157

POLICLINICO UMBERTO I — PRIMO PADIGLIONE
Primario Chirurgo: PROF. V. PUCCINELLI

DOTT. ENRICO SOVENA
Aiuto-chirurgo e libero docente

Sulle invaginazioni delle haustre del ceco

Estratto dal POLICLINICO (Sezione Chirurgica) *Vol. XLVII*

ROMA
AMMINISTRAZIONE DEL GIORNALE « IL POLICLINICO »
N. 14 — Via Sistina — N. 14

Anno XIX e. f.

Policlinico Umberto I - Primo Padiglione
Primario Chirurgo: prof. V. Puccinelli.

Sulle invaginazioni delle haustre del ceco.

Dott. Enrico Sovena, aiuto-chirurgo e libero docente

L'invaginazione di un'haustra cecale, o invaginazione parziale della parete del ceco, rappresenta certamente una lesione molto rara. Infatti sinora ne abbiamo trovati menzionati nella letteratura 21 casi, tra i quali, poi, occorre fare riserve per quello di Bobrick, che trovo utile riportare ma che potrebbe essere anche classificato tra le invaginazioni appendico-cecali.

La prima osservazione di questa rara affezione morbosa è stata fatta da Kyiovsky nel 1925; ma è logico pensare che anche prima di questa epoca sia stata più volte osservata da chirurgi che però hanno trascurato di pubblicare i reperti delle loro operazioni.

Basta notare, a proposito di ciò, che io ho avuto occasione di operarne due casi (sia pure per fortuita coincidenza) a distanza di un mese l'uno dall'altro; Cervenansky, quattro casi nel periodo di un anno; e Slaviero ha potuto constatare tre dei suoi casi nello spazio di sei mesi.

Dal 1925 ad oggi abbiamo potuto raccogliere, oltre a quella di Kyiovsky, le osservazioni di altri otto autori, con un complesso di 20 casi, ai quali vanno aggiunti i due da me operati.

La lesione, come vedremo più innanzi, non è mai stata diagnosticata con sicurezza, tranne che nel caso affermato da Kohler; generalmente si è intervenuti con diagnosi di appendicite acuta, e la lesione ha quindi rappresentato sempre una sorpresa per l'operatore.

In ogni modo, dallo studio dei casi descritti e dalle osservazioni che ho potuto trarre dall'esame clinico dei miei operati, credo sia possibile dedurre un certo numero di caratteri comuni sufficiente a tracciare un quadro generale abbastanza completo di questa pur rara affezione morbosa.

A tale scopo, dato anche lo scarso numero dei casi pubblicati, credo opportuno riportare qui in ordine cronologico la descrizione riassuntiva di ciascuno, cui farò seguire quella dei casi da me osservati.

Kyjovsky « Intussuscezione della parete del ceco » (Bratislavské lekarské listy, vol. IV, n. 10, 1925).

Uomo di 53 anni. Sintomi e diagnosi di appendicite acuta.

All'operazione si trovò una intussuscezione della parete laterale del ceco tra la tenia anteriore e quella postero-laterale, in corrispondenza della terza haustra.

L'A. suppone che l'intussuscezione fosse stata prodotta da un processo infiltrante della parete del ceco, dovuto a grande quantità di ossiuri che avevano invaso un ceco dilatato e con lungo meso.

Venne eseguita una resezione del ceco insieme con l'ileo adiacente e un'anastomosi laterale tra l'ileo e il trasverso. Guarigione.

L'A,, a commento del suo caso, osserva che possono essere considerate come cause predisponenti tutte le forme di ceco mobile; e come fattori immediatamente etiologici i tumori, le ulcere, i corpi estranei, gli spasmi, le flogosi.

Nel suo caso personale la causa era stata certamente data da un eccessivo accumulo di ossiuri, con conseguente flogosi della parete cecale.

Quanto ai sintomi e al quadro clinico, si poteva facilmente pensare a un'appendicite: ma una tumefazione situata al di sopra del punto di Mac-Burney permise di formulare la diagnosi esatta.

Per quel che riguarda il trattamento operatorio, Kyjovsky afferma che quando le lesioni sono di lieve entità possono bastare la disinvaginazione e la fissazione del ceco. Quando c'è pericolo di cancrena, si procederà alla resezione e si eseguirà un ileo-trasversostomia: nei casi d'urgenza enterostomia.

ZAHRADNICKY « Invaginazione laterale del ceco » (Rozledy chir. a ginaekol. Anno V, vol. III, 69-78, 1927).

L'A. riferisce su quattro casi personali di invaginazione laterale del ceco. Due riguardavano donne; due, uomini. L'età andava dai 35 ai 65 anni.

In tutti e quattro i casi la malattia si era manifestata improvvisamente, con forti dolori nella regione inferiore destra dell'addome. La dolorabilità massima alla pressione era localizzata un po' in alto e all'interno rispetto al punto di Mac Burney.

In tutti i casi era possibile percepire alla palpazione una infiltrazione, la quale però, dato che il dolore provocato permetteva soltanto una palpazione superficiale, non era esattamente apprezzabile. Solo in narcosi si potè palpare con certezza un tumore, grosso da un uovo di gallina a un pugno, oblungo, cilindrico, respingibile trasversalmente.

Nel secondo e nel terzo caso osservati dall'A. l'appendice era intatta; nel primo infiltrata emorragicamente; nel quarto modicamente infiammata.

In tutti e quattro i casi era invaginata la parete laterale e anteriore del ceco, sì che il lume intestinale veniva ad essere stenosato. Tuttavia solo nel primo caso vi erano sintomi di occlusione, probabilmente dovuti, sopratutto, agli spasmi riflessi.

Nel secondo caso al di sopra della parete invaginata si era formato un tumore grosso come una prugna, che rese necessaria una resezione della parete dell'intestino e una ileo-colostomia.

La disinvaginazione riuscì sempre facile.

Per impedire recidive, si accorciò il mesoceco e il ceco venne suturato alla parete peritoneale.

I risultati immediati e remoti dell'operazione furono, in tutti, buoni.

BOBRIK, in un articolo apparso nel 1929 nello *Zentralblatt f. Chirurgie* (p. 518), « Appendicite e invaginazione cecale » riferisce sopra un caso che, sebbene non riguardi strettamente l'invaginazione delle haustre cecali, riteniamo tuttavia utile riportare in quanto è con essa in rapporti molto stretti.

L'invaginazione cecale, osserva l'A., che abbia come punto di partenza una flogosi appendicolare è molto rara, ma indubbiamente accertata nel caso che qui riportiamo:

Il 29 ottobre 1929 venne ricoverato nella nostra Clinica un ammalato di 20 anni con dolori addominali piuttosto diffusi.

Il terzo giorno, tali dolori si inasprirono e si localizzarono nella regione ileo-cecale. Vomiti. Temperatura 38°,6.

Diagnosi: appendicite acuta.

Operazione: all'apertura della cavità addominale fuoriesce liquido purulento in notevole quantità.

Il ceco è ricoperto da un rivestimento purulento fibrinoso.

Dell'appendice si scorge soltanto l'apice.

Il fondo del ceco è invaginato insieme con l'appendice, la quale è completamente invaginata tranne l'apice.

Si riduce l'invaginazione. L'appendice è cancrenata e perforata.

Appendicectomia secondo le regole usuali. Guarigione.

KOHLER, nel 1931, (*Zentralblatt für Chirurgie*, 1931, p. 2073), riferisce su un caso tipico di invaginazione parziale del ceco.

Donna di 60 anni, che si lagna, fin dalla giovinezza, di accessi di vertigine. Dal 24° anno si presentano di tempo in tempo edemi alle gambe e alle braccia; al 28° si manifesta una miocardite.

Le mestruazioni, cogli anni, si fanno sempre più scarse, del tutto irregolari, spesso intervallate da pause di 8-10 mesi. Cessarono al 49° anno.

Da circa sei mesi (prima dell'operazione) si lagna spesso di un senso di pressione nel lato destro dell'addome inferiore.

Da allora costante costipazione.

La paziente, però, non ha dato soverchia importanza a questi disturbi addominali, che si sono presentati dopo un lungo periodo (circa 10 anni) in cui ha sofferto sempre di nausee e di dolori di capo.

L'8 marzo, improvvisamente, due scariche miste a sangue, cui seguì completa assenza di appetito.

Al 9 marzo, vomito. Il ventre si tumefà; non passano più feci nè gas. Applicando un termoforo si ottiene un po' di miglioramento.

Il 10 marzo (per la prima volta) la paziente si sottopone a esame medico: si può apprezzare nella regione cecale destra la presenza di un tumore un po' più grosso di un pugno.

Si fa diagnosi di invaginazione.

Malgrado i ripetuti enteroclismi non si hanno emissioni di feci; il meteorismo aumenta e la paziente va visibilmente peggiorando.

Si procede allora alla laparotomia.

Operazione in eteronarcosi. All'apertura del peritoneo, appare subito il ceco: esso, nelle sue porzioni laterali, presenta una colorazione livida ed è così infiltrato da esser diventato durissimo.

All'ispezione si scopre subito che la seconda haustra è invaginata tra la tenia anteriore e la laterale; e tanto più si tenta di disinvaginarla, tanto più riprende la sua posizione primitiva di invaginazione.

Anche la prima e la terza haustra si presentano infiltrate e ispessite, sì da formare una specie di tumore che occlude il ceco.

Il ceco è molto mobile. Nelle parti medie non presenta alterazioni patologiche.

Si decide di procedere, allora, a una ileo-transversostomia latero-laterale. Drenaggio e chiusura della parete addominale.

La paziente viene dimessa dall'ospedale 16 giorni dopo l'operazione, in buone condizioni.

L'A. commenta il suo caso dichiarando che la causa di questa invaginazione resta sconosciuta. È bastata del resto una semplice enteroanastomosi (e date le cattive condizioni generali della paziente era necessario attenersi all'intervento meno grave) per ottenere una completa guarigione.

Le ricerche radiografiche, eseguite un mese e sei mesi dopo l'operazione, non misero in rilievo, nè col riempimento composto, nè col riempimento combinato di gas e di bario, alcun segno di alterazione patologica della parete.

SASAKY A KIM (Università Imperiale di Keiio, Giappone, 1932), riportano tre casi di invaginazione parziale della parete del ceco.

Essi iniziano il loro articolo con alcune considerazioni di carattere generale.

Molto si è già discusso, essi dicono, sulla invaginazione ileo-cecale. Al contrario, l'invaginazione parziale della parete cecale è stata osservata solo molto raramente.

Per quanto rguarda la diagnosi differenziale, essa dev'essere distinta clinicamente dall'appendicite e dalla tubercolosi cecale.

Talvolta anche, all'operazione, si trova semplicemente una colica appendicolare prodotta da ascaridi.

Procedono quindi alla descrizione dei tre casi personalmente osservati:

Caso I. — Donna di 21 anni, operata il 25 ottobre 1930, per noduli emorroidari.

Decorso normale. La mattina del 3 novembre avverte improvvisamente un dolore acuto nella regione ileo-cecale. Due volte vomiti. Nessuna elevazione della temperatura.

Esame locale: ventre piatto e molle; non difesa muscolare.

Nella regione ileo-cecale si palpa un tumore grosso all'incirca come un uovo di gallina, sensibile alla pressione, duro, nettamente limitato e non liberamente mobile. Alla palpazione non si avverte spasmo dell'intestino, nè movimenti peristaltici.

Numerazione leucocitaria: 8,500.

Diagnosi: appendicite acuta.

Operazione alle ore 12 del 3 novembre, in anestesia locale combinata con iniezione di morfina.

Nessuna aderenza nella cavità addominale. L'appendice non presenta particolarità di sorta. Il tumore si rivela come un'invaginazione della parete del ceco, e precisamente come l'invaginazione della prima haustra tra la tenia anteriore e la laterale; invaginazione che viene disciolta senza difficoltà.

La porzione della parete cecale interessata nell'invaginazione presenta un'insenatura a tasca.

Nettamente limitato l'indurimento della parete; intorbidamento ed emorragie puntiformi sulla sierosa.

Appendicectomia e fissazione del ceco alla parete addominale laterale

Decorso normale. Guarigione.

Nuovo esame il 15 febbraio 1932: nessun disturbo soggettivo nella regione in cui è stata effettuata l'operazione.

La ricerca radiologica non mostra nel ceco nessuna anormalità.

Caso II. — Uomo di 33 anni, medico. Ricoverato il 28 luglio 1931.

Da qualche anno soffre di dolori sordi, intermittenti, all'addome inferiore. Da poco tempo questi dolori si sono fatti più aspri, e si hanno pure vomiti frequenti, dolori di capo, costipazione.

Al momento del ricovero il paziente ha 37°,2 di temperatura; polso 90, regolare e valido.

Esame locale: addome inferiore avvallato e trattabile.

Nella regione ileo cecale si avverte un tumore grosso come un uovo di gallina, nettamente limitato, compatto e modicamente sensibile alla pressione.

Numerazione leucocitaria: 8.900.

Diagnosi: probabile appendicite.

Operazione il 28 luglio 1931, in anestesia locale.

Si vede che il tumore è costituito da un'infiltrazione nettamente limitata della prima haustra del ceco, tra la tenia anteriore e la laterale. Intorbidamento ed emorragie puntiformi della sierosa.

La parete intestinale non appare invaginata, ma si introflette molto facilmente col dito (il che fa supporre un'invaginazione intermittente).

Appendicectomia e fissazione del ceco alla parete addominale laterale.

Guarigione senza incidenti.

Caso III. — Ragazzo di 14 anni. Il 14 gennaio 1932 avverte improvvisamente un leggiero dolore nella regione ileo-cecale, che va crescendo rapidamente di intensità.

Il mattino del giorno seguente viene ricoverato in clinica con diagnosi di appendicite acuta.

Stato locale: ventre avvallato e trattabile. Non contrattura della parete addominale. Si può palpare un tumore grosso come un uovo di gallina al di sopra della linea ombellico-spino-iliaca destra, subito vicino al margine del retto.

Sensibilità alla pressione.

Numerazione leucocitaria: 7.900. Cuore e reni liberi

Intervento in eteronarcosi.

Aperta la cavità addominale, non si trovano nè ascite nè aderenze.

Il tumore appare costituito dall'invaginazione della prima haustra del ceco tra la tenia anteriore e la tenia laterale.

Disinvaginazione facile.

Sulla sierosa della parete intestinale si trovano le stesse alterazioni osservate nei due casi precedenti.

Appendice: mesenteriolo lungo e sottile. Aderenze libere con l'ileo. Lo sbocco dell'ileo e dell'appendice sono ravvicinati, e la prima ansa del ceco, disinvaginata, è estroflessa a mo' di diverticolo.

Appendicectomia e fissazione del ceco. Guarigione senza incidenti.

Gli AA. osservano che, a differenza dei casi di Kohler e di Kyojovsky, si trattava in tutti e tre i loro casi di un'invaginazione della prima haustra, dove, in tutti, si notava un'infiltrazione a forma di disco tra la tenia anteriore e la laterale

Nel primo e nel secondo caso l'invaginazione della parete laterale del ceco venne confermata dall'operazione. In tutti e tre i casi questa parte infiltrata della parete cecale formava una specie di tasca, che veniva facilmente introflessa col dito dentro il lume intestinale.

Questo ispessimento delimitato della parete intestinale non appariva dovuto a un qualsiasi processo morboso — per quanto non siano state eseguite in proposito ricerche istologiche —, bensì a disturbi di circolazione, causati dall'invaginazione stessa della parete intestinale.

La parziale invaginazione della parete del ceco, sostengono gli AA., è stata trovata solo negli adulti o negli adolescenti. Nei bambini l'invaginazione prosegue, e diventa allora invaginazione ileo-cecale.

Negli adulti, invece, l'invaginazione della parete si stabilizza nello stadio iniziale — quando, si intende, le condizioni anatomiche lo permettano —; così che nei tre casi riportati, osservano gli AA., non si è mai avuto nè spostamento nè restringimento del lume intestinale.

Rizzo nel suo articolo « Le invaginazioni di una haustra del ceco » (*Il Policlinico*, Sezione Pratica, n. 21, 1933) riporta i seguenti due casi:

Caso I. — Uomo di 34 anni. Entrato in Ospedale il 17 aprile 1931, uscito il 29 maggio 1931.

Nulla d'importante nell'anamnesi morbosa remota.

Il 16 aprile 1931, verso le ore otto del mattino, dolori nella fossa iliaca destra, che presto hanno raggiunto una notevole intensità, ed hanno assunto, a detta del paziente, il tipo di crampi: quindi vomito e febbre (38°,5), arresto delle feci e dei gas.

Il 17 aprile viene ricoverato in Ospedale.

Esame obbiettivo: condizioni generali buone. Lingua umida. Polso frequente (100), ma valido e ritmico.

Addome: nel quadrante inferiore destro dolore e modica difesa.

Nettamente dolenti i punti appendicolari. Presente il segno di Rowsing.

Si ha la sensazione di palpare una tumefazione grossa quanto un uovo, a limiti indistinti, dolentissima.

Operazione il 17 aprile 1931: Rachianestesia. Incisione di Mac Burney.

Aperto il peritoneo fuoriesce piccola quantità di liquido siero-emorragico. Si estrinseca il ceco, il quale è fortemente tumefatto e di color cianotico, provvisto di un meso e abbastanza mobile: la sua seconda haustra è invaginata a dito di guanto e come strozzata dalle due benderelle anteriore e dorso-laterale che la circoscrivono. L'appendice, il tenue e l'angolo ileo-colico sono normali.

È necessario sezionare la benderella anteriore per disinvaginare l'haustra strozzata; e siccome essa è molto infiltrata e presenta numerose macchie emorragiche e un colore livido sospetto, che non si modificano malgrado la protezione con compresse imbibite di soluzione fisiologica calda, si affonda nel ceco con sutura alla Lambert.

Fissazione del ceco al peritoneo parietale con punti di catgut.

Appendicectomia. Si lascia un piccolo stuello di garza iodoformica nella fossa iliaca e si chiude quasi totalmente la ferita. Guarigione.

Esame istologico dell'appendice: nessuna alterazione.

L'esame radiologico del tubo digerente, un mese dopo l'operazione, porta alle seguenti conclusioni: ceco fisso: stato spastico del ceco e del colon; dolicocolon.

Caso II — Uomo di 26 anni. Entrato in Ospedale il 4 dicembre 1932; uscito il 5 gennaio 1933.

Nulla nell'anamnesi morbosa remota.

Il 26 novembre 1932, in pieno benessere, è colto da dolori fortissimi che, da prima diffusi a tutto l'addome, si localizzarono poi nella fossa iliaca destra.

Non vomito, nè febbre. Anoressia. Alvo stitico (in 7 giorni il paziente ha evacuato due sole volte e molto scarsamente).

Persistendo i dolori, chiede ricovero in Ospedale, il 4 dicembre 1932.

Esame obbiettivo: condizioni generali buone. Lingua umida. Polso un po' frequente (90), pieno, ritmico.

Addome: meteorico, dolente nel quadrante inferiore destro, dove si palpa una tumefazione grossa quanto un pugno, dolente, non pastosa, che con una pressione esercitata dolcemente provoca un rumore di gorgoglio.

Presenti i segni appendicolari.

Operazione il 5 dicembre 1932 (8 giorni dopo l'inizio dell'affezione).

Rachianestesia tutocainica positiva. Taglio di Mac Burney.

Nella parte alta della fossa iliaca si trova una tumefazione grossa quanto un pugno, formata dal ceco enormemente disteso e di colore rosso vinoso. Il ceco è molto mobile e provvisto di un meso. La sua haustra basilare destra è invaginata a dito di guanto e strozzata dalle due tenie anteriore e postero-laterale che la circoscrivono.

L'ileo e lo sbocco ileo-cecale sono normali.

L'appendice, unita da qualche membrana velamentosa all'ultima parte dell'ileo, non presenta nessun segno di flogosi.

È necessario sezionare la tenia longitudinale anteriore per disinvaginare l'haustra invaginata e strozzata, che con gli impacchi di soluzione fisiologica calda riprende il suo colorito normale, pur restando sempre molto infiltrata.

Si fissa il ceco al peritoneo parietale con punti in catgut. Si lascia una striscia di garza iodoformica nella fossa iliaca e si chiude quasi totalmente la ferita. Guarigione.

L'infermo lascia l'ospedale il giorno 5 gennaio 1933.

Esame istologico dell'appendice: nessuna alterazione.

Esame radiologico del tubo digerente: pasto opaco.

Riempimento dello stomaco regolare. Piloro e duodeno normali. Passaggio per il tenue regolare, con anse non dilatate e che si vuotano normalmente. Ceco separato dall'ascendente per una contrazione circolare che corrisponde allo sfintere di Busi: esso è deformato e ricorda un'immagine a trifoglio perchè il fondo è quasi isolato da due intacchi laterali. Angolo destro e trasverso a tipo spastico, con haustra irregolare per altezza, forma e dimensioni.

Conclusioni radiologiche: fissazione del ceco. Insufficienza della valvola di Varolio. Scarsa dispiegabilità del fondo cecale. Stato spastico del ceco e del colon. Dolicocolon.

CERVENANSKY. « Un contributo all'invaginazione parziale del ceco ». (*Bratislav. lek. Listy*, vol. 15, p. 834-840, 1934).

L'A. riferisce sopra quattro malati, operati, nello spazio di un anno, per invaginazione parziale del ceco, con successo operatorio.

L'affezione, egli sostiene (ed in questo differisce nettamente dall'opinione di Sasaky e di Kim) preferisce l'età della fanciullezza.

Fino a che si tratta semplicemente di uno spasmo della parete cecale laterale — spasmo che porta all'invaginazione della parete, per lo più tra due haustre — il processo non ha alcun interesse chirurgico (invaginazione laterale secondo Wilms).

Ma quando si sono stabilite, in seguito a questa invaginazione, delle alterazioni flogistiche, allora si può avverare uno spostamento della valvola di Bauhin e condurre ad un ileo completo da ostruzione del lume intestinale o anche a una cancrena della parete cecale.

Clinicamente, osserva sempre l'A., la malattia per lo più si inizia con sintomi addominali burrascosi, che talvolta assomigliano a quelli di un'appendicite, talvolta a quelli di un ileo acuto incompleto.

Come cause predisponenti possono essere considerati: ceco mobile e altre varianti

anatomiche ed embriologiche del ceco e del suo mesenterio; alterazioni infiammatorie circoscritte della parete del ceco; piccoli tumori sottomucosi (lipomi, fibromi, ecc.); corpi estranei (ossiuri); e, finalmente, spasmi circoscritti della parete intestinale.

Nei quattro casi che l'A. ha operato con successo si trattava di un'alterazione flemmonosa della parete cecale, limitata alla regione della prima e della seconda haustra (come, di solito, è il caso).

La disinvaginazione della porzione della parete cecale invaginata riuscì in tutti questi casi senza difficoltà.

Il ceco mobile venne fissato al foglietto posteriore del peritoneo, e si procedette inoltre all'appendicectomia.

Nei malati operati l'A. non ha potuto constatare alcuna recidiva.

ANGELI nel suo interessante articolo su « L'invaginazione haustra-cecale » (*Archivio Italiano di Chirurgia*, vol. XXXVII, p. 417, 1934), riporta il seguente caso personale:

Giovanetta di 13 anni, ricoverata l'11 aprile 1933.

Nulla nell'anamnesi morbosa remota.

I primi disturbi risalgono a 2-3 mesi prima dell'operazione: dolori addominali non molto intensi, uniti a senso gravativo nella fossa iliaca destra e a irregolarità insolite nello svuotamento dell'alvo; qualche scarica diarroica alternata a periodi di stipsi e di tensione addominale.

La mattina del ricovero, improvvisamente, i dolori erano riapparsi assai violenti, con vomiti e rialzo termico di notevole entità. Entra perciò d'urgenza in Ospedale.

La paziente si presenta in condizioni generali discrete, pur apparendo assai sofferente.

L'addome è abbastanza ben trattabile, se pur dolente diffusamente.

Difesa visibile del retto addominale a destra e reazione dolorosa abbastanza vivace alla palpazione del quadrante cecale.

Quivi è evidente un senso di resistenza profonda per la presenza di una tumefazione dolente, a limiti non precisabili, sui caratteri della quale non si fanno osservazioni più minute, sia per il dolore che la palpazione provoca, sia perchè si pensa senz'altro a una forma tipica di appendicite acuta.

Operazione in seconda giornata: Eteronarcosi. Incisione di Jalaguier.

Si esteriorizza il ceco che appare subito la sede del tumore palpabile dall'esterno. Esso è iperemico e infiltrato nella sua faccia laterale, e più precisamente in una zona rotondeggiante, cosparsa di piccole emorragie puntiformi, corrispondente alla terza haustra, tra tenia inferiore e tenia postero-laterale.

L'haustra è invaginata totalmente a dito di guanto.

L'appendice, lunga, grossa e a sede pelvica, non presenta alterazioni. Non vi è liquido nell'addome.

La zona cianotica descritta è indubbiamente assai infiltrata e anelastica, cosicchè la disinvaginazione dell'haustra introflessa si ottiene stentatamente e con qualche lacerazione della sierosa.

Dopo la riduzione, però, non si osserva tendenza al riprodursi dell'invaginazione.

L'intervento è completato dall'appendicectomia e da punti sul meso, tendenti a limitare la mobilità del ceco.

L'esame istologico dell'appendice non rivela lesioni di alcun genere.

La paziente lascia l'ospedale dopo 15 giorni dall'operazione completamente guarita.

Riveduta dopo sette mesi, racconta di essere sempre stata bene. L'alvo è normale. Non ha più avuto dolori e si nutre normalmente. La palpazione dell'addome non provoca dolore nei diversi quadranti.

Esame radiologico: la palpazione sul ceco e sul colon ascendente non provoca alcun dolore. Il ceco si lascia ben distendere dal bario e conserva una relativa mobilità. La sua forma e la sua disposizione non si allontanano da quelle normali. Anche la terza haustra esterna, che fu già sede della introflessione e della infiltrazione, appare di forma normale.

Non si nota ristagno nella sacca cecale.

Slaviero comunica quattro casi, di cui tre osservati nello spazio di soli sei mesi (« L'invaginazione primitiva di un'haustra cecale » Archivio ed Atti della Società Italiana di Chirurgia, 1934).

Caso I. — Novembre 1930: Ragazza di 15 anni.

Nel periodo di sei settimane aveva avuto tre crisi addominali acute, con dolori violenti, improvvisi, localizzati al basso ventre e più particolarmente al quadrante inferiore destro, della durata di poche ore, senza vomito, senza chiusura dell'alvo, accompagnati da lievi rialzi termici.

Dopo i primi due attacchi, era residuato un senso di peso e di dolenzia vaga alla regione ileo-cecale ed una lieve stipsi.

Al terzo attacco la paziente venne ricoverata in Ospedale.

L'incertezza diagnostica e l'assenza di sintomi veramente allarmanti indussero l'A. ad attendere 24 ore; dopo di cui l'intervento fu deciso, pensando anzitutto, in vista della tumefazione palpata, ad una appendicite acuta recidivante.

Il reperto operatorio fu invece quello di una tipica invaginazione della prima haustra del ceco, accompagnata da edema del connettivo retrocecale e del mesentere.

È ovvio pensare che anche gli attacchi pregressi abbiano dipeso da tale invaginazione e che questa si sia più volte spontaneamente risolta.

L'A. riporta una fotografia del ceco e del colon ascendente resecati.

Caso II, III e IV. — Si trattava di un maschietto di due anni e di due bimbe, una di otto anni, l'altra di 14 mesi, giunti tutti e tre al tavolo operatorio con sintomatologia classica di invaginazione.

La testa dell'invaginato raggiungeva nel primo caso la flessura lienale, nel secondo la metà del colon trasverso, e nel soggetto più piccolo il ginocchio superiore del sigma.

In tutti e tre i casi fu possibile la semplice disinvaginazione ed ogni volta si è potuto stabilire con assoluta certezza che la testa dell'invaginato era rappresentata dalla seconda haustra laterale del ceco, e che questa persisteva nella sua posizione di introflessione anche a disinvaginazione ultimata.

In tutti i casi furono anzi necessarie ripetute manovre di estroflessione ed un prudente massaggio inteso a diffondere verso la periferia l'edema locale per ridare a questa porzione del viscere la sua posizione normale.

Tutti e quattro i pazienti godono tuttora buona salute.

CASI PERSONALI

Policlinico Umberto I — I Padiglione

Caso I. — Palombo Giovanni, anni 34, minatore, di Albano.

Ricoverato al I Padiglione il 3 agosto 1938. Uscito il 20 agosto 1938.

Modico fumatore e modico bevitore.

Contadino sino ai 25 anni. Dai 25 ai 28 anni minatore nelle miniere di ferro. Dai 28 ai 34 ha lavorato in cave di travertino, nell'Agro pontino. Da una settimana sterratore in un cantiere di costruzioni situato entro il Policlinico.

Anamnesi familiare: padre e madre viventi e sani; ha sei fratelli viventi e sani. Sposato con donna apparentemente sana; ha due figli viventi e sani.

Anamnesi morbosa remota: a 4 anni scarlattina; a 32 anni malaria, curata con iniezioni di chinino, guarita in un paio di mesi.

Afferma di non aver mai sofferto di disturbi addominali, nè di alcun disturbo a carico dell'apparato digerente. Ha avuto sempre defecazioni quotidiane regolari, con emissione di feci solide, di normale quantità. Minzione sempre regolare.

Anamnesi morbosa recente: Il 1° agosto 1938, tre giorni avanti il suo ricovero in Ospedale, alle ore sei del mattino, mentre si trovava in letto, è stato colto bruscamente da un forte dolore in corrispondenza della fossa iliaca destra; il dolore ha persistito in maniera continua, interrotta, a detta del paziente, da rade e brevi pause di calma.

Dalla fossa iliaca destra detto dolore si irradiava verso l'ombelico.

Durante la giornata il paziente provò varie volte lo stimolo di defecare, ma non vi potè mai riuscire.

Non ebbe nemmeno emissione di gas.

La minzione però fu regolare e si compì senza sforzo.

Nella giornata l'infermo non avvertì mai nè nausee nè conati di vomito.

Verso mezzogiorno ingerì una purga di olio di ricino, che non ebbe alcun effetto. I dolori dopo la purga persisterono, senza per altro aumentare di intensità.

Temperatura normale.

Durante la notte i dolori continuarono con gli stessi caratteri, ma diminuendo di intensità. Il giorno seguente l'infermo ebbe inappetenza assoluta, ma non avvertì nè nausea nè vomito.

L'alvo rimase chiuso alle feci e ai gas. Minzione regolare.

Nel giorno seguente (2 agosto) i dolori diminuirono di intensità, insorgendo anche a più intervalli: si iniziavano con maggiore intensità sempre in corrispondenza della fossa iliaca destra e si irradiavano verso l'ipogastrio e verso l'ombelico. La temperatura dell'infermo si mantenne sempre normale.

Il paziente afferma di non aver avvertito, all'infuori dei dolori, alcun altro disturbo e complessivamente di essersi sentito bene. Durante la notte (dal 2 al 3 agosto) potè dormire anche qualche ora, poichè i dolori erano intervallati da lunghi periodi di calma.

La mattina del 3 agosto l'infermo si alzò e prese il treno per venire a Roma a lavorare. Durante il viaggio però cominciò ad avvertire nuovamente dolori violentissimi a tipo di crampo, che insorgevano sempre nella fossa iliaca destra, si irradiavano in basso verso l'ipogastrio, e risalivano poi verso l'ombelico; talvolta i dolori seguivano il senso contrario iniziandosi nella regione periombelicale, discendendo verso l'ipogastrio, e quindi risalendo in alto ed a destra nella fossa iliaca destra.

Le crisi dolorose erano intervallate da periodi di calma di circa 15 minuti.

L'infermo però cominciò ad avvertire anche malessere generale. Disceso dal treno e aumentando ancora i dolori, l'infermo si è recato al cantiere dove lavora, entro il Policlinico, ed è stato condotto dai suoi compagni al I° Padiglione, ove è stato ricoverato d'urgenza. Al momento del ricovero l'infermo, salvo i dolori addominali, non accusa alcun altro particolare disturbo: non ha nausea nè conati di vomito; alvo sempre chiuso alle feci e ai gas.

Esame obbiettivo: Soggetto di robusta costituzione fisica. Stato di nutrizione e di sanguificazione eccellente. Sensorio integro. Decubito preferito, supino. Facies normale, ma leggermente contratta. Lingua umida, lievemente impaniata. Polso pieno, valido, ritmico; frequenza 90. Temperatura 36°,9.

Cute e mucose visibili di colorito roseo. Pannicolo adiposo scarsamente

sviluppato. Muscoli di tono e trofismo normali. Sistema scheletrico bene sviluppato e ben conformato. Nulla di notevole a carico delle articolazioni e dell'apparato linfo-ghiandolare.

Torace: ben conformato, simmetrico; si espande normalmente negli atti del respiro.

Apparato respiratorio: nulla di notevole.

Apparato cardio-vascolare: nulla di notevole.

Addome: leggermente avvallato, con mobilità respiratoria molto limitata.

Con la palpazione si provoca vivo dolore in corrispondenza della fossa iliaca destra, ove si apprezza una netta difesa muscolare.

Per la presenza di questa non è possibile praticare la palpazione profonda, nè è possibile apprezzare alcuna tumefazione.

Il dolore si estende un po' in alto, attenuandosi, verso l'arcata costale destra. Le rimanenti porzioni dell'addome sono trattabili e indolenti. Non si apprezzano segni di guazzamento, nè segni di peristalsi intestinale.

Con la percussione non si mette in evidenza nulla di rilevante.

Fegato e milza: nei limiti fisiologici.

Apparato genito-urinario: nulla di notevole.

Sistema nervoso: sensibilità e motilità ben conservate.

Pupille di eguale ampiezza, normalmente reagenti.

Riflessi rotuleo ed achilleo: presenti e normali.

Esplorazione rettale: negativa.

Data l'anamnesi raccolta dall'infermo e dati i risultati dell'esame obbiettivo praticato, rimasi molto incerto tra la diagnosi di appendicite acuta o di invaginazione intestinale.

Infatti la difesa presentata dall'infermo e il netto dolore apprezzabile in corrispondenza della fossa iliaca destra, mi portavano a formulare la diagnosi di appendicite; e d'altra parte la storia dei disturbi accusati dall'infermo, il loro decorso, i loro particolari caratteri, l'assenza costante di elevazioni termiche durante tutti i giorni precedenti il ricovero in Ospedale e al momento del ricovero stesso, mi indirizzavano verso la diagnosi di invaginazione intestinale.

Ad ogni modo, per meglio accertare la diagnosi, e preparare nel tempo stesso il malato all'atto operativo, praticai all'infermo, previa iniezione di efedralina, l'anestesia rachidea; questa mi permise, a rilasciamento muscolare avvenuto, di palpare nella metà superiore del quadrante inferiore di destra una tumefazione della grandezza di un uovo di gallina, di forma cilindrica, allungata in senso verticale, di consistenza duro-elastica, scarsamente spostabile, e più all'interno che all'esterno, più in alto che in basso.

In base a questo reperto feci diagnosi di *invaginazione ileo-cecale* e procedetti quindi all'intervento operatorio.

Atto operatorio:

Operatore: Dott. E. Sovena.

Incisione di Mac Burney. Si rende molto ampio il divaricamento dei muscoli piccolo obliquo e trasverso incidendo medialmente la guaina dei retti.

Aperto il peritoneo, si reperta, nella parte superiore della fossa iliaca destra, il segmento intestinale invaginato. Lo si abbassa nella fossa iliaca destra e lo si estrinseca dalla ferita. Ci si accorge allora che esiste un'invaginazione ceco-colica. L'invaginazione si riduce con grande facilità per espressione. Ridotta l'invaginazione, con mia sorpresa, noto che la prima haustra del ceco, tra la tenia anteriore e la tenia postero-laterale è invaginata. I bordi dell'orificio di invaginazione sono contratti e notevolmente edematosi e iperemici; e così pure le tenie, che limitano l'haustra invaginata, si presentano contratte ed agiscono anch'esse come fattore di strozzamento.

Le pareti del ceco sono edematose, iperemiche, ispessite. Anche l'ultima ansa del tenue e l'appendice si presentano iperemiche; però l'appendice non presenta alcun segno bene evidente di flogosi.

Applicando sul ceco delle pezze da laparatomia imbevute di soluzione fisiologica calda si ottiene la scomparsa dello stato di contrattura delle tenie e delle pareti del ceco intorno all'haustra invaginata.

La disinvaginazione però dell'haustra è possibile solo parzialmente; l'invaginazione tende spontaneamente a riprodursi: infatti con la palpazione si apprezza, in corrispondenza del segmento invaginato, una tumefazione di consistenza carnosa, della grandezza di una noce, sferica, che sporge nel lume del ceco.

Null'altro di notevole si riscontra a carico del colon ascendente (salvo una modica iperemia delle sue pareti) del mesentere, delle ultime anse del tenue.

Il ceco disinvaginato e la prima parte del colon ascendente si presentano molto mobili e con un meso piuttosto lungo.

Per questa ragione, nel timore che l'invaginazione dell'haustra fosse stata prodotta da un piccolo tumore della parete del ceco, e poichè la tumefazione non si riduceva malgrado i tentativi di disinvaginazione dell'haustra e il massaggio praticato su di questa, per evitare il pericolo di una possibile recidiva, e per poter portare un contributo alla conoscenza di questa così rara lesione, decisi di praticare una resezione del ceco e della porzione del colon ascendente fino in zona completamente sana.

Praticata la resezione del ceco e di parte del colon ascendente, suturai il moncone colico ascendente introflettendolo sino all'angolo epatico del colon. Completai l'intervento con una ileo-trasversostomia latero-laterale.

La resezione ileo-colica fu di estrema semplicità, data anche la lunghezza del meso. Ebbi a notare lieve ipertrofia delle linfo-ghiandole situate posteriormente al ceco ed al colon ascendente e lungo i vasi ileo-colici. Suturai la parete a strati, dopo aver accuratamente peritonizzato le superfici cruentate. Lasciai un piccolo drenaggio nell'angolo inferiore della ferita.

Il *decorso postoperatorio* dell'infermo fu eccellente sotto ogni riguardo.

Il paziente in quinta giornata era apirettico. In settima giornata ebbe un'emissione spontanea di feci semisolide. In diciottesima giornata lasciò l'ospedale completamente ristabilito.

Durante il decorso postoperatorio non ebbe più ad avvertire alcun dolore addominale.

Un mese dopo l'intervento feci praticare all'infermo, che dietro mio invito era venuto nuovamente a farsi visitare, un esame radiologico dell'appa-

rato digerente (fig. 1), che dimostrò un perfetto funzionamento dell'anastomosi ed un normale svuotamento del tenue e del colon.

Il segmento ileo-colico resecato, di cui, immediatamente dopo l'intervento, potei praticare numerose fotografie, credo che ben a ragione possa essere considerato, insieme con quello del seguente caso, di importanza fon-

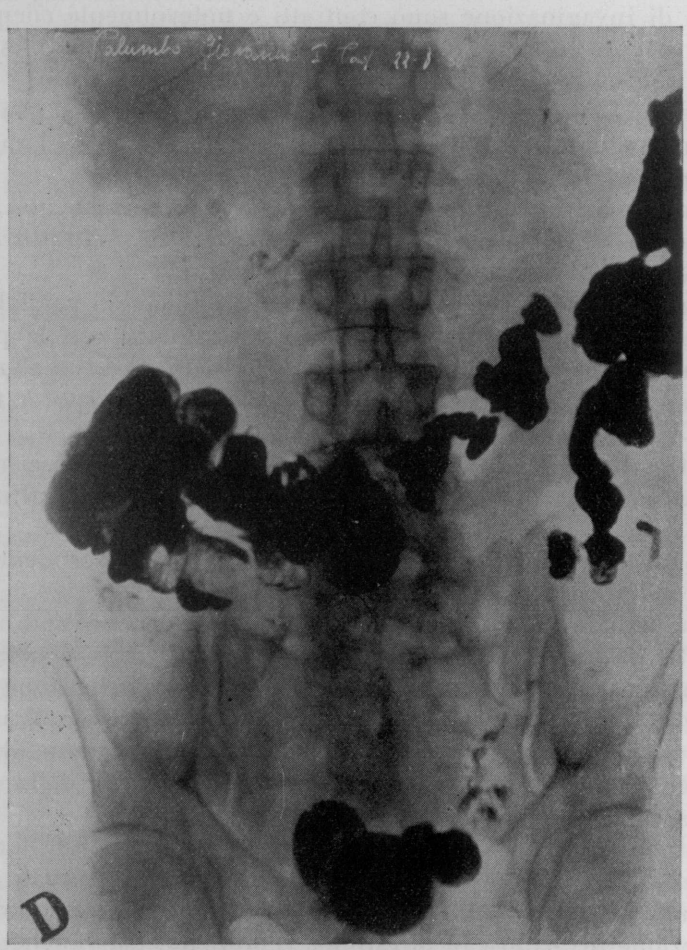

FIG. 1

damentale non solo per la descrizione anatomo-patologica delle invaginazioni delle haustre cecali, ma anche per quanto riguarda la soluzione del problema della patogenesi di questa così rara e così poco conosciuta lesione.

La descrizione del segmento resecato basterà a convalidare questa mia affermazione.

Visto dall'esterno (fig. 2) il segmento resecato presenta visibilissima l'invaginazione a dito di guanto della prima haustra del ceco.

L'orificio di invaginazione, a pareti distese e rilasciate del ceco, si presenta come una vasta fessura disposta in senso trasversale.

La parete del ceco in corrispondenza dei margini di questa fessura si presenta sporgente, ispessita, e notevolmente edematosa ed iperemica. Anche le tenie anteriore e postero-laterale, in corrispondenza dell'haustra invagi-

Fig. 2

nata, che esse limitano all'interno e all'esterno, si presentano come aumentate di spessore.

Tutta la parete del ceco è poi modicamente edematosa ed iperemica, e si può notare anche dalla fotografia la congestione dei vasi sotto-sierosi.

L'appendice è egualmente iperemica ed edematosa, ma non presenta però alcuna traccia di flogosi bene evidente.

Anche il segmento del tenue resecato presenta gli stessi caratteri descritti a carico dell'appendice.

Ma i rilievi di gran lunga più importanti furono quelli che potei fare

Fig. 3

nella faccia interna del ceco; rilievi che sono tuttora possibili anche attraverso la semplice visione fotografica. (Fig. 3).

Infatti, rovesciato il ceco, potei rendermi conto non solo dell'aspetto e della conformazione della parete interna dell'haustra invaginata, ma anche delle altre lesioni della mucosa del ceco e del colon ascendente, e principalmente mi si rese subito evidente la causa fondamentale dell'invaginazione della parete cecale.

Come ben può vedersi, l'haustra invaginata si presentava come una tumefazione sferica sopraelevantesi sul piano normale della parete intestinale. Essa era ricoperta da mucosa intensamente cianotica, violacea, edematosa, distesa. La sua superficie era liscia. (Fig. 4).

Alla base di questa tumefazione esisteva una vasta ulcerazione circolare, che abbracciava quasi ad anello la metà della sua circonferenza. In corrispondenza di questa ulcerazione notai la presenza di quattro parassiti intestinali, che per l'aspetto presentato e per la loro fissità alla parete intestinale con il loro segmento anteriore, mi diedero l'impressione di appartenere alla famiglia dei tricocefali.

Il loro segmento posteriore era infatti di colorito biancastro e di forma

Fig. 4

cilindrica; il loro segmento anteriore era molto affilato e si addentrava profondamente, come potei notare estraendoli delicatamente, nella parete del ceco. La lunghezza del segmento del parassita infisso nella parete e ad essa fortemente aderente, credo mi possa permettere di affermare che la testa del parassita, oltrepassando ampiamente la mucosa, penetra certamente dentro lo strato muscolare della parete dell'intestino. La convinzione di quanto affermo mi è data dal fatto che in entrambi i casi operati ho, come ho già detto, asportato delicatamente dalla mucosa dell'intestino resecato oltre dieci di questi parassiti, che si conficcavano nella parete intestinale, e non solo al di sotto della mucosa, per due terzi della loro lunghezza.

Ho misurato la lunghezza di cinque di questi parassiti; e ho constatato che variava dai tre ai quattro centimetri.

L'ulcerazione sui cui margini essi avevano sede interessava apparentemente solo la mucosa; era a margini frastagliati, intensamente iperemici; il suo fondo era di colorito rosso-scuro.

Oltre questo dato di grandissimo interesse, potei notare in corrispondenza della mucosa della rimanente porzione del ceco numerose ulcerazioni anulari disposte tutte trasversalmente rispetto al grande asse dell'intestino (vedi verso la base della fig. 4). Le ulcerazioni avevano, come abbiamo detto, la forma di un solco anulare e interessavano la sola mucosa. Esse erano di colore rosso scuro. In taluna di queste si notava un parassita disposto ad

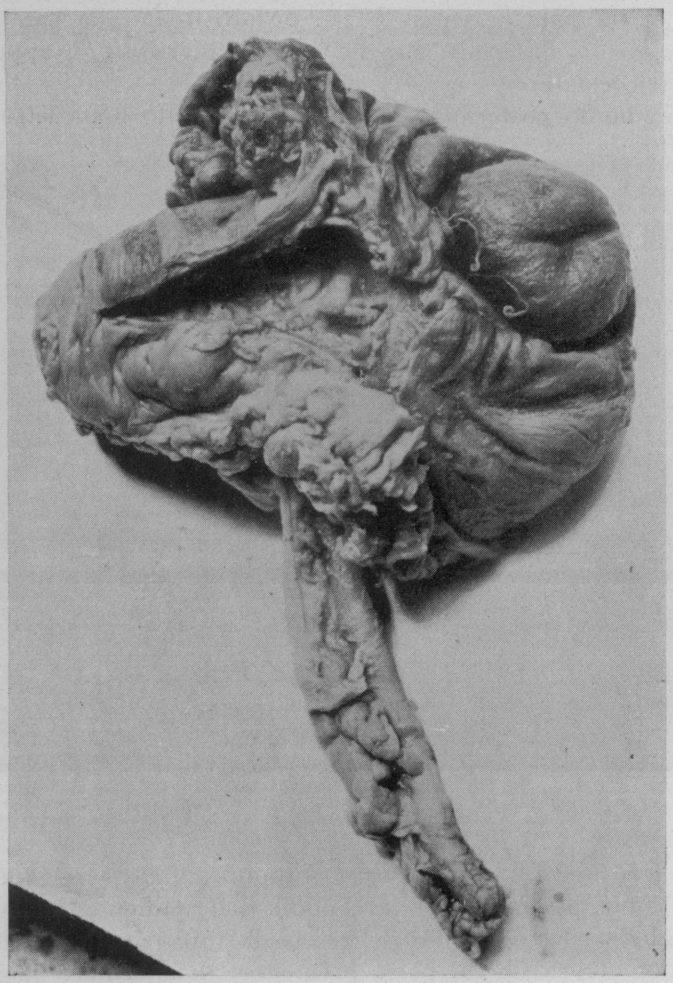

Fig. 5

anello, il cui corpo occupava esattamente il solco dell'ulcerazione. Ciò che rendeva evidentissima la dipendenza dell'ulcerazione stessa dal parassita.

Sia i parassiti descritti che le ulcerazioni si possono vedere distintamente dalle fotografie che riporto (fig. 4, 5 e 6). Perfettamente visibili sono i parassiti della fig. 5, che riporta la fotografia del segmento intestinale resecato, rovesciato parzialmente, dopo fissaggio in formalina. In questa fotografia è pure perfettamente visibile la superficie interna già descritta dell'haustra invaginata.

Tutta la mucosa del ceco si presentava sul segmento appena resecato fortemente congesta. Ma tale alterazione andava attenuandosi verso l'alto, per scomparire poi completamente in corrispondenza della parte superiore del colon ascendente resecato. Anzi aggiungiamo che questa parte era indenne da ulcerazioni e di aspetto normale: sì che posso ritenere di aver resecato sicuramente tutto il segmento intestinale malato sino alla parte di colon sana.

Fotografato il pezzo resecato, lo portai per visione e per esame dei pa-

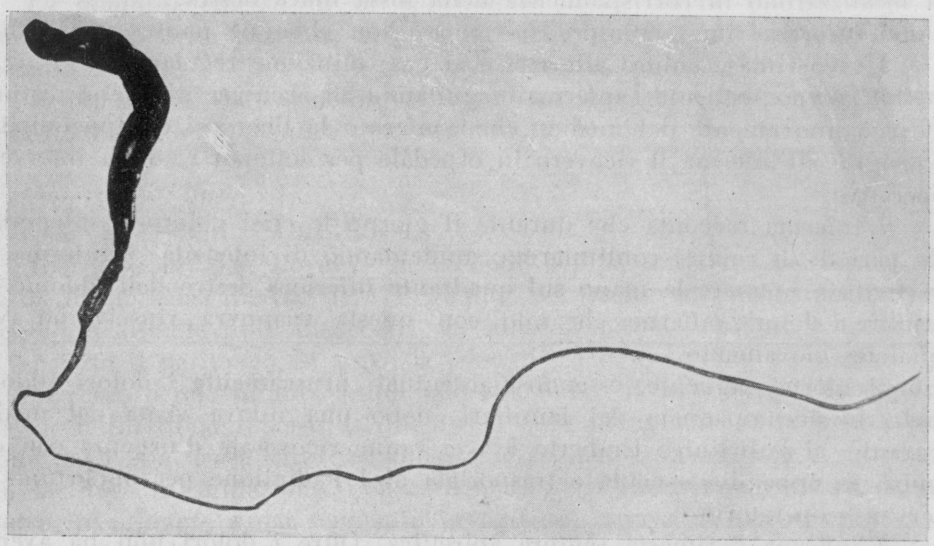

Fig. 6

rassiti alla Clinica delle malattie Tropicali; e qui mi fu data conferma che i parassiti riscontrati erano tricocefali.

Rivolgo vive grazie al dott. Urso, assistente del prof. Castellani, che esaminò anche microscopicamente i parassiti, ed oltre ad accertarne la natura, me ne descrisse gentilmente i caratteri principali.

Caso II. — Persichini Vetullia, anni 20, contadina, di Ripi.
Ricoverata al I Padiglione il 13 settembre; uscita il 13 ottobre 1938.

Nulla di notevole nell'*anamnesi familiare*.

Anamnesi morbosa remota: polmonite a sedici anni.

Anamnesi morbosa recente: l'inferma dice di essere stata sempre bene; di non aver mai sofferto di disturbi a carico dell'aparato digerente; alvo sempre regolare e con evacuazioni quotidiane di feci solide.

Tre giorni prima del suo ricovero in ospedale, nel pomeriggio, è stata colta all'improvviso, senza causa apparente, da dolori che si iniziavano allo epigastrio, si diffondevano verso la fossa iliaca sinistra e da questo punto si irradiavano verso la fossa iliaca destra, ove aumentavano di intensità e si localizzavano per diversi minuti.

I dolori avevano il carattere di crampo. Le crisi dolorose erano intervallate da periodi di calma, durante i quali sembra che la paziente non avvertisse alcun disturbo.

Verso sera la paziente ebbe emissione di scarsa quantità di feci liquide, di colore normale.

Durante la notte, persistendo i dolori, l'inferma si recò dal proprio medico: il quale, dopo un accurato esame dell'inferma, formulò la diagnosi di appendicite acuta e prescrisse all'inferma riposo in letto, dieta liquida ed iniezioni calmanti.

Durante il giorno seguente i dolori diminuirono di intensità, e però si localizzarono in corrispondenza della fossa iliaca destra.

L'inferma rimase sempre apirettica. Non ebbe nè nausee, nè vomito.

L'alvo rimase chiuso alle feci e ai gas; minzione regolare.

Il giorno seguente l'inferma, seguitando ad accusare gli stessi disturbi, si recò nuovamente dal medico che confermò la diagnosi di appendicite e consigliò all'inferma il ricovero in ospedale per sottoporsi ad un intervento operativo.

L'inferma racconta che durante il giorno le crisi dolorose, intervallate da periodi di calma, continuarono aumentando di intensità. L'inferma era costretta a premere la mano sul quadrante inferiore destro dell'addome per attutire i dolori; afferma che solo con questa manovra riusciva ad avere qualche giovamento.

Il giorno seguente, essendosi accentuati bruscamente i dolori addominali, fu accompagnata dai familiari, dopo una nuova visita del medico curante, al Policlinico Umberto I, ove venne ricoverata d'urgenza con diagnosi di appendicite acuta e trasportata al I Padiglione per opportuno intervento operatorio.

L'inferma è rimasta sempre apirettica. Oltre i dolori non ha avertito alcun altro particolare disturbo. Non ha vomitato. L'alvo è rimasto sempre chiuso alle feci e ai gas. Data la psiche dell'inferma non è possibile ricavare da essa alcun altro dato anamnestico di qualche importanza.

Io ebbi a visitare l'inferma appena giunta al Padiglione verso le ore 19.

Esame obbiettivo:

Condizioni generali di nutrizione e sanguificazione ottime.

Sensorio integro. Decubito indifferente.

Facies normale. Polso valido, ritmico, frequenza 80.

Temperatura 36,9.

Cute e mucose visibili di colorito roseo.

Pannicolo adiposo discretamente sviluppato. Muscoli di tono e trofismo normali.

Apparato scheletrico di normale sviluppo e conformazione.

Nulla di notevole a carico dell'apparato linfo-ghiandolare.

Nulla a carico delle articolazioni.

Torace: ben conformato, normalmente mobile negli atti del respiro.

Nulla di notevole a carico dell'apparato respiratorio e dell'apparato cardio-vascolare.

Addome: lievemente avvallato, normalmente mobile negli atti del respiro. Trattabile e indolente la regione epigastrica e la metà sinistra dell'addome.

In corrispondenza della fossa iliaca destra si provoca con la palpazione un netto dolore .Detto dolore si estende in alto verso l'ipocondrio di destra.

Nella sede del dolore si apprezza una netta difesa muscolare, che non permette di apprezzare con la palpazione alcuna tumefazione.

Nulla di notevole si apprezza con la percussione.

Sistema nervoso: sensibilità e motilità ben conservate.

Pupille eguali, normalmente reagenti. Riflessi rotulei ed achillei presenti e normali.

La diagnosi emessa fu di *appendicite acuta*, anche perchè, dato lo stato psichico della paziente, si potè raccoglier soltanto un'anamnesi molto succinta.

Pensai anche, dato il dolore provocato in sede alta, che potesse trattarsi della flogosi di un'appendice retrocecale molto lunga.

Atto operatorio:

Operatore: Dott. Enrico Sovena.

Incisione di Mac Burney, in secondo tempo ampliata incidendo medialmente in senso trasversale, la guaina dei retti, ed incidendo parzialmente, in alto, le fibre muscolari dei muscoli piccolo obliquo e trasverso.

Aperto il peritoneo, si trovò la fossa iliaca destra vuota.

Si cercò perciò in alto, ampliando alla ferita, il ceco, verso l'ipocondrio destro. E infatti si repertò facilmente il ceco invaginato nella prima porzione del colon ascendente. Si abbassò il segmento invaginato e si ridusse con facilità l'invaginazione, che certamente, dai caratteri presentati dal cilindro invaginante e dal segmento invaginato, datava da poche ore.

Compiuta la disinvaginazione, ci si accorse con sorpresa che esisteva una invaginazione della prima haustra del ceco, posta tra la tenia anteriore e la tenia postero-laterale.

Le pareti del ceco intorno all'invaginazione erano notevolmente ispessite, congeste ed edematose.

Le tenie erano fortemente contratte intorno al segmento invaginato; sì che la disinvaginazione di questo non fu in un primo tempo possibile. Fu necessario applicare sul ceco compresse imbevute di soluzione fisiologica calda; ed allora fu possibile, ottenendo un rilasciamento della parete cecale, compiere la disinvaginazione dell'haustra.

Ebbi modo di poter fotografare, come si vede dalla fig. 7, l'invaginazione sul letto operatorio.

Nella fotografia è ben visibile la seconda haustra, le cui pareti si presentavano ispessite, edematose e congeste, sì da formare un colletto rigido alla metà superiore dell'orificio di invaginazione della prima haustra.

Le rimanenti porzioni delle pareti del ceco e della prima parte del colon ascendente erano notevolmente ispessite, edematose ed iperemiche.

Gli stessi caratteri presentava il segmento terminale dell'ultima ansa del tenue. L'appendice era iperemica, ma non presentava segni evidenti di flogosi.

Il ceco e la prima porzione del colon ascendente erano mobili, il loro meso discretamente lungo.

Con la palpazione si potè accertare che il ceco non conteneva feci.

Palpando il ceco in corrispondenza dell'invaginazione haustrale, ap-

prezzai una tumefazione di consistenza molle-elastica, della grandezza di una piccola noce, facente parte della sua parete.

Dopo la disinvaginazione, la prima haustra del ceco tendeva spontaneamente a introflettersi.

Data la lesione riscontrata, la tendenza dell'invaginazione a riprodursi, la presenza della piccola tumefazione parietale, il rilevante ispessimento e l'iperemia delle pareti del ceco e del colon ascendente e anche allo scopo di praticare un esatto controllo anatomo-patologico della lesione, che mi

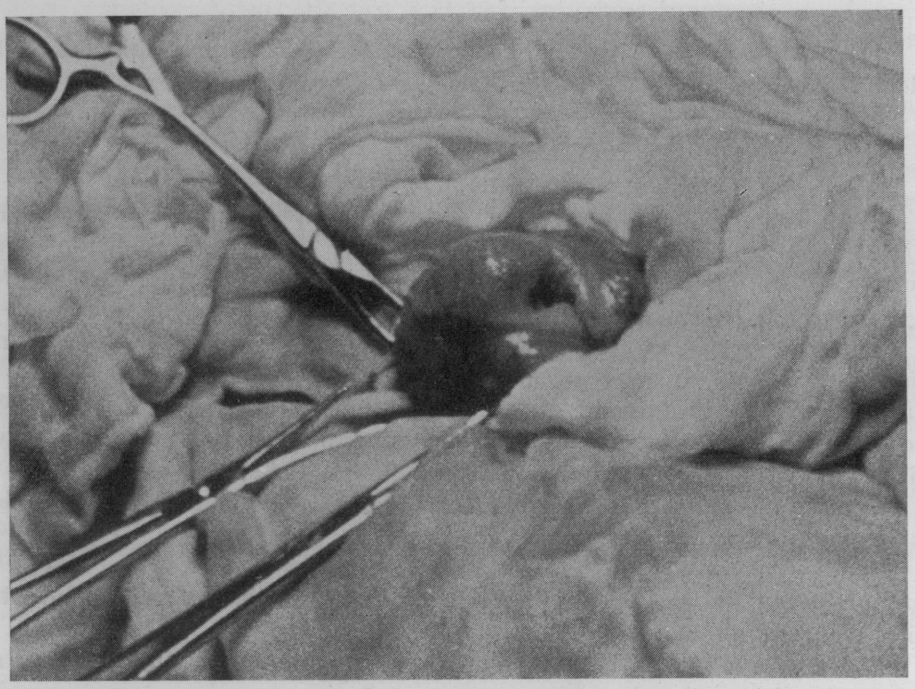

Fig. 7

permettesse di completare lo studio da me già iniziato di questa rara affezione morbosa, credetti opportuno di procedere ad una emicolectomia destra.

L'emicolectomia fu praticata con facilità.

Nel meso riscontrai alcune linfoghiandole modicamente aumentate di volume.

Completai l'intervento con un'ileotrasversostomia latero-laterale.

Peritoneizzai la parete posteriore dell'addome cruentata e suturai la parete a strati lasciando un piccolo drenaggio di garza nella fossa iliaca destra.

Il *decorso postoperatorio* dell'inferma fu ottimo.

Apiressia in quinta giornata. Emissione spontanea di feci in settima giornata.

L'inferma non ebbe più ad avvertire alcun dolore addominale e non ebbe alcun disturbo degno di nota.

Fu dimessa dall'Ospedale completamente ristabilita 24 giorni dopo l'intervento.

Prima della sua uscita feci praticare all'inferma l'esame radiologico del colon e del segmento intestinale anastomizzato, mediante clisma opaco. Con questo si mise in evidenza il buon funzionamento della bocca anastomotica, la quale permetteva un leggero riflusso del bario nell'ansa anastomizzata (figura 8).

Il segmento ileo-colico resecato fu da me immediatamente fotografato;

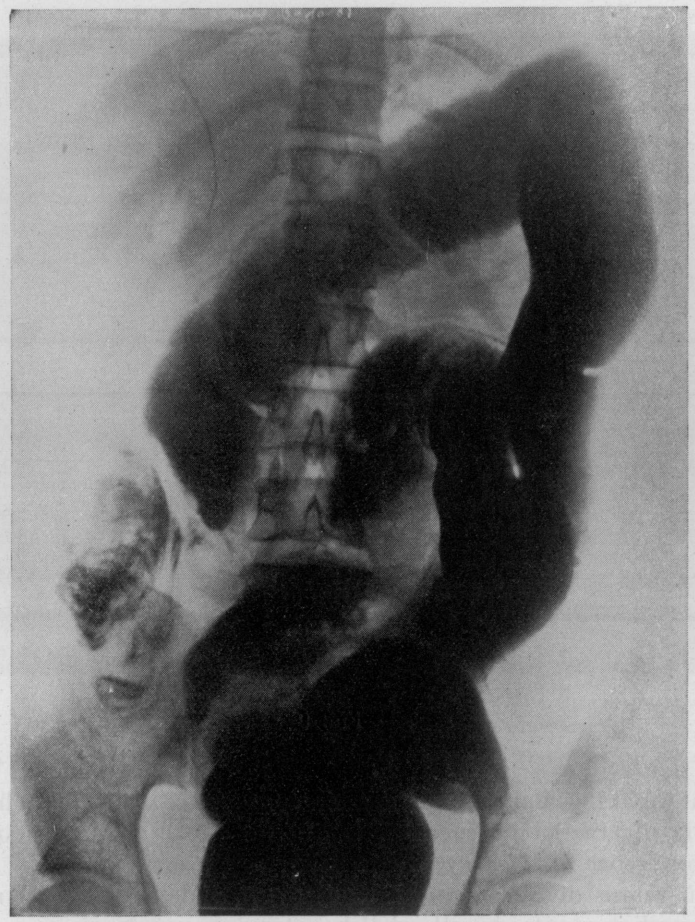

Fig. 8

ma dato che l'atto operatorio era stato compiuto verso le ore 22, la luce artificiale non mi permise di eseguire una fotografia molto chiara.

Rovesciato il segmento resecato, l'haustra invaginata mi si mostrò con caratteri identici a quelli presentati dal pezzo resecato nel precedente caso, come si può vedere dalla fotografia (fig. 9).

L'haustra invaginata era di colorito intensamente cianotico, di forma rotondeggiante, della grandezza di una piccola noce; essa si sollevava dal piano normale della parete del ceco, a cui era unita da un largo peduncolo. La mucosa che la ricopriva però presentava delle piccole ulcerazioni, sì che la sua superficie era come irregolarmente frastagliata.

In corrispondenza del peduncolo dell'invaginazione notai, anche in questo caso, la presenza di tre tricocefali con il loro estremo caudale, sporgente dalla mucosa, di colorito biancastro, mentre il loro segmento anteriore, per circa 3/5 della loro lunghezza, era conficcato interamente nella parete del ceco.

Sulla mucosa del ceco e del colon discendente si notavano numerosissime ulcerazioni, disposte, anche in questo caso, trasversalmente rispetto al grande asse dell'intestino.

Vicino ad ulcerazioni anulari, con caratteri eguali a quelli già descritti nel caso precedente, e in cui si adagiava, come in una nicchia, l'estremità

Fig. 9

caudale di un tricocefalo, si notavano, come può vedersi anche dalla fotografia, delle ulcerazioni trasversali, la cui lunghezza occupava quasi la metà della circonferenza della parete intestinale.

La più estesa di queste ulcerazioni aveva sede, come appare dalla fotografia, immediatamente a valle dell'haustra invaginata.

Queste ulcerazioni erano sottili e apparentemente sembravano interessare la sola mucosa intestinale.

I loro bordi erano frastagliati, sottominati, intensamente iperemici.

Il fondo dell'ulcerazione era di colorito rosso scuro.

Il maggior numero di queste ulcerazioni si trovava in corrispondenza del ceco e della prima parte del colon ascendente.

Si andavano attenuando, come numero e come estensione, procedendo distalmente. L'ultimo tratto del segmento resecato appariva indenne da dette lesioni, e la sua mucosa appariva d'aspetto presso che normale.

Le pareti del ceco, specie intorno al segmento invaginato, si presentavano ispessite, edematose, iperemiche; eguali lesioni si riscontravano a carico delle pareti della prima porzione del colon ascendente.

Nulla di notevole si ebbe ad apprezzare a carico del segmento ileale resecato, salvo una modica iperemia e un modico edema delle sue pareti.

Come abbiamo detto, l'appendice era iperemica, ma non presentava segni evidenti di flogosi.

Potei estrarre dalla parete del ceco sette tricocefali.

Il segmento resecato, fissato in formalina, è stato poi da me nuovamente fotografato (fig. 10 e fig. 13) sia dall'esterno che all'interno.

Fig. 10

In esso si vede riprodotta l'invaginazione. Le pareti del ceco intorno a questa sono notevolmente ispessite (fig. 10).

* * *

Dai due segmenti intestinali resecati, previa fissazione « in toto » in formalina al 10 %, ho prelevato dei frammenti che corrispondono alle loro varie parti, e cioè:

1° frammento: sezione a tutto spessore del tratto invaginato;

2° frammento: parete dell'intestino dalla parte orale del tratto invaginato;

3° frammento: parete dell'intestino ceco e del colon ascendente oltre il tratto invaginato;

4° frammento: frammento di appendice;

5° frammento: linfoghiandole regionali.

Previa inclusione di paraffina e colorazione nucleare e protoplasmatica

con i metodi di uso più corrente della tecnica istologica, sono potuto addivenire ai seguenti accertamenti microscopici.

Caso I. — Partendo con l'osservazione a piccolo ingrandimento dalla superfice interna della mucosa verso gli strati più interni ed arrivando alla tonaca muscolare, si constata un notevole grado di degenerazione vacuolare degli epiteli delle ghiandole dell'intestino e alterazioni degenerative sotto forma di picnosi e di frammentazione dei nuclei degli epiteli stessi, che in prevalenza sono situati nella parte basale rispetto al lume ghiandolare, quantunque alcuni di questi abbiano anche posizione centrale o opposta alla membrana basale. Il connettivo reticolare di sostegno della mucosa presenta imbibizione edematosa e vi si nota la presenza di elementi leucocitari e di rare plasmacellule

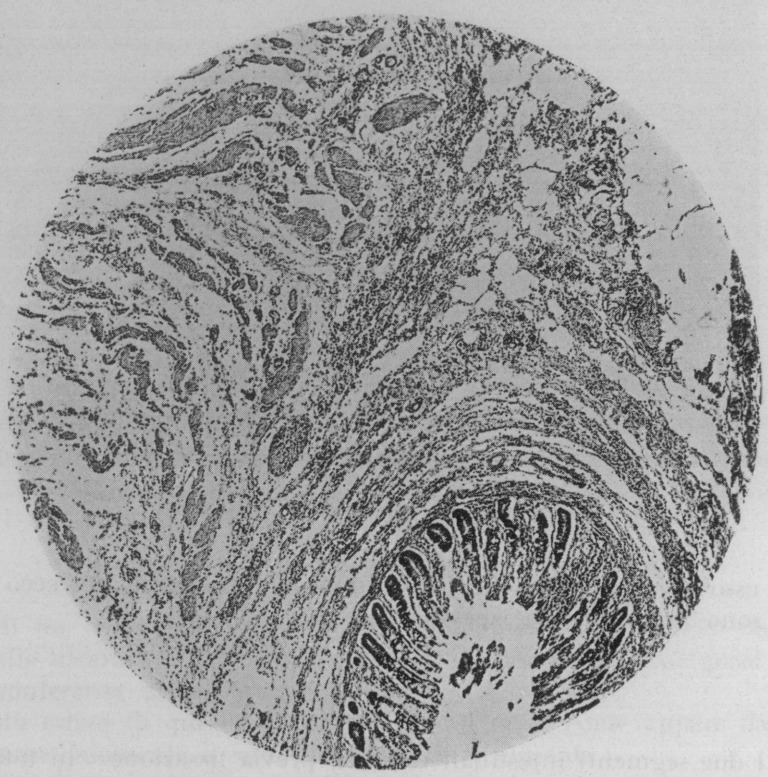

Fig. 11

sia nei capillari linfatici, sia negli interstizi. La membrana propria e la tela sottomucosa presentano cospicua imbibizione edematosa con conseguente dissociazione delle loro maglie, tra le quali si osservano impigliati, ma non stipati, a forma di accumuli nodulari, numerosi leucociti polimorfo-nucleati, qualche cellula eosinofila e frequenti plasmacellule. I fasci della tonaca muscolare sono sottili e dissociati dalla stessa imbibizione edematosa e dagli stessi infiltrati leucocitari sopra ricordati. Sulla tonaca sierosa esiste un sottile velo di essudazione fibrinosa recente, a maglie esilissime, tra le quali sono impigliati scarsissimi elementi corpuscolari (fig. 11).

Portando l'osservazione ai frammenti della parete dell'intestino immediatamente contigua al tratto invaginato, vediamo che il processo infiammatorio, che nel tratto invaginato aveva così cospicue proporzioni e tanto caratteristico aspetto, va riducendosi di proporzioni fino a scomparire nel frammento di parete dell'intestino lontana dal tratto invaginato.

Le sezioni che riguardano l'appendice vermiforme non presentano alterazioni di peculiare importanza nei riguardi dei loro tre strati.

Devo invece riferire come l'aspetto delle linfoghiandole regionali comporti una certa alterazione localizzata alle maglie del reticolo delle lacune e riguardanti il contenuto delle lacune stesse; mentre i follicoli non presentano alterazioni degne di nota. Nelle lacune, specialmente centrali, e nei seni sono contenute numerose plasmacellule e non sono rare ad osservarsi anche cellule eosinofile.

Caso II. — Riferendo sul secondo caso, dobbiamo ricordare come carattere differenziale la presenza di soluzioni di continuo della tonaca mucosa dell'intestino corrispondente al tratto dell'invaginazione.

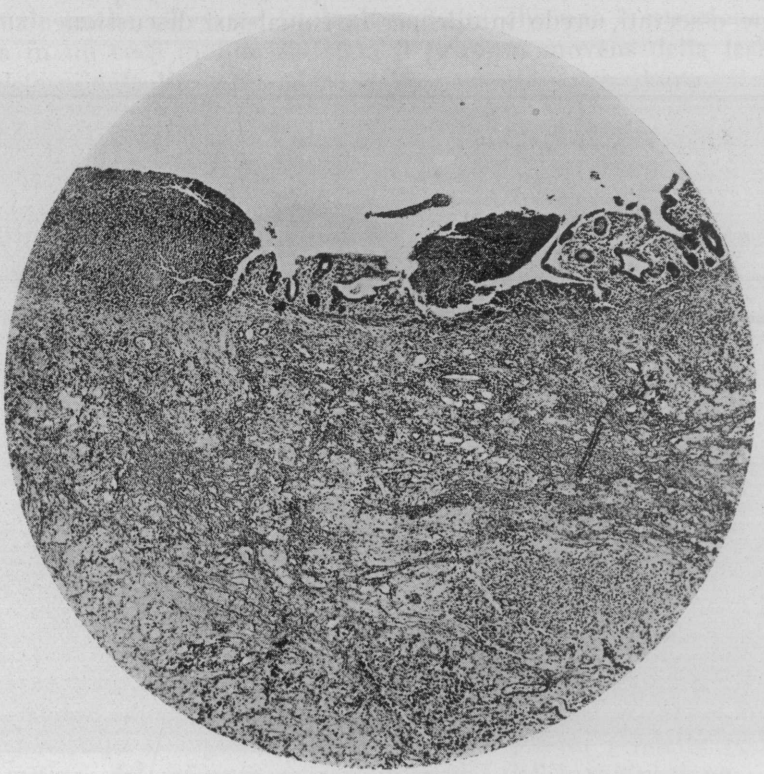

Fig. 12

La soluzione di continuo della mucosa è rappresentata da un bottone di tessuto di granulazione, con infiltrazione leucocitaria recente, necrotico negli strati superficiali, non facilmente delimitabile dagli strati della tonaca sottomucosa e muscolare sottostanti perchè esiste qui a tutto spessore una infiltrazione infiammatoria che oscura la delimitazione degli strati stessi. Anche

lontano da questa soluzione di continuo esiste infiltrazione infiammatoria diffusa, ma meno densa, della tonaca muscolare e del cellulare adiposo mesenterico (fig. 12).

Da questa infiltrazione infiammatoria derivano alterazioni degenerative a tipo vacuolare a carico degli elementi dei fasci della tonaca muscolare. La valvola ileo-cecale dimostra, in modo più chiaro che in qualunque altro punto, la presenza nelle maglie del cellulare della sottomucosa, di infiltrazione edematosa e di essudazione prevalentemente plasmacellulare.

Importante la presenza delle plasmacellule e delle cellule eosinofile.

*
* *

Credo che i casi da me studiati e descritti possano avere un'importanza notevole sia per lo studio clinico, sia per il controllo anatomo-patologico, sia per la patogenesi, sino ad oggi rimasta sempre nel campo delle ipotesi, sia infine per il trattamento chirurgico delle invaginazioni delle haustra del ceco.

Di fronte all'estrema chiarezza della patogenesi di questa lesione nei casi da me osservati, credo inutile per essi qualsiasi discussione.

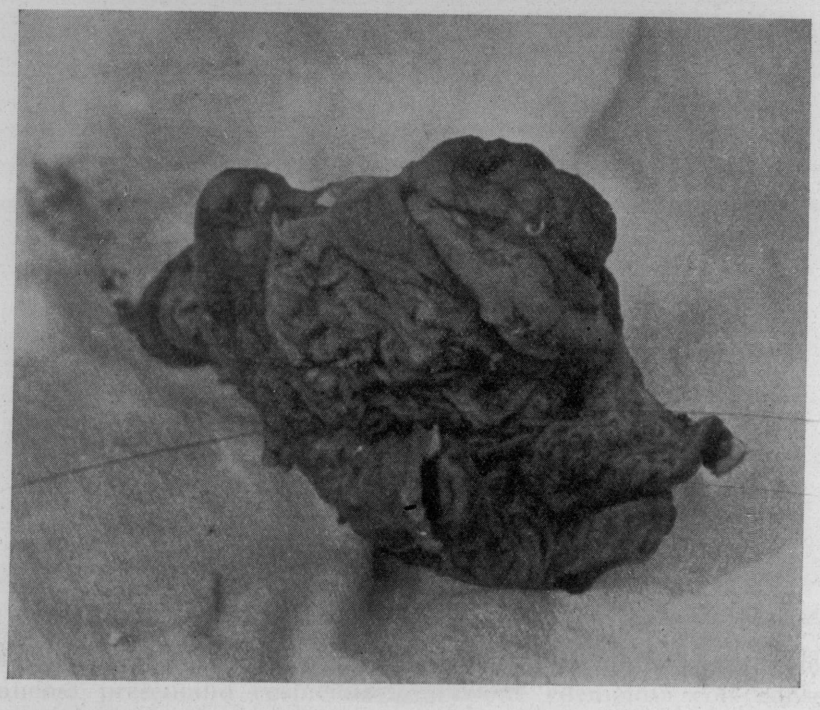

Fig. 13

Ad ogni modo, prima dell'esposizione degli elementi che costituiscono tale patogenesi, riferirò succintamente, in ordine cronologico, le principali ipotesi finora formulate.

Cause predisponenti sono state considerate da Kyiovsky tutte le forme di ceco mobile, e come fattori immediatamente etiologici: le ulcere, i tumori, i corpi estranei, gli spasmi, le flogosi. Nel suo caso personale Kyiovsky afferma che la causa dell'invaginazione della parete cecale era stata certa-

mente data da un eccessivo accumulo di ossiuri nel ceco con conseguente flogosi della parete cecale.

Per quanto Kyiovsky accenni solo brevemente alla patogenesi della lesione riscontrata, e per quanto non descriva le caratteristiche anatomo-patologiche del pezzo resecato, pur tuttavia dobbiamo ammettere che la sua spiegazione patogenetica si fonda sopra elementi di fatto, mentre le affermazioni degli altri autori, mancanti di controllo anatomo-patologico, restano sempre nel campo delle ipotesi.

Cervenasky afferma che come cause predisponenti possono essere considerate: ceco mobile ed altre varianti anatomiche ed embriologiche del ceco e del suo mesentere; alterazioni infiammatorie circoscritte della parete del ceco; piccoli tumori sottomucosi; corpi estranei (ossiuri); e finalmente spasmi circoscritti della parete intestinale.

Rizzo, riferendosi ai suoi due casi, in cui riscontrò all'atto operatorio un ceco mobile e con un lungo meso e nessun altra lesione patologica evidente atta a spiegare l'invaginazione (non tumori, non diverticoli, non corpi estranei, non membrane pericoliche),e dato anche il fatto che l'appendice fu trovata normale anche all'esame istologico, pensa che una contrazione spastica localizzata in un ceco mobile sia stata il primum movens della lesione, abbia cioè determinata l'invaginazione della parte contratta dentro il lume cecale stesso; in seguito a che, per i conseguenti disturbi di circolo nell'invaginato e per il suo consecutivo aumento di volume, le due tenie circoscriventi abbiano agito come due corde strozzanti, esagerando ancor più la lesione sia nell'invaginato che nella restante parte del ceco.

Angeli, invece, partendo da un altro concetto, pensa che il sacco cecale ha una sua flora batterica abituale (assai facile a virulentarsi per cause molteplici locali e generali) che è la causa prima di molti processi infettivi.

Secondo Angeli non è quindi fuori di luogo pensare alla possibilità di lesioni primitive di scarsa entità determinate sulla mucosa, e più profondamente, in corrispondenza di un'haustra cecale, da virulentazione occasionale della flora batterica del ceco.

La lesione parietale può essere quella che, modificando il tono dell'haustra, modifica anche la dinamica della peristalsi intestinale: in tal modo sarebbe spiegabile, secondo l'Angeli, lo spasmo ad azione introflettente sull'haustra e ci si renderebbe anche ragione del perchè tale invaginazione interessa sempre il ceco e non invece una qualunque altra porzione del grosso intestino.

Queste sono le principali ipotesi patogenetiche formulate sinora dagli autori che si sono occupati dell'argomento. Senza dubbio l'ipotesi che ha trovato il fondamento più sicuro è quella di Kyiovsky, in quanto che questo autore, asportando il segmento ammalato, ha potuto rendersi conto della causa primitiva, del primum movens (ossiuri) dell'invaginazione.

Nei due casi da me osservati la presenza costante, alla base dell'haustra invaginata, dei tricocefali penetranti profondamente nello spessore della parete intestinale; il reperto di numerose ulcerazioni, di cui, in un caso, una molto vasta, situata egualmente alla base dell'haustra invaginata, ci fornisce, senza bisogno di discussione, l'elemento fondamentale per chiarire la patogenesi di tale lesione (almeno nei miei due casi).

Tuttavia io penso che anche negli altri casi descritti, ben sapendo che

il ceco è la sede abituale di numerosi parassiti intestinali (e principalmente degli ossiuri e dei tricocefali), e ben conoscendo la frequenza con cui questi parassiti prendono dimora nell'intestino, è logico supporre, essendo mancato in essi un controllo dell'interno del ceco e della mucosa intestinale, che l'agente etiologico abituale possa essere un parassita intestinale.

È da ricordare poi che in tre dei quattro casi in cui l'atto operativo ha asportato il segmento ammalato si è riscontrata la presenza di parassiti intestinali (nel caso di Kyiovsky ossiuri, tricocefali nei miei due casi). Slaviero non dà alcuna notizia sul segmento intestinale da lui resecato.

Considero utile a tale proposito riportare una breve descrizione dei caratteri del tricocefalo, delle lesioni anatomo-patologiche che esso produce nella parete intestinale e della sintomatologia a cui esso può dar luogo.

Il trichocephalus dispar o trichiurus od hominis, scoperto e descritto dal Morgagni nel secolo XVII, è un piccolo verme liscio, di colore biancastro o giallastro; il corpo presenta l'estremo anteriore (testa) sottile come un pelo (donde il suo nome) e lungo 3/5 dell'intero verme (per cui rassomiglia piuttosto ad una coda) con bocca piccolissima senza papilla e senza denti. Il maschio, lungo 34-45 mm., ha il corpo più grosso e più tozzo, avvolto un paio di volte a spira piatta e terminante con orifizio cloacale munito di una spicola cornea appiattita. La femmina rassomiglia ad una frusta di staffile; è lunga 40-50 mm.; ha il poro genitale all'unione della testa col corpo, che termina con l'orifizio anale.

Le uova di tricocefalo, di colore brunastro, hanno forma di spola o limone allungato; sono lunghe 50-55 e larghe 25, presentano a ciascun polo una protuberanza lucente per ispessimento del guscio. Esse, espulse abbondantemente con le feci, e molto resistenti ai comuni agenti antiparassitari fisici e chimici, si sviluppano molto lentamente nell'acqua; e i loro embrioni, quando dopo alcuni mesi sono giunti a maturità, possono ancora rimaner vivi in esse per vari anni.

Se, nel frattempo, queste uova capitano nello stomaco umano, per lo più con acqua od ortaggi contaminati, a contatto del succo gastrico (secondo Grassi e Calandruccio) perdono il guscio: ed allora gli embrioni liberi passano nell'intestino, ove, in poche settimane completano il loro sviluppo e restano con la loro porzione cefalica aderenti alla superfice enterica per mezzo di una massa tenace di muco denso, oppure ancorati nello spessore della mucosa penetrano tra gli elementi epiteliali (così affermano i maggiori trattati) per cui difficilmente sono espulsi spontaneamente con le feci.

Il tricocefalo è uno dei parassiti più frequenti a riscontrarsi e maggiormente diffusi; alcuni Autori affermano che nell'Italia meridionale esso è comunissimo.

Nei paesi caldi e temperati se ne trovano fino a 10-12 nel ceco e nel colon ove vive abitualmente; più raramente nel tenue o nell'appendice.

Eccezionalmente se ne sono trovati un migliaio insieme nello stesso individuo.

L'estremo anteriore del verme, che è rappresentato dal faringe, per la sua sottigliezza, aderisce fortemente alla mucosa intestinale, penetra profondamente nella parete intestinale, come abbiamo constatato nei nostri casi, e produce delle lesioni superficiali talvolta, ma che spesso si approfon-

dano fino alla muscolaris mucosae; in tal modo il verme si provvede del sangue necessario alla sua alimentazione.

I tricocefali in genere, come abbiamo detto, si approfondano nello strato epiteliale, ma talvolta penetrano negli strati profondi e giungono ad irritare con i loro incessanti movimenti le terminazioni nervose del simpatico; contrariamente a quello che ho trovato descritto sui maggiori testi e cioè: « sembra che i tricocefali non arrivino mai a produrre delle vere e proprie lesioni ulcerative », io ho trovato nei miei due casi delle ulcerazioni sottili e di varia forma ed estensione prodotte indubbiamente dal parassita, poichè in alcune di esse anulari questi vi si adattava come in una nicchia.

Se si osserva la zona di mucosa dove i vermi si approfondano, si nota una infiammazione dovuta all'inoculazione dei piogeni nel punto leso dal tricocefalo stesso, cioè a dire che in quel punto si stabilisce il locus minoris resistentiae che facilita la penetrazione dei piogeni. Si è sostenuto, anche, che attraverso queste lesioni minime della mucosa intestinale esso possa aprir la via dei vasi linfatici e sanguigni alla penetrazione dei batteri specie del tifo e del paratifo.

I disturbi provocati dal tricocefalo abitualmente sono poco apprezzabili. Ma talvolta si hanno fenomeni anche gravi, nervosi, anemici e di enterocolite con diarrea sanguinolenta. Sono sopratutto imponenti i sintomi nervosi di meningismo, convulsioni, mutismo, che lasciano però chiaramente trasparire il loro carattere pitiatico.

L'anemia è probabilmente dovuta a sostanze emolitiche fabbricate dal verme. Si possono anche avere dei disordini a carico del tubo gastro-enterico, consistenti in diarrea, tenesmo, dolori addominali, talvolta disturbi appendicolari, dipendenti da una forma infiammatoria del processo vermiforme da tricocefalo.

Dalla descrizione del tricocefalo e delle lesioni anatomo-patologiche che esso è in grado di produrre a carico della parete intestinale, noi possiamo trarre facilmente gli elementi per formulare una convincente e ben fondata ipotesi patogenetica dell'invaginazione dell'haustra.

Noi abbiamo dunque trovato dentro il ceco numerosi tricocefali, la cui porzione anteriore, o testa, era profondamente infissa negli strati profondi della parete del ceco.

Tre dei quattro tricocefali li abbiamo trovati infissi alla base dell'haustra invaginata, e anche sulla faccia interna delle due tenie che limitavano l'haustra.

In corrispondenza dei tricocefali abbiamo riscontrato costantemente lesioni ulcerative anulari o ulcerazioni più vaste.

È logico ammettere quindi che lo stimolo portato dall'estremità anteriore del tricocefalo sui plessi nervosi della parete dell'haustra e sulla muscolatura stessa di questa parete, abbia provocato una esagerazione o uno squilibrio della normale contrattilità della parete stessa (spasmo o contrazione di un segmento intestinale, associato a rilasciamento del segmento vicino).

Questa alterazione dell'attività motoria (spasmo) dell'intestino nei miei due casi avrebbe prodotto l'invaginazione del segmento di parete cecale o più mobile (prima haustra del ceco, limitata dai lati e in basso dalle tenie) o, con maggiore probabilità, maggiormente tumefatto, congesto, ed aumentato perciò di volume, per la presenza delle vaste ulcerazioni alla sua base (I caso) o sulla sua superficie (II caso).

Una volta prodottasi l'invaginazione, persistendo lo stimolo sulla muscolatura intestinale e sui plessi nervosi causato dalla testa dei tricocefali circondanti la base dell'haustra invaginata, lo spasmo delle due tenie circoscriventi l'haustra (vedi reperto del II caso) e l'edema e lo stato di contrazione delle pareti cecali circoscriventi l'orificio di invaginazione (caso I e caso II) si sarebbero accentuati provocando dei gravi disturbi di circolo nell'invaginato (particolarmente accentuati nel I caso, come si può notare anche dalle fotografie); e quindi aumento del suo volume: di conseguenza aumento delle lesioni, sia nella parte invaginata che nella parte invaginante.

A questo stadio, aumentando di volume il segmento invaginato e sporgendo esso notevolmente nel lume cecale grazie al suo peduncolo, è facile comprendere, per i ben conosciuti meccanismi dell'invaginazione intestinale, come l'haustra invaginata tenda a progredire a valle nel lume intestinale, spinta dalle contrazioni peristaltiche dell'intestino, trascinando con sè tutto il ceco.

Causa predisponente necessaria per questa consecutiva invaginazione ceco-colica sarà la mobilità del ceco e una notevole lunghezza del suo meso. Ben si comprende che se l'invaginazione dell'haustra avverrà in un ceco fisso, essa resterà la sola lesione riscontrata dal chirurgo.

Ciò serve a spiegare, oltre che il diverso reperto operatorio, anche la differente sintomatologia presentata dagli infermi ed i vari reperti del loro esame obbiettivo.

Per quanto riguarda la *sintomatologia*, io credo che dall'esame dei miei casi si possano trarre degli utili insegnamenti, atti, unitamente agli elementi raccolti dalle precedenti osservazioni riscontrate nella letteratura, a comporre un quadro sintomatologico, sia pure approssimativo, di questa rara sindrome morbosa addominale.

In entrambi i miei casi l'inizio fu brusco. Esso si manifestò in ore e in circostanze differenti; verso l'alba in uno, al primo risveglio, in completo riposo; verso sera nell'altro, mentre la paziente accudiva a faccende casalinghe. In entrambi i casi, però, lontano dai pasti.

Le uniche manifestazioni morbose consistettero, in un primo tempo, in un dolore violento, a tipo di crampo, ma ad intervalli così ravvicinati da potersi considerare continuo. Tale dolore dall'ombelico o dall'epigastrio si diffondeva verso la fossa iliaca destra, dove raggiungeva la sua maggiore intensità e dove rimaneva fisso (II caso), oppure (I caso) dalla sua sede nella fossa iliaca, si irradiava verso l'ombelico.

È logico ammettere che questa prima fase corrisponda alla produzione e allo stabilirsi dell'invaginazione haustrale.

A questo periodo di intensi dolori segue un periodo di relativa calma, in cui il dolore si attenua, e le crisi a tipo di crampo insorgono a lunghi intervalli. Però il dolore tende definitivamente a localizzarsi nella fossa iliaca destra.

È logico pensare che in questo periodo si sia già compiuta l'invaginazione haustrale, ma non si sia ancora iniziata l'invaginazione colica; intanto però l'haustra invaginata aumenta di volume per i disturbi di circolo causati dallo strozzamento della sua base.

In entrambi i casi, al terzo giorno dall'inizio dei disturbi, i dolori riprendono bruscamente e con violenza, a tipo parossistico, stavolta accompa-

gnati da malessere generale e da notevole sofferenze dell'infermo: è in questo periodo che l'infermo chiede ricovero in Ospedale, ed è a questo periodo che corrispondeva l'inizio della invaginazione ceco-colica.

Altre particolarità da notare nei miei casi sono: la mancanza in entrambi di elevazioni termiche; l'assenza di vomiti, di nausee, di emissione di feci sanguinolente; il relativo stato di benessere generale degli infermi; l'arresto delle feci e dei gas; la mancanza di qualsiasi altro particolare disturbo.

Questi sono fenomeni morbosi che depongono più per un'invaginazione intestinale che per un'appendicite acuta.

D'altra parte, in entrambi i casi l'esame obbiettivo, data la difesa muscolare riscontrata in corrispondenza della fossa iliaca destra, non permise di apprezzare alcun elemento locale che potesse essere d'aiuto per una diagnosi precisa. In entrambi i casi, però, il dolore palpatorio era manifesto, oltre che nella fossa iliaca destra, ove aveva il suo massimo di intensità, anche più in alto verso l'ipocondrio destro.

La diagnosi emessa, tuttavia, fu, in entrambi i casi, per le ragioni che abbiamo esposto nella loro descrizione, di appendicite acuta.

Solo il rilasciamento della parete addominale dovuto alla rachianestesia ci ha permesso in un caso di correggere la diagnosi primitiva, formulando quella di invaginazione intestinale.

Se però non si fosse prodotta l'invaginazione ceco-colica, io credo che anche a rilasciamento completo della parete addominale, non si sarebbero potuti avere elementi di certezza per una diagnosi esatta, sia per il discreto spessore della parete addominale in entrambi i pazienti, sia per il volume modesto e per la mancanza di particolari caratteri dell'haustra invaginata. E in ogni modo la presenza in corrispondenza della fossa iliaca destra di una piccola tumefazione sferica a limiti indistinti, in sede cecale o appendicolare, ci avrebbe lasciato molto dubbiosi sulla diagnosi e sulla natura della lesione stessa.

Ben si comprende quindi come la diagnosi formulata dai chirurgi che hanno riscontrato la lesione al suo stadio, direi, puro o iniziale, e che nelle loro pubblicazioni precisano la diagnosi emessa (Kyiovsky, Angeli, Sasaky e Kim, Slaviero), sia stata concordemente quella di appendicite acuta.

Concludendo, gli elementi anamnestici di maggior valore tratti dai miei due casi ritengo che siano:

l'inizio brusco del dolore, o in corrispondenza della fossa iliaca destra o anche dell'epigastrio o della regione ombellicale; il suo carattere a tipo di colica, con crisi parossistiche, a poussées, iniziantesi nella regione periombelicale e quindi irradiantesi prima verso l'ipogastrio, e, in seguito, da questa regione, verso la fossa iliaca destra, ove raggiunge il suo massimo; i periodi di calma che intervallano le crisi dolorose; la fissità del dolore, in un secondo tempo, nella fossa iliaca destra; l'apiressia, nei mie due casi costante, dei pazienti; le condizioni del polso sempre buone; lo stato della lingua normale; la mancanza di vomiti e di enterorragia.

Tuttavia dall'esame dei casi precedentemente pubblicati, notiamo che la storia dei disturbi presentati dagli infermi differisce, nei diversi casi, sia per la gravità, sia per il decorso, sia per il ritmo.

Zaradnicky, nei suoi quattro casi, ha notato l'inizio improvviso della malattia con forti dolori nella regione destra dell'addome.

Köhler ha descritto nel suo caso dei disturbi che si erano iniziati nell'inferma sei mesi prima dell'intervento con un senso di pressione nel lato destro dell'addome inferiore, e che furono seguiti da stipsi. Poi, improvvisamente, due giorni inanzi l'intervento, l'inferma ebbe due scariche di feci miste a sangue; il giorno seguente vomito, tumefazione del ventre, arresto delle feci e dei gas; il giorno dell'operazione, aumento del meteorismo e peggioramento delle condizioni generali.

Sasaky e Kim descrivono i sintomi del loro primo caso: al mattino, improvvisamente, dolore acuto nella regione ileo-cecale; due volte vomiti; apiressia. L'infermo fu operato immediatamente.

Nel secondo caso: uomo sofferente da qualche anno di dolori sordi, intermittenti, all'addome inferiore. Da poco tempo i dolori si sono fatti più aspri, e si accompagnano a vomiti frequenti, cefalea, costipazione.

Al momento del ricovero in Ospedale: temperatura, 37°,2; polso, 90, regolare, valido.

Nel terzo caso: il giorno precedente all'operazione leggero dolore nella regione ileo-cecale che va crescendo rapidamente di intensità.

Nei due casi riferiti da Rizzo si ebbe: nel primo caso, il giorno precedente all'intervento, dolori nella fossa iliaca destra, progressivamente crescenti e che presto hanno raggiunto una notevole intensità assumendo il tipo di crampi; poi vomito, febbre a 38°,5, arresto delle feci e dei gas. Nel secondo caso, otto giorni avanti in ricovero in Ospedale, all'improvviso, dolori fortissimi, da prima diffusi a tutto l'addome, poi localizzati nella fossa iliaca destra; non febbre, non vomito; anoressia; alvo stitico; persistenza dei dolori sino all'ingresso in Ospedale.

Cervenansky dall'esame dei suoi quattro casi osserva che la malattia per lo più si inizia con sintomi addominali burrascosi, che talvolta assomigliano a quelli di un'appendicite, talvolta a quelli di un ileo acuto incompleto.

Angeli riferisce che nel suo caso i primi disturbi risalivano a due o tre mesi prima dell'operazione; dolori non molto intensi, uniti a senso gravativo nella fossa iliaca destra e ad irregolarità nello svuotamento dell'alvo; qualche scarica diarroica alternata a periodi di stipsi e di tensione addominale. La mattina del ricovero, improvvisamente, dolori assai violenti con vomito e rialzo termico di notevole intensità.

Slaviero nel suo primo caso osserva che nel periodo di sei settimane si erano manifestate tre crisi addominali acute, con dolori violenti, improvvisi, localizzati al basso ventre, e più particolarmente al quadrante inferiore destro, della durata di poche ore, senza vomito, senza chiusura dell'alvo, accompagnate da lievi rialzi termici.

Dopo i primi due attacchi, senso di peso e di dolenzia vaga nella regione ileo-cecale e lieve stipsi. Al terzo attacco, ricovero in Ospedale.

Negli altri tre casi, riguardanti tre bambini, rispettivamente di uno, due, otto anni, classica sintomatologia di invaginazione intestinale.

Malgrado che la descrizione dei dati anamnestici sia stata fatta da tutti gli autori in modo succinto e incompleto, pur tuttavia è logico rilevare come diversa, nei vari casi, sia stata la sintomatologia presentata dagli infermi prima del loro ricovero in Ospedale: si che appare molto difficile trarne dei caratteri generali costanti, mancando tra questi casi quella somiglianza che io invece ho potuto riscontrare nei miei due.

In molti di questi malati però notiamo nel decorso clinico della malattia, la cui durata è variabilissima, poichè può estendersi da qualche settimana (Slaviero, I caso) a qualche mese (Angeli, Köhler) e a qualche anno (Sasaky e Kim, II caso), la presenza di crisi dolorose, con dolori addominali diffusi, che poi si localizzano, accentuandosi, nella fossa iliaca destra, dove spesso persistono sotto forma di senso gravativo (Angeli) o di peso e di dolenzia vaga (Slaviero).

Dette crisi dolorose erano seguite da periodi di stipsi (Slaviero, Köhler, Sasaky) o da scariche diarroiche alternate con stipsi.

I caratteri di questi disturbi sono più simili a quelli dell'invaginazione ileo-colica che a quelli dell'appendicite: è logico pensare che le crisi dolorose siano provocate da un'invaginazione intermittente dell'haustra; ma, in base al reperto riscontrato nei miei due casi, è logico anche ammettere che tali disturbi possano essere provocati dalla presenza di tricocefali o di altri parassiti intestinali, dagli stimoli che essi provocano a carico della muscolatura dell'intestino, e dalle ulcerazioni che essi determinano in così vasta misura, come nei miei casi, a carico della parete intestinale.

Sarà perciò interessante, e d'importanza diagnostica e terapeutica fondamentale, praticare in questi casi iniziali, più che la ricerca radiologica, l'esame accurato delle feci, allo scopo di ricercare la presenza dei parassiti o delle loro uova.

I dati dell'*esame obbiettivo*, come si può dedurre dalle osservazioni dei casi precedentemente pubblicati, varieranno a seconda che si tratti di invaginazione dell'haustra o di consecutiva invaginazione ceco-colica.

Nel primo caso il reperto obbiettivo, quando esista difesa muscolare, come nei mie due operati, condurrà quasi sempre alla diagnosi di appendicite acuta; potrà rendere dubbiosi il fatto che il dolore si propaga anche in alto verso l'ipocondrio destro, come nei miei due casi; oppure che la dolorabilità massima alla pressione è localizzata un po' in alto e all'interno rispetto al punto di Mac Burney, come nei quattro casi di Zahradnicky.

Ma anche questo reperto noi sappiamo essere presente talvolta nelle appendiciti acute a sede appendicolare retro-cecale.

Anche quando si potrà apprezzare, come nel caso di Angeli, un senso di resistenza profonda nella fossa iliaca destra, per la presenza di una tumefazione dolente, a limiti non precisabili, o quando, come nei quattro casi descritti da Zahradnicky, è possibile percepire alla palpazione una infiltrazione profonda non esattamente apprezzabile, il chirurgo sarà fatalmente portato a formulare la diagnosi di appendicite acuta.

Quando invece, o mancando la difesa muscolare, o essendo presente questa in lieve grado, o avendo eliminato la difesa mediante l'anestesia, sarà possibile procedere a una palpazione profonda della fossa iliaca destra, il reperto obbiettiva sarà ben più importante e caratteristico, ma tale ancora però da rendere incerto il chirurgo sulla natura esatta della lesione.

Infatti Kyiovsky potè apprezzare un tumore situato al di sopra del punto di Mac Burney; Zahradnicky potè palpare in narcosi, nei suoi quattro casi, un tumore grosso come un uovo di gallina o come un pugno, oblungo, cilindrico, respingibile trasversalmente; Köhler potè apprezzare nella regione cecale destra la presenza di un tumore un po' più grosso di un pugno. Sasaky e Kim, nel loro primo caso, palparono nella regione ileo-cecale, un tumore

grosso all'incirca come un uovo di gallina, sensibile alla pressione, duro, nettamente limitato e non liberamente mobile; nel secondo caso avvertirono nella regione ileo-cecale un tumore grosso come un uovo di gallina, nettamente limitato, compatto e modicamente sensibile alla pressione; nel terzo caso, egualmente, poterono palpare un tumore grosso anch'esso come un uovo di gallina, al di sopra della linea ombelico-spino-iliaca destra, subito vicino al margine del retto, sensibile alla pressione. Rizzo, nel suo primo caso, riscontrò nel quadrante inferiore destro dell'addome dolore e modica difesa, nettamente dolenti i punti appendicolari, presente il segno di Rowsing; ed ebbe la sensazione di palpare una tumefazione grossa quanto un uovo, a limiti indistinti, dolentissima; nel suo secondo caso trovò un addome meteorico, dolente nel quadrante inferiore destro, dove si palpava una tumefazione grossa quanto un pugno, dolente, non pastosa, su cui una pressione esercitata dolcemente provoca un rumore di gorgoglio (anche qui sono presenti i segni appendicolari). Slaviero nel suo primo caso potè palpare una tumefazione, che gli fece pensare a un'appendicite acuta recidivante.

Ma anche la constatazione di questi reperti non ha mai permesso ai chirurgi che li hanno osservati di porre la diagnosi precisa di invaginazione di un'haustra del ceco (Kyiovsky in un secondo tempo ha fatto diagnosi generica di invaginazione intestinale e così pure Köhler; solo Rizzo nel suo secondo caso ha sospettato, per la precedente esperienza, l'invaginazione dell'haustra).

Quindi la diagnosi differenziale tra una lesione di eccezionale rarità come l'invaginazione di un'haustra cecale e l'altra tanto comune come l'appendicite acuta ben raramente sarà messa in discussione.

Sì che la diagnosi di appendicite acuta sarà quella posta nella quasi totalità dei casi, anche perchè quasi sempre si trovano presenti (come nei casi di Rizzo) tutti i punti dolorosi caratteristici dell'appendicite.

Anche in questi casi, però, si può tener conto di qualche segno differenziale: la difesa muscolare manca o è poco accentuata nell'invaginazione, in contrapposto alla notevole intensità dei dolori accusati dagli infermi; manca quasi sempre la febbre, e se esiste è molto lieve; si percepisce, invece, nella fossa iliaca destra, una tumefazione dolente, spesso spostabile, con caratteri ben diversi dal piastrone che si è soliti palpare nelle appendicite acute con reazione periappendicolare.

Qualche differenza vi è pure nel tipo del dolore e nella sua intensità: dolori forti, ad inizio brusco, a tipo di colica o di crampo, intervallati da periodi di calma nella invaginazione haustrale; dolori continui, con esacerbazioni, nell'appendicite.

Ma, come afferma giustamente Rizzo, sono « sfumature », che, sebbene importanti, possono non essere rilevabili in pratica dal chirurgo, che spesso ha potuto raccogliere dal paziente, molto sofferente, solo un'anamnesi incompleta e che è impressionato egli stesso, quasi sempre dai fenomeni acuti che l'indirizzano verso la diagnosi di appendicite.

In ogni modo il sospetto che si possa trattare veramente di una invaginazione haustrale potrà essere, logicamente, formulato quando già si conosca per precedente esperienza personale questa rara lesione e si pensi all'eventualità della sua insorgenza.

Sarebbe utile in questi casi far precedere all'atto operativo, secondo

quanto consiglia anche Angeli, un accurato esame radiologico; esame che sinora non è mai stato praticato in nessun caso, dato anche che i pazienti giungono all'operatore quando già si sono manifestati i fenomeni acuti del periodo terminale della lesione, e solo raramente nel periodo dei sintomi premonitori.

Secondo Angeli, la diagnosi radiologica non dovrebbe essere difficile, specie nei casi di invaginazione della II o III haustra, le quali, essendo piuttosto lontane dal fondo del ceco, permetterebbero di far bene apprezzare la deformazione della parete invaginata ed il ristagno del bario nel fondo del ceco.

Sì che il radiologo potrebbe cogliere nella radiografia la conseguente deformazione dei contorni della parete invaginata, la stenosi del lume cecale e la stasi di bario nel fondo.

Si comprende che queste indagini non sono più, praticamente, possibili nel periodo acuto, in cui si interviene d'urgenza, senza discutere la diagnosi, che è quasi sempre quella di appendicite acuta.

Nel secondo caso, quando, cioè, per il progredire dell'invaginazione, per le cause predisponenti già esposte, esista invaginazione ceco-colica, la presenza di una tumefazione cilindrica e con tutti i caratteri dell'invaginazione intestinale, situata nella parte superiore del quadrante inferiore destro (come potei accertare nel mio caso dopo la rachianestesia) o verso l'ipocondrio destro o lungo il decorso del colon (come nei casi di Slaviero: I caso, angolo splenico; II caso, colon trasverso; III caso, ginocchio superiore del sigma), indirizzerà facilmente verso la diagnosi generica di invaginazione intestinale.

Ma la diagnosi precisa della fase iniziale dell'invaginazione, cioè la diagnosi dell'invaginazione dell'haustra, non sarà mai fatta, anche se potrà essere sospettata da chi possa essere, per precedente esperienza, a conoscenza di questa rara lesione.

Quanto ai *reperti operatori* troviamo una notevole somiglianza nella descrizione che i vari chirurgi danno dei caratteri anatomo-patologici delle lesioni riscontrate.

Kyiovsky trovò all'operazione una intussuscezione della parete laterale del ceco tra la tenia anteriore e quella postero-laterale, in corrispondenza della terza haustra.

Zahradnicky trovò che in tutti e quattro i suoi casi era invaginata la parete laterale e anteriore del ceco, sì che il lume intestinale veniva ad essere spostato. Tuttavia solo nel primo caso vi erano sintomi di ostruzione intestinale. Nel secondo casi, al di sopra della parete invaginata, si era formato un tumore grosso come una prugna, che rese necessaria una resezione della parete dell'intestino e una ileo-colostomia. Nel secondo e terzo caso l'appendice era intatta; nel primo infiltrata emorragicamente; nel quarto modicamente infiammata.

Nel caso di Köhler, il ceco, nelle sue porzioni laterali, presentava una colorazione livida ed era così infiltrato da esser diventato durissimo.

All'ispezione l'A. scoprì subito che la seconda haustra era invaginata, fra la tenia anteriore e la tenia laterale, e quanto più si tentava di disinvaginarla, tanto più riprendeva la sua posizione primitiva di invaginazione. Anche la prima e la terza haustra si presentavano infiltrate e ispessite, sì da for-

mare una specie di tumore che occludeva il ceco. Il ceco era molto mobile. Nelle parti medie non presentava alterazioni patologiche.

Nei casi di Sasaky e Kim troviamo:

I caso: nessuna particolarità patologica nell'appendice.

La prima haustra del ceco è invaginata tra la tenia anteriore e la laterale. L'indurimento della parete è nettamente limitato. Sulla sierosa, opacamento ed emorragie puntiformi.

II caso: il tumore è costituito da una infiltrazione nettamente limitata della prima haustra del ceco, tra la tenia anteriore e la laterale.

Opacamento ed emorragie puntiformi della sierosa.

La parete intestinale non appare invaginata, ma si introflette molto facilmente col dito (il che fa supporre una invaginazione intermittente).

III caso: il tumore appare costituito dall'invaginazione della prima haustra cecale tra la tenia anteriore e la tenia laterale.

Sulla sierosa della parete intestinale le stesse alterazioni dei due casi precedenti.

Nei due casi di Rizzo troviamo:

1 caso: è necessario sezionare la benderella anteriore per disinvaginare l'haustra strozzata. Questa è molto infiltrata e presenta numerose macchie emorragiche e un colore livido sospetto, che non si modificano nonostante la protezione con compresse imbevute di soluzione fisiologica calda.

II caso: il ceco è molto mobile e provvisto di un meso. La sua haustra basilare destra è invaginata a dito di guanto e strozzata dalle due tenie anteriore e postero-laterale che la circoscrivono.

L'ileo e lo sbocco ileo-cecale sono normali.

L'appendice, unita da qualche membrana velamentosa all'ultima parte dell'ileo, non presenta nessun segno di flogosi.

È necessario sezionare la tenia longitudinale anteriore per disinvaginare l'haustra.

Cervenansky ha trovato nei suoi quattro casi: un'alterazione flemmonosa della parete cecale, limitata alla regione della prima e della seconda haustra.

Angeli ha riscontrato un ceco iperemico, infiltrato nella sua faccia laterale e più precisamente in una zona rotondeggiante, cosparsa di piccole emorragie puntiformi, corrispondente alla terza haustra, tra tenia anteriore e tenia postero-laterale. L'haustra è invaginata totalmente a dito di guanto. L'appendice, lunga, grossa e a sede pelvica, non presenta alterazioni. Non vi è liquido nell'addome.

Slaviero, nel suo primo caso, riscontrò il reperto operatorio di una tipica invaginazione della prima haustra del ceco, accompagnata da edema del connettivo retro-cecale e del mesentere.

Per gli altri tre casi, nel primo la testa dell'invaginato raggiungeva la flessura lienale, nel secondo la metà del colon trasverso, nel terzo il ginocchio superiore del sigma. In tutti e tre i casi fu possibile la semplice disinvaginazione; ed ogni volta si è potuto constatare con assoluta certezza che la testa dell'invaginato era rappresentata dalla seconda haustra cecale laterale e che questa persisteva nella sua posizione di introflessione anche a disinvaginazione ultimata.

A proposito di questi casi e delle mie due osservazioni ripetiamo che a

seconda della motilità del ceco e della lunghezza del suo meso l'invaginazione può arrestarsi alla fase di invaginazione haustrale o può progredire invece trascinando dietro a se anche le haustre vicine in un primo tempo, e successivamente il ceco ed anche una parte del tenue. Carattere essenziale di questa forma è che l'haustra cecale forma costantemente l'apice del segmento intestinale invaginato.

In tutti i casi sinora descritti si è notata l'assenza di versamento libero nella cavità peritoneale (salvo nel primo caso di Rizzo, in cui si trovò scarso liquido siero-ematico).

L'appendice è stata trovata in tutti i casi sana, salvo nel quarto caso di Zahradnicky, in cui si presentava modicamente infiammata. In tutti i casi le appendici asportate si dimostrarono istologicamente normali.

L'invaginazione haustrale ha interessato sempre, isolatamente, la prima, la seconda o la terza haustra; e più precisamente, per ordine di frequenza: in nove casi la prima (Sasaky e Kim, I, II e III caso; Rizzo, secondo caso; Cervenansky, due casi; Slaviero, un caso: Sovena, due casi); in otto casi la seconda (Köhler, Rizzo, I caso; Cervenansky, due casi; Slaviero, tre casi); in due casi la terza (Kyiosvsky, Angeli). Zahradnicky non specifica quali haustre erano invaginate, accennando solo che era invaginata la parete laterale anteriore del ceco.

La spiegazione della maggior frequenza dell'invaginazione della prima e della seconda haustra, a parte la maggiore mobilità di queste, è data, secondo me, in base al reperto riscontrato nei miei due casi, dalla localizzazione preferita dei parassiti che vivono abitualmente nel fondo del ceco, dove essi provocano le maggiori lesioni.

Quanto all'*età* notiamo che l'affezione non sembra avere preferenze per alcun periodo della vita: infatti è stata riscontrata dall'età di 14 mesi fino all'età di 65 anni.

Tra i 22 casi sinora descritti, sei si riferiscono a soggetti al di sotto dei 15 anni (Slaviero, 4 casi; Angeli, 1 caso, Sasaky e Kim, 1 caso). Gli altri casi riguardano di regola la giovinezza e l'età matura.

Questo manifestarsi della lesione in qualsiasi età, si potrebbe spiegare, secondo la mia opinione sulla sua patogenesi, col fatto che il parassita intestinale (tricocefalo) può infestare l'apparato digerente dell'uomo in qualsiasi periodo della sua vita.

E così pure si dica del sesso (11 uomini e 11 donne), per cui la lesione non sembra avere alcuna preferenza.

La *prognosi* di questa affezione morbosa è buona: fra tutti i casi citati non si ha nessun caso di morte e tutti sembrano aver dato come risultato una guarigione perfetta, senza recidive.

Per quanto riguarda la *terapia*, osserveremo che essa è sempre stata esclusivamente chirurgica.

E precisamente: una volta emicolectomia destra combinata ad ileo-trasversostomia latero-laterale (Sovena, II caso); tre volte resezione del ceco seguita da ileo-trasversostomia latero-laterale (Sovena, I caso; Kyiovsky, Slaviero, caso); una volta resezione della parete invaginata ed ileo-colostomia (Zahradnicky, II caso); una volta disinvaginazione seguita da ileo-trasversostomia latero-laterale (Köhler); otto volte la semplice disinvaginazione combinata ad appendicectomia e fissazione del ceco alla parete addominale (Sa-

saky e Kim, tre casi; Cervenansky, 4 casi; Angeli, un caso); tre volte disinvaginazione ed accorciamento del mesoceco e a sutura del ceco alla parete addominale (Zahradniky); due volte, previa sezione di una tenia cecale, disinvaginazione combinata ad appendicectomia e fissazione del ceco alla parete (Rizzo; nel primo dei suoi due casi Rizzo, avendo dubbi sulla vitalità della parete disinvaginata, riaffondò l'haustra del ceco con punti alla Lambert); tre volte la semplice disinvaginazione (Slaviero, ultimi tre casi).

Dopo i reperti anatomo-patologici da me riscontrati, e dopo la conoscenza dell'agente etiologico di maggiore importanza, a mio parere, dell'invaginazione, è logico pensare che la resezione del ceco o la emicolectomia destra siano interventi da escludersi, perchè sproporzionati alla entità delle lesioni, a meno che, ben s'intende, esistano lesioni a tipo cancrenoso a carico della parete intestinale o di tutto il segmento d'intestino, che richiedano un'immediata demolizione della parte lesa.

Sì che il procedimento operatorio da praticarsi nei casi comuni di invaginazione delle haustre cecali sarà il seguente:

1) Disinvaginazione dell'haustra. 2) Impacchi caldo-umidi di soluzione fisiologica calda e massaggio prudente del segmento parietale invaginato allo scopo di diminuire i disturbi di circolo locali. 3) Eventuale accorciamento del meso del ceco e del colon ascendente, qualora il ceco fosse molto mobile; 4) Fissazione del ceco al peritoneo parietale, avendo cura di fissare particolarmente — permettendolo le condizioni locali — la superficie esterna dell'haustra invaginata. 5) Cura postoperatoria energica di antelmintici, previo esame delle feci, atto a ricercare la presenza e la natura dei parassiti.

Si praticherà inoltre l'asportazione dell'appendice quando questa presenti segni di flogosi o quando la sua ablazione, tenuto conto dello stato delle pareti del ceco e anche delle condizioni generali del paziente, non complichi l'intervento.

Il particolare tecnico di Rizzo di sezionare una tenia cecale per facilitare la disinvaginazione dell'haustra, per quanto possa essere eventualmente utile, in nessuno dei casi finora riscontrati è apparso mai necessario.

Qualora la vitalità del segmento invaginato fosse dubbia, ed a maggior ragione quando esistesse una cancrena di detto segmento, potrà essere indicata una resezione del tratto necrosato o in via di necrosi; resezione seguita da sutura trasversale.

Ma io credo che in questi casi sia più indicata — dato lo stato delle pareti del ceco circondanti l'invaginazione — la resezione del ceco stesso; o qualora le lesioni necrotiche occupassero tutto il ceco, o il ceco ed il colon ascendente, la emicolectomia, seguita da ileo-trasversostomia.

In questi casi, per la scelta del procedimento operatorio, ci si regolerà secondo lo stato generale del paziente, la sua età, le eventuali lesioni degli altri organi ecc.

Potrà talvolta essere indicato il drenaggio: si drenerà allora l'addome a seconda dell'entità delle lesioni riscontrate e dell'intervento praticato.

RIASSUNTO.

L'A. descrive due casi da lui operati di invaginazione della prima haustra del ceco. La resezione compiuta in entrambi i casi del segmento intestinale leso ha permesso all'A. di esaminare sia macroscopicamente che

microscopicamente le lesioni anatomo-patologiche e di accertare la causa di questa rara lesione morbosa.

Attraverso l'indagine dei casi precedentemente pubblicati e di quelli personali l'A. trae gli elementi per discutere ed esporre l'etiologia, il quadro clinico e la diagnosi e per indicare la prognosi ed il trattamento terapeutico della invaginazione delle haustre cecali.

BIBLIOGRAFIA.

KYJOVSKY. *Intussuscezione della parete del ceco.* Bratislavské lekarské listy, IV, n. 10, 1925.

ZAHRADICKY. *Invaginazione laterale del ceco.* Rozhkedy chir. e gynaekol., anno V, vol. III, pag. 69-78, 1927.

BOBRIK. *Appendicitis und Coecuminvagination.* Zentralblatt für Chirurgie, pag. 518, 1929.

KÖHLER. *Ein Fall von partieller Invagination des Coecums.* Zentralblatt f. Chirurgie, pag. 2073, 1931.

SASAKY e KIM. *Drei Falls von partieller Invagination des Coecums.* Zentralblatt f. Chirurgie, pag. 2802, 1932.

RIZZO. *Le invaginazioni di una haustra del ceco.* Il Policlinico, Sez. Pratica, pag. 814, 1933.

CERVENANSKY. *Un contributo all'invaginazione parziale del ceco.* Bratislavské lekarské listq, vol. 15, pag. 834-840, 1934.

ANGELI. *L'invaginazione haustra-cecale.* Archivio Italiano di Chirurgia, pag. 417, 1934.

SLAVIERO. *L'invaginazione primitiva di un'haustra cecale.* Archivio ed Atti della Società Italiana di Chirurgia, pag. 455. ottobre 1934.

GRASSO. *Contributo clinico alla conoscenza della invaginazione haustra-cecale* Policlinico (Sezione Pratica), 1938.

20712

Proprietà letteraria.

Roma, Stab. Tip. Ditta Armani di M. Courrier.

"IL POLICLINICO,,

PERIODICO DI MEDICINA, CHIRURGIA E IGIENE

fondato nel 1893 da Guido Baccelli e Francesco Durante

diretto dai proff. CESARE FRUGONI e ROBERTO ALESSANDRI

Collaboratori: Clinici, Professori e Dottori italiani e stranieri

Si pubblica a ROMA in tre sezioni distinte:

Medica - Chirurgica - Pratica

IL POLICLINICO nella sua parte originale (Archivi) pubblica i lavori dei più distinti clinici e cultori delle scienze mediche, riccamente illustrati, sicchè i lettori vi troveranno il riflesso di tutta l'attività italiana nel campo della medicina, della chirurgia e dell'igiene.

LA SEZIONE PRATICA che per sè stessa costituisce un periodico completo, contiene lavori originali d'indole pratica, note di medicina scientifica, note preventive, e tiene i lettori al corrente di tutto il movimento delle discipline mediche in Italia e all'estero. Pubblica accurate riviste in ogni ramo delle discipline suddette, occupandosi soprattutto di ciò che riguarda l'applicazione pratica. Tali riviste sono redatte da studiosi specializzati.

Non trascura di tenere informati i lettori sulle scoperte ed applicazioni nuove, sui rimedi nuovi e nuovi metodi di cura, sui nuovi strumenti, ecc. Contiene anche un ricettario con le migliori e più recenti formole.

Pubblica brevi ma sufficienti relazioni delle sedute di Accademie, Società e Congressi di Medicina, e di quanto si viene operando nei principali centri scientifici.

Contiene accurate recensioni dei libri editi recentemente in Italia e fuori.

Fa posto alla legislazione e alla politica sanitaria e alle disposizioni sanitarie emanate dal Ministero dell'Interno, nonchè ad una scelta e accurata Giurisprudenza riguardante l'esercizio professionale.

Prospetta i problemi d'interesse corporativistico e professionale e tutela efficacemente la classe medica.

Reca tutte le notizie che possono interessare il ceto medico: Promozioni, Nomine, Concorsi, Esami, Cronaca varia, dell'Italia e dell'Estero.

Tiene corrispondenza con tutti quegli abbonati che si rivolgono al « Policlinico » per questioni d'interesse scientifico, pratico e professionale.

A questo scopo dedica rubriche speciali e fornisce tutte quelle informazioni e notizie che gli vengono richieste.

LE TRE SEZIONI DEL POLICLINICO per gl'importanti lavori originali, per le copiose e svariate riviste, per le numerose rubriche d'interesse pratico e professionale, sono i giornali di medicina e chirurgia più completi e meglio rispondenti alle esigenze dei tempi moderni.

PREZZI DI ABBONAMENTO ANNUO	Italia	Estero
Singoli:		
1) **Alla sola sezione pratica** (settimanale)	L. 70 —	L. 115
1-a) **Alla sola sezione medica** (mensile)	» 55 —	» 65
1-b) **Alla sola sezione chirurgica** (mensile)	» 55 —	» 65
Cumulativi:		
2) **Alle due sezioni (pratica e medica)**	» 110 —	» 165
3) **Alle due sezioni (pratica e chirurgica)**	» 110 —	» 165
4) **Alle tre sezioni (pratica, medica e chirurgica)**	» 140 —	» 195

Un numero della **sezione medica o chirurgica** L. 6, **della pratica** L. 4

Il Policlinico si pubblica sei volte il mese.

La **Sezione medica** e la **Sezione chirurgica** si pubblicano ciascuna in fascicoli mensili illustrati di 48-64 pagine ed oltre, che in fine d'anno formano due distinti volumi.

La **Sezione pratica** si pubblica una volta la settimana in fascicoli di 32-36 40 pagine, oltre la copertina.

Gli abbonamenti hanno unica decorrenza dal 1° di gennaio di ogni anno

L'abbonamento non disdetto prima dal 1° Dicembre, si intende confermato per l'anno successivo

Indirizzare Vaglia postale, Chèques e Vaglia Bancari all'editore del "Policlinico,, LUIGI POZZI

Uffici di Redazione e Amministrazione: Via Sistina, 14 — Roma (Telefono 42-309)