Dott. P. L. BADILE

Il carcinoma dell'intestino tenue nella giovinezza

Estratto da *Tumori*, Anno XII, fasc. III

ROMA
TIPOGRAFIA DEL SENATO
DEL DOTT. G. BARDI

1926

Al Chiarissimo Prof. V. Cucinelli
in omaggio
Dott. P. L. BADILE

Il carcinoma dell'intestino tenue nella giovinezza

Estratto da *Tumori*, Anno XII, fasc. III

ROMA
TIPOGRAFIA DEL SENATO
DEL DOTT. G. BARDI

1926

ISTITUTO DI ANAT. PATOLOGICA - R. UNIV. DI PADOVA
DIRETTO DAL PROF. G. CAGNETTO

Dott. P. L. BADILE
ASSISTENTE

Il carcinoma dell' intestino tenue nella giovinezza

Tutti gli autori sono d'accordo nell'ammettere la grande rarità del carcinoma dell'intestino tenue in ogni epoca della vita, nè vi è discussione sul fatto ben noto che il cancro insorge solo eccezionalmente nella giovinezza. Trovandosi nel caso che io mi propongo di descrivere fortuitamente riunite queste due rare eventualità, dovremo ben a ragione concludere che si tratta di un reperto singolare, che vale la pena sia reso di pubblica ragione.

Se scorriamo le varie statistiche di May (1460 carcinomi), Nothnagel (2125 carc.), A. Zeemann (1744 carc.), Ruepp (372 carc.), P. Menetrier (8772 carc.), Max Müller (521 carc.), Fr. Müller (909 carc.), Lubarsch (569 carc.), Tuttle (2432 carc.), ecc. e le comunicazioni di M. Proust, G. Jean, H. Benard e A. Bergeret; se consultiamo infine i lavori di Duncan, Thorel, Lecène, Venot et Parcelier, Zuppinger, Okinczyc ci convinceremo di tale verità. Difatti nella ricca letteratura su tale argomento sono riuscito a rintracciare soltanto due casi: Un primo descritto da Spanton e riportato da Zuppinger in un ragazzo di 12 anni morto per ileo meccanico provocato da un carcinoma midollare della ultima porzione dell'ileo, della grossezza di una noce di cocco, che sporgeva ulcerato nel cieco; un secondo descritto da Duncan e riportato da Venot et Parcelier in un ragazzo di 3 anni e mezzo, morto con edema e versamento pleurico a destra. All'autopsia un'ansa del tenue lunga 12 cm. era aderente alla fossa iliaca sini-

stra, che ricettava una massa cancerosa dura coinvolgente tutta la parete intestinale e infiltrante il mesentere. Vi era nel fegato un voluminoso nodo metastatico, e metastasi più piccole nei reni. I polmoni indenni. L'esame istologico mostrava tutti i caratteri di uno scirro.

Tutti gli altri cancri del tenue quasi una settantina, controllati istologicamente, appartengono a soggetti di anni superiori ai trenta, eccettuato quello descritto da Thorel e citato pure da Venot, di un giovane di 20 anni operato per ileo meccanico.

Il caso che io mi accingo a descrivere appartiene ad un ragazzo operato nell'ospedale civile di Rovereto dal Chir. Prim. dottor B. Dordi, una prima volta a 13 anni per ileo meccanico provocato, secondo il giudizio del chirurgo, da stenosi cicatriziale tubercolare; una seconda volta a 15 anni per tumore sviluppatosi nell'ansa esclusa stenotica.

Il pezzo anatomico fu inviato in questo istituto per la diagnosi istologica. Alla gentilezza dell'operatore devo le notizie cliniche ed anamnesiche.

Ospedale civile di Rovereto. — C. C., nato a Messina, 12 gennaio 1908, dimorante a Padova, studente.

Anamnesi. — Genitori viventi e sani. È unico figlio nato a termine in ottimo stato di nutrizione. Nutrito al seno mercenario, ammalò fin dai primi mesi di disturbi enterici, fu curato nella clinica pediatrica di Messina, dove a detta dei parenti, fu fatta diagnosi di infezione intestinale. Lo stato di nutrizione del bambino a otto mesi era così scadente, che pesava meno di quando era nato. Fu trasportato marantico a Padova dal nonno materno, dove con la cura dietetica razionale, cessavano le diarree ed il sangue nelle feci. In poco tempo il suo stato di nutrizione divenne veramente florido.

A 6 anni soffrì di paratifo del quale guarì completamente.

La malattia attuale iniziò il 1 giugno 1921 con disturbi a carico dell'apparato digerente, consistenti in dolori lievi, diffusi in

tutto l'addome con carattere accessionale, con periodi più o meno lunghi di benessere, persistente meteorismo, alvo ora diarroico, ora stitico ed emissione con le feci di membrane copiose e strie di sangue. Tali disturbi si accompagnarono a dimagramento notevole e a pallore intenso. Non febbre, non sudori notturni. Ad onta del male il ragazzo era abbastanza allegro, giocava volentieri con i coetanei, continuava a frequentare senza grave peso la scuola, però il pallore terreo aumentava sempre più e la nutrizione era assai scadente. Da due mesi poi si aggravò repentinamente. Le crisi dolorose divennero acutissime accompagnate da vomito e dall'insorgere di una intumescenza rigida nel quadrante inferiore di sinistra, che svaniva appena terminato l'accesso. All'esame batteriologico delle feci eseguito in questo Istituto, furono rinvenuti i bacilli di Koch.

All'esame radiologico si riscontrò stenosi dell'ileo.

Esame obiettivo. — Aspetto di persona assai sofferente, emaciazione grave, cute di colorito bianco giallastro tendente al terreo, sottile; pannicolo adiposo quasi scomparso, scheletro normale.

Respiro superficiale; polso frequente impercettibile; pressione sanguigna 50 mm. Anuria.

Presenta tutti i sintomi di una occlusione dell'intestino tenue con la sindrone di Koenig completa: meteorismo, difesa muscolare, contrazioni peristaltiche visibili sotto alla pelle, guazzamento al quadrante inferiore di sinistra, dolori diffusi senza localizzazione netta. Vomito, alvo chiuso senza emissione di gas.

30 novembre 1921. Si interviene d'urgenza, con anestesia locale.

Si esegue la laparotomia esplorativa mediana, e si osserva poco liquido ascitico limpido, le anse del tenue libere, e all'ileo a circa 20 cm. dalla valvola ileo ciecale, una cicatrice stenosante che strozza il lume intestinale, con una forte dilatazione a monte ed una atrofia a valle di tale chiusura. Dato lo stato gravissimo del paziente, si esegue una entero anastomosi al di sopra dello strozzamento, senza resezione della parte ammalata.

Il decorso post-operatorio fu normale. L'ammalato fu dimesso dopo 15 giorni in buone condizioni.

Per un anno non ebbe alcun disturbo ; la digestione si compiva normalmente, la nutrizione in breve tempo divenne florida.

Nell'inverno 1922-1923, soffrì di influenza alla quale attribuì il deperimento consecutivo ; ma poco tempo dopo cominciarono i dolori diffusi al ventre, questa volta muti continui, che alla palpazione si localizzavano nel quadrante inferiore di sinistra, senza alcuna percezione tattile.

Nel febbraio 1923 alla esplorazione anale, verso il Duglas teso, indurito, doloroso, si percepiva un nodulo della grossezza di una noce.

Da allora non fu più visitato localmente.

Nel 25 aprile del 1923 fu di nuovo trasportato all'ospedale.

All' esame obiettivo si presentava assai denutrito, anemico, con cute pallida, terrea (emoglobina 45). Addome meteoristico. Nel quadrante inferiore di sinistra si palpa una intumescenza della grossezza della testa di un neonato, spostabile sia con la profonda inspirazione, sia con la pressione che riesce dolorosa.

Non si osservano contrazioni spastiche dell'intestino al di sotto della pelle ; alla sucussione si percepisce guazzamento.

L'alvo è regolare, non vomito ; digerisce senza difficoltà cibi liquidi.

II° Intervento. 30 aprile 1923. Con anestesia eterea si eseguisce una laparotomia pararettale sinistra. Le anse sono libere. Non vi è raccolta liquida nel peritoneo. Nell'ansa, esclusa mediante il primo intervento, si è sviluppato un tumore più voluminoso di un grosso pugno, di forma ovoidale con superficie liscia e qualche sporgenza arrotondata, duro come muscolo contratto, che avvolge il lume intestinale in tutta la sua superficie. Esso ha inoltre invaso l'intestino a monte e a valle dell'antica stenosi, fino a raggiungere lo stoma operatorio, provocandone solo lieve restringimento senza ostacolarne la funzione. Rimane ancora però la dilatazione a monte ed il restringimento a valle del punto operato

Escissione ampia della parte ammalata, comprendendo anche una piccola porzione dell'intestino sano.

Anastomosi latero-laterale e chiusura a borsa di tabacco con affondamento dei due capi rimasti. Asportazione di qualche ghiandola mesenterica ipertrofica. Sutura del mesentere.

Il decorso post-operatorio seguì regolarissimo ; il paziente fu dimesso dall'ospedale dopo 12 giorni, clinicamente guarito.

Da allora non avvertì altri disturbi ; cominciò ad appetire il cibo ed a nutrirsi, e dopo un mese si trovava già nelle condizioni di riprendere i suoi studi.

Attualmente attende con profitto alle sue occupazioni ; gode di florida salute, senza mai avvertire il minimo disturbo. (20 ottobre 1924).

La neoformazione inviata in questo istituto per l'esame istologico, si presenta nel suo complesso di forma irregolarmente ovoidale, con estremità appuntite, più grossa di un pugno di adulto, che avvolge e si confonde con un tratto di intestino tenue. Il passaggio fra la parete del viscere e la neoplasia avviene gradatamente ; la superficie è di colorito grigiastro omogeneo, liscia, con bozze sporgenti arrotondate.

Il tumore alla sezione ci rivela consistenza dura, fibrosa, di colorito roseo biancastro con qualche striatura rossastra.

Il lume intestinale è situato alla periferia della intumescenza, la quale sembra sviluppata da un sol lato della parete. La sua faccia interna è tappezzata da una vasta ulcerazione a fondo grigiastro ; in un punto il lume è quasi scomparso per strozzamento della parete. Il passaggio fra la porzione ulcerata e la mucosa sana è bene evidente per una rilevatezza anulare sporgente nel lume.

Le ghiandole sono ipertrofiche senza macroscopiche infiltrazioni neoplastiche.

Diagnosi clinica. — Tumore maligno stenosante dell'ileo con sospette metastasi nelle ghiandole regionali.

I preparati istologici fatti in questo Istituto furono allestiti su pezzi prelevati sia nei punti di passaggio dalla parete normale

al tumore, sia in varie sezioni dello spessore del neoplasma stesso; furono fissati e colorati coi metodi comuni.

Ad un primo esame superficiale ed a piccolo ingrandimento di pezzetti tolti dal limite estremo del tumore, si osserva che dalla mucosa normale disseminata di follicoli iperplastici, si passa nel tessuto neoplastico in modo graduale. Esso si infiltra dapprima nella sottomucosa e nei fondi ghiandolari; poi sostituisce tutto lo strato mucoso, ed infine dissocia tutte le fibre muscolari che vanno man mano assottigliandosi e scomparendo. Il tessuto proprio del tumore appare costituito da una fine trabecolatura che divide tutto il campo in piccole aree ripiene di elementi piuttosto grossi con nucleo ricco di sostanza cromatica, rotondo, regolare, e protoplasma piuttosto scarso irregolarmente cubico, senza prolungamenti intercellulari.

A più forte ingrandimento, osservando il passaggio graduale dalla mucosa sana alla neoplasia, distinguiamo dapprima sia lo strato delle cellule cilindriche di rivestimento della mucosa con la sua membrana limitante, sia i tuboli ghiandolari tappezzati da un solo strato di cellule cilindriche, sia infine i numerosi follicoli col centro germinativo in piena attività rigenerativa. Laddove poi comincia lo sviluppo atipico degli elementi, si vedono accanto ai fondi ghiandolari normali dei tuboli epiteliali in incipiente degenerazione neoplastica: difatti mentre da un lato del tubolo stesso le cellule cilindriche aderiscono ordinatamente alla limitante propria, ed hanno protoplasma abbondante talvolta vacuolato, con nucleo ovoidale chiaro, in cui si distingue nettamente il fine reticolo cromatico; dal lato opposto si vede sparire tale membrana di sostegno, e le cellule epiteliali in moltiplicazione tumultuosa sfioccano invadendo disordinatamente il tessuto circostante. Nello stesso tempo tali elementi neoplastici da cilindrici diventano cubici, il protoplasma si fa più scarso, il nucleo da ovoidale diviene irregolarmente rotondo ed il reticolo cromatico molto più evidente. A questo punto lo strato superficiale della mucosa, si può dire ancora conservato; dei follicoli si osservano

ancora i residui, costituiti da accumuli compatti di linfociti. Ovunque vi è diffusa infiltrazione parvicellulare.

Spingendo l'osservazione nel tessuto proprio del tumore, non si vede superficialmente traccia alcuna di mucosa, ma una profonda ulcerazione formata da cellule epiteliali frammiste a cellule di infiltrazione leucocitaria. La disposizione degli elementi neoplastici è poi completamente cambiata, poichè delle formazioni tubolari rimangono solo vaghi accenni isolati in pochi campi. La maggior parte di tali cellule epiteliali sono ammassate disordinatamente, più di rado incolonnate in serie e sostenute da esili fibrille connettivali a cui talvolta aderiscono come le cellule ghiandolari normali alla loro limitante. Tali elementi neoplastici sono irregolarmente cubici, piuttosto poveri di protoplasma con nucleo grosso, rotondo a reticolo cromatico bene evidente. In questo campo l' infiltrazione tumorale si estende oltre al cellulare sottomucoso, anche e specialmente a quello sottosieroso, dove raggiunge uno spessore notevole; gli strati muscolari sono ancora relativamente bene conservati, quantunque i gettoni neoplastici tendano a disgregarli profondamente.

Osservando infine i preparati allestiti con pezzi prelevati in vari punti della massa centrale del tumore, rileviamo subito anche ad un piccolo ingrandimento, che non vi è più alcuna traccia degli strati normali preesistenti; ma in mezzo alla massa fondamentale formata in prevalenza da elementi epiteliali atipici, disposti in lunghe serie parallele, e sostenute da una esile trabecolatura connettivo-fibrillare, si vede del tessuto connettivo fibroso compatto e delle zone intensamente colorate, accanto ad altre assai sbiadite.

A più forte ingrandimento rileviamo che nelle cellule epiteliali numerose sono le cariocinesi, fino a contarne una ventina in un sol campo microscopico, all'ingrandimento circa di 400 diam. Gli elementi poi di forma prevalentemente cubica, con nucleo grosso ricco di cromatina, sono disposti raramente senza ordine e sostenuti da una trabecolatura reticolare esilissima, più spesso asseriati fra fibre connettivali più o meno sottili.

Dei fasci fibrosi compatti a nuclei rari allungati, dividono il campo di osservazione in zone bene delimitate. Essi talvolta si allargano a ventaglio abbracciando dei piccoli focolai di cellule di infiltrazione, situati in grembo ad un tessuto connettivo formato in prevalenza di fibroblasti. Delle fibre muscolari liscie della tunica media dell'intestino, si vedono ancora piccoli gruppi resistenti all'azione distruttrice del tumore.

La vascolarizzazione è nella massima parte dei campi piuttosto deficiente, solo in uno si vedono numerosi vasi sanguigni, circondati da connettivo fibroso a cellule prevalentemente stellate.

Ovunque si nota la assoluta indipendenza degli elementi neoplastici dalle pareti dei vasi. In qualche campo infine si vedono zone di infiltrazione sanguigna, i cui globuli rossi si insinuano abbondanti fra gli elementi propri del neplasma disgregandoli.

Nelle zone più intensamente colorate si vedono numerosi elementi allungati, a contorni indistinti, fortemente picnotici i quali sembrano formati dalla fusione di numerosi nuclei in incipiente degenerazione.

Anche il connettivo di sostegno in questi campi è più spesso, con elementi propri poco distinti, simile vagamente al connettivo scirroso.

Nelle zone di degenerazione, la sostanza assume una colorazione omogenea diffusa, senza lasciar conoscere traccie di cromatina nucleare. Morfologicamente il tessuto però conserva nel suo complesso, la configurazione originaria già descritta, anche perchè la trama connettiva mantiene le cellule neplastiche ridotte ad ombra, nel loro stato di aggregazione primitiva.

In una sezione si osservano infine numerose fibre nervose avvolte da un manicotto connettivo e da elementi di infiltrazione parvicellulare.

In tutte le sezioni allestite con pezzi prelevati da ghiandole mesenteriche ipertrofiche, asportate durante l'operazione, si osserva che tutti i componenti di tali ghiandole sono notevolmente

proliferati, specie quelli dei follicoli e dei cordoni midollari i quali però mantengono inalterati i loro rapporti di proporzione e la loro fisionomia, senza il minimo accenno ad una infiltrazione neoplastica.

In base ai caratteri suddescritti il tumore fu diagnosticato: Carcinoma primitivo stenosante dell'ileo, ad epitelio cilindrico, con matrice nelle ghiandole del Lieberkuhn, senza metastasi.

Considerazioni. — Il caso illustrato mi sembra interessante per tre ragioni principali: Prima di tutto, come già dissi, per la sua localizzazione rara nell'adulto, eccezionale nell'infante, tanto che questo è il terzo caso noto finora; in secondo luogo per la sintomatologia lontana che l' ha preceduto; infine per il successo pieno della cura chirurgica.

Non si arrivò senza difficoltà alla diagnosi istologica, forse traviati dalla eccezionalità del caso, e dal fatto che le prime sezioni allestite per la diagnosi, rappresentavano dei campi del neoplasma non tanto tipici. In verità si avanzò prima l'ipotesi che si trattasse di un sarcoma reticolare a grosse cellule di diametro e di aspetto uniformi. Difatti quell'insieme di fibrille delicatissime, intrecciantesi fra loro più o meno fittamente, tanto da designare dei reticoli così stretti, che in ogni maglia si trovava annidata anche una sola cellula, non era certo caratteristico di un tumore carcinomatoso. La mancanza assoluta, nelle prime sezioni di ogni accenno a formazioni tubolari ed a veri e propri cordoni di cellule inquadrati da un connettivo per nulla compartecipante alla costituzione dei cordoni stessi; e d'altra parte quelle cellule uniformi a nucleo grosso ricco di sostanza cromatica, con protoplasma troppo scarso per essere quello di una cellula epiteliale, e con forma spesso irregolare, aderenti, come i datteri al loro picciuolo, alle esili fibrille di sostegno, con le quali sembravano immedesimate, si potevano giudicare, a tutta prima, originate piuttosto da un tessuto mesodermico che endodermico.

Rimasi poi perplesso nella diagnosi oncologica, anche osservando i campi già descritti in cui le cellule in istato di ipercromasia degenerativa, si uniscono a fascio sì da simulare delle cellule sarcomatose fusate.

Molte particolarità strutturali mi indussero in secondo tempo a prospettare anche la diagnosi di endotelioma: Difatti quella ordinazione delle cellule in cordoni a rosario, a decorso parallelo e anastomizzantesi fra loro, con passaggi a zone di più o meno larga diffusione, sarebbe, secondo il Mayer, la caratteristica di tale neoformazione; ma mancavano traccie di degenerazione ialina, mucosa, o amiloide (Borst), non vi erano forme di passaggio fra le cellule del tumore e gli endoteli vicini (Borrmann e Ravenna) il nucleo era troppo voluminoso in confronto del protoplasma (Zeit), e non vi era alcun accenno a canali ed a linfatici di nuova formazione, ecc. Molti erano quindi i caratteri contrari a tale giudizio, per cui mi ricordai del precetto imprescindibile in queste forme dubbie, che è quello di ricorrere all'esame del neoplasma in punti vari, specie alla sua periferia, poichè è soltanto nelle zone di accrescimento, che si possono cogliere i caratteri istologici più peculiari. E furono specialmente queste ultime sezioni che chiarirono la diagnosi, poichè in alcune si trovarono tutte le forme di passaggio fra il tessuto epiteliale normale ed neoplastico, con finezza di dettagli tali, da dissipare in me ogni d. bio. Difatti, dai fondi ghiandolari normali si passa dapprima a quelli in incibiente accrescimento atipico e in seguito in pieno tessuto tumorale, in cui vaghi sono gli accenni alla formazione tubolare. Gli elementi propri del tumore dapprima voluminosi e chiari si fanno di mano in mano più piccoli, specie per la diminuzione del protoplasma, rimanendo il nucleo sempre voluminoso e intensamente colorato. La disposizione degli elementi dapprima confusa, si fa a poco a poco ordinata a colonne addossate a travate delicatissime di connettivo fibrillare. Si passa così, in breve spazio, dalla parete intestinale normale al tessuto neoplastico vero e proprio dove si constatano gli identici caratteri osservati nelle sezioni allestite con pezzi prelevati nel centro del tumore stesso.

Ad un attento esame si osserva infine che gli elementi neoplastici hanno le caratteristiche delle cellule epiteliali che si sono arrestate nello sviluppo ad un basso gradino della scala evolutiva; poichè invece del protoplasma abbondante e granuloso in molte di esse questo è ridotto ad un piccolo alone simile a quello delle cellule sarcomatose donde il primo indirizzo nella diagnosi. Però esse hanno carattere infiltrativo, non presentano prolungamenti cellulari, non dimostrano attitudine ad elaborare alcun reticolo fibrillare; non si osserva unione intima col connettivo di sostegno ma semplice aderenza; non mostrano alcun rapporto coi vasi nutritivi; per cui non si può pensare ad una neoformazione diversa dall'epiteliale, molto simile al carcinoma primitivo dello stomaco ed istologicamente connesso con l'epitelio dei fondi ghiandolari, come lo dimostrano le forme di passaggio.

La malignità del tumore è dimostrata dal gran numero delle cariocinesi atipiche osservate.

Le neoformazioni connettivali attorno alle fibre nervose con infiltrazione parvicellulare a manicotto, ci spiegano pure i dolori acuti, insistenti, sofferti dal paziente nel periodo precedente all'ultimo intervento.

Non ritornerò a ripetere, sulla associazione fra tubercolosi e tumori maligni, cancro in ispecie, quanto ho già esposto in un mio precedente lavoro, ma credo opportuno richiamare l'attenzione del lettore sulla sintomatologia probabilmente specifica, perchè confortata oltre dai caratteri clinici, dal reperto del bacillo di Koch nelle feci, che precedette il prodursi della neoformazione cancerigna.

Non credo poter dedurre con ciò che l'origine neoplastica sia dovuta al bacillo tubercolare, poichè all'esame istologico nessuna traccia del granuloma specifico si rinvenne, ma sono propenso a credere che tale infezione cronica antica, in un primissimo tempo, solo indirettamente vi ha contribuito, provocando dapprima stenosi dell'intestino, poi ristagno fecale con consecutiva irritazione chimica o flogistica che avrebbe indotto lo sviluppo della neoformazione

non scongiurato dal primo intervento chirurgico, il quale fu per necessaria prudenza incompleto, dato lo stato gravissimo del paziente.

Già altre volte nei tumori intestinali, specie quelli del tenue, è stata osservata una sintomalologia che ricorda lontanamente quella da me descritta; inoltre sfogliando la numerosa letteratura sui cancri dell'ileo, fu talora messo in rilievo accanto alla neoformazione che produsse la morte per occlusione intestinale, oppure che passò inosservata nella vita e rilevata solo al tavolo anatomico, vuoi dei disturbi intestinali remoti di natura incerta, come da enterite ulcerosa provocante spesso stenosi cicatriziale, vuoi delle manifestazioni probabilmente specifiche, vuoi infine dei reperti istologici di associazione veramente controllata.

Difatti G. Jean ci descrive un caso di un soldato di anni 37 rimpatriato dall'armata d'Oriente per gastro-enterite cronica, nel quale dopo sei mesi si manifestarono tutti i sintomi di una occlusione intestinale, per cui fu operato; e l'esame istologico del tumore stenosante rivelò che si trattava di un epitelioma scirroso dell'ileo, a cellule prismatiche.

Poca importanza dobbiamo annettere al caso riportato dal Whittemore di una donna di 50 anni nella quale un adeno-carcinoma dell'ileo era stato preceduto da un vecchio attacco di pleurite specifica. Difatti anche accettando come certa la specificità della pleurite, non possiamo senz'altro ammettere la coesistenza di localizzazioni tubercolari intestinali indispensabili per considerare questo caso tra quelli di predisposizione al tumore, stabilita da una affezione granulomatosa locale.

Molto significativi sono i due casi descritti da Lubarsch, quantunque anche di questi il primo debba accettarsi con riserbo, in quanto si trattava di un uomo di 52 anni morto di tubercolosi e cirrosi epatica, che presentava all'ileo un adeno-carcinoma, mentre il secondo meglio persuade, perchè Lubarsch ci segnala la chiara associazione dei due fatti nel reperto istologico.

Il caso appartiene ad un uomo di 49 anni, morto di tisi polmonare, senza avere antecedentemente sofferto di disturbi rile-

vanti a carico dell'apparato digerente. All'autopsia presentava: alla parte media dell'ileo, un tumore del volume di una noce, stenosante l'intestino; l'ulcerazione neoplastica è quasi circolare, i suoi bordi rilevati, sono disseminati di noduli bianco-giallognoli. In vicinanza del tumore poi, e dal lato centrale si vedono parecchi noduli sottomucosi. Al microscopio il neoplasma stenosante si rivela per un adeno-carcinoma, ma i noduli biancastri che sono sull'orlo dell'ulcerazione sono costituiti da focolai tubercolari con numerosi bacilli. I piccoli noduli sottomucosi invece, hanno la struttura dell'adeno-carcinoma al primo stadio, sviluppato a spese delle ghiandole del Lieberkühn.

A questi già descritti, forse degli altri se ne potrebbero aggiungere, se fossero stati esaminati con accuratezza istologicamente i tessuti circostanti i vari neoplasmi intestinali, oppure se ci fosse stata la possibilità di conoscere con dettaglio tutte le fasi precedenti e determinanti lo strozzamento che condusse, la maggior parte delle volte, a morte il paziente per ileo meccanico, e consecutiva peritonite settica.

Concludendo, possiamo noi nel caso descritto ritenere una lesione specifica intestinale la causa diretta della neoformazione?

Basandoci da un punto di vista strettamente obbiettivo, dobbiamo riconoscere che un'affermazione in questo senso sarebbe quanto mai arbitraria; poichè non troviamo alcuna traccia del granuloma specifico all'esame istologico del pezzo asportato chirurgicamente, mentre sappiamo che le localizzazioni neoplastiche non esercitano alcuna influenza inibitrice sul progresso della tubercolosi ulcerativa. Nè possiamo annettere eccessiva importanza alla sintomatologia remota presentata dal paziente, poichè non è indispensabile ricorrere a localizzazioni bacillari, per spiegarla. Quante enteriti di altra natura non dànno i medesimi disturbi! Anche il responso del reperto istologico non può essere assoluto, poichè altri bacilli acido resistenti oltre ai tubercolari, esistono spesso nelle feci.

Mi sembrerebbe quindi più logico ritenere che una ulcerazione

di natura inafferrabile, abbia provocato la stenosi intestinale, e che l'irritazione prodotta sia dal ristagno fecale e dalle consecutive fermentazioni anormali, sia dal passaggio forzato del contenuto intestinale attraverso l'ostio ristretto, sia la causa determinante lo sviluppo del tumore.

Si sarebbero cioè riprodotte patologicamente nel tratto di ileo stenosato, e in soggetto già predisposto, tutte quelle circostanze che provocano di solito lo sviluppo del cancro intestinale, il quale si localizza di preferenza nei punti normalmente più ristretti del suo lume; come il piloro, il cardias, lo stretto superiore dell'ampolla rettale, ecc.

E con ciò credo di aver fatta cosa non priva di interesse, sia dal punto di vista istologico, in quanto ho aggiunto, con la guida del mio Maestro Prof. Cagnetto, un nuovo e non del tutto improficuo contributo allo studio dei tumori in generale, così vari in rapporto all'età del soggetto ed al tessuto nel quale si sviluppano; sia dal punto di vista eziologico, in quanto il caso descritto si può considerare una conferma di quella teoria irritativa che enunciata la prima volta dal Virchow, ed oggi confermata dai più recenti lavori sperimentali sul blastoma da catrame, tende ad imporsi nella interpretazione patogenetica del cancro, come fattore della massima importanza.

BIBLIOGRAFIA

ALFELD, Archiv fur Gynäkologie. Bd XVI.

BADILE P. L., « Sulla associazione della tubercolosi con i tumori in un medesimo organo ». Tumori, A. IX fasc. IV.

BANDAROFF, « Statistique du sarcome primitif de l'intestin grêle ». Chirurgie, 1907, N. 127.

BARBACCI, Tumori. F. Vallardi, 1915.

BERNARD H. et BERGERET A., « Un cas d'épithèlioma primitif de l'intestin grêle ». Bull. et Mémoires de la Société Anatomique de Paris. avr., 1923, N. 4.

CADENAT, F. M., « Deux cas de cancer de l'intestin, opérés comme tubercoloses caecales ». Bull. et Mém. de la Soc. de Chirurgie de Paris. 15 Mars, 1921, N. 9.

CATTANEO, C. «Dei tumori addominali dell'infanzia». La Pediatria, N. 4-5, 1904.

CLAR, Oesterreichische Zeitschrift fur Kinderheilkunde. 1855, I. Jahrgang, Heft 2.

CRAE e OSLER, «Il cancro dello stomaco nei giovani». Movimento delle clin. ingl. Rif. Medica V. II. p. 449.

CZERNY, Munch. med. Wochen, 1896, nr. 11.

DONATI, «Chirurgia dell'addome». U. T. E. T., 1914.

DUNCAN, »Case of Scirrhus of abdominal organs in a young child». Edimburgh med. Journ., 1885-1886, juin, t. XXXI, p. 1127; Jahrbuch fur Kinderheilkunde Bd. XVII.

HARTMANN et PILLIET, «Typhlite tuberculeuse chronique: variété simulant les cancers de la région». Bull. de la Soc. Anat., Paris, 1891, p. 471.

HINZ, «Sur le cancer primitif de l'intestin grêle». Arch. f. Klin. Chir., t. XCIX, fasc 2, 10 sept. 1912, p. 305.

JEAN. G., « Epithélioma cylindrique squirrheux de l'intestin grêle». Bull. et Mém. de la Soc. Anatomique de Paris N. 8, Oct. 1922.

KAUFMANN E., Tratt. di Anat. Patologica speciale V. I.

LECÈNE P., «Les tumeurs malignes primitives de l'intestin grêle». Th. Paris, 1904.

LUBARSCH, « Ueber den primären Krebs des Ileums, nebst Bemerkungen uber das gleichzeitige Vorkommen von Krebs und Tuberkulose»; Vir. Archiv., 1888, t. CXI, p. 280.

MARIAGE, « Essais sur les tumeurs malignes des enfants». Thèse de Paris, 1895.

MENETRIER P., «Cancro» (Traduzione ital. di L. Bobbio) U. T. E. Torinese, 1910.

MURALT E., «Zur lehre der multiplen Darmkarzinome». Archiv fur Verdauungs. Krankheiten Bd. XIX. Heft 5. (1913).

NOTHNAGEL, «Die Erkrankungen des Darmes und Peritoneums». Wien, 1898, p. 218.

OKINCZYC J., «Cancer de l'intestin». (Bibliothèque du cancer). Paris, G. Doln, Edit.

QUINCKE und HOPPE-SEYLER, «Die Krankheiten der Leber». Nothnagel's Spezielle Pathologie und Therapie.

SAVERIO, »Sopra alcuni casi di resezione intestinale per tubercolosi». La Clin. chirurgica I, 1916.

SCHOENING, »Ueber das Vorkommen des Mastdarmkrebses in den ersten beiden Lebensdecennien». Deutsche Zeitschrift fur Chirurgie Bd. XXII.

SPANTON, Jarhbuch fur Kinderheilkunde Bd. XIII.

SPINELLI M., « Recenti contributi sulla patogenesi del cancro». L'Actinoterapia, f. I. 1924.

STEINER, « Ein Beitrag zu den Stenoses im Kindesalter». Jarbuch fur Kinderheilkunde Bd. VII.

THIERFELDER, « Uber Dünndarmsarkom in Kindersalter». Dissert.». Leipzig, 1909.

THOREL, Münchener Med. Wochens., 1905, t. II, p. 2062.

TUTTLE J-F., » Carcinoma of the intestinal tractus 22 ». Meeting of the New-York State Med. Assoc., oct. 16-19, 1905; in Medical Record, 1905, 4 nov. p. 728.

VENOT e PARCELIER, « Carcinome primitif du jéjuno-iléon ». Revue de Chirurgie, 1913, t. XLVII, p. 678 et t. XLVIII, p. 436.

WHITTEMORE R., « Report of case of carcinoma of the jejunum simulating carcinoma of the pylorus ». Yale M. J. New-Haven, 1908-1909, XV, 124, 127.

ZUPPINGER, « Der Darmkrebs im Kindesalter». Wiener Klin. Wochen., 1900, N. 17.

SPIEGAZIONE DELLE TAVOLE

TAVOLA I.

Punto di passaggio fra la mucosa sana e la neoplasia.

A) Tubolo ghiandolare normale.

B) Tubolo ghiandolare in incipiente degenerazione neoplastica.

C) Cellule neoplastiche che sciamano dall'epitelio del tubolo.

D) Infiltrazione parvicellulare.

E) Fibre muscolari liscie.

Col. emat. eos., Koristka, ocul. 4, Huygh. ob. 8.

TAVOLA II.

Fig. 1. — Il neoplasma infiltra e dissocia gli elementi del tessuto muscolare. Col. emat. eos., Koristka, ocul. 3 Huygh. ob. 8.

Fig. 2. — Tessuto proprio del tumore col caratteristico asseriamento cellulare. Col. emat. eos., Koristka, ocul. 10 O-PL, ob. 8.

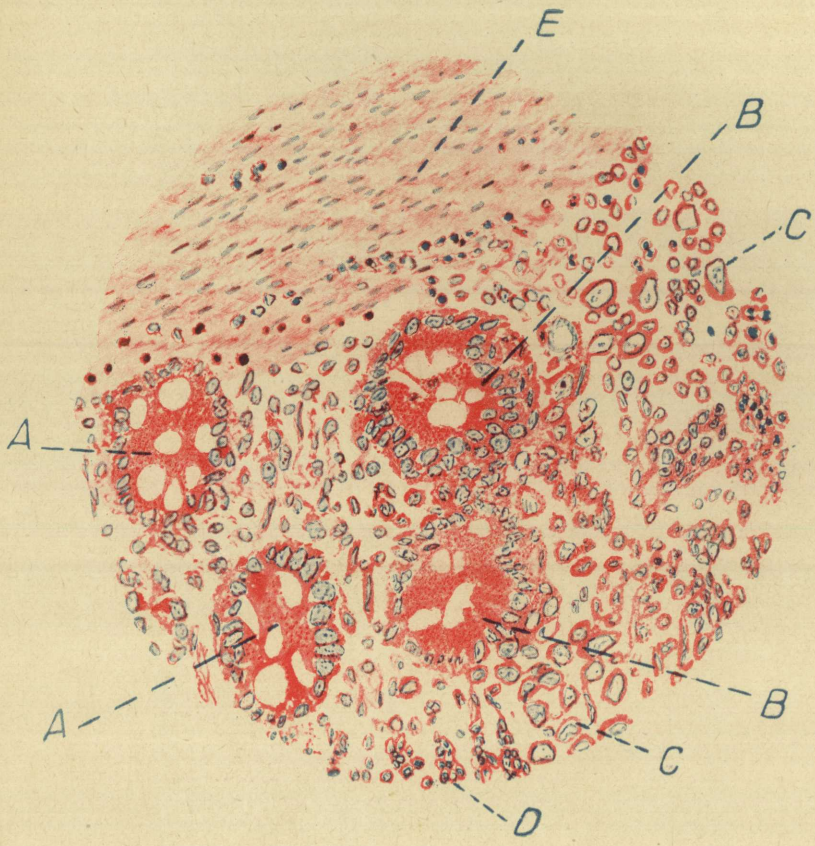

Tipografia del Senato.

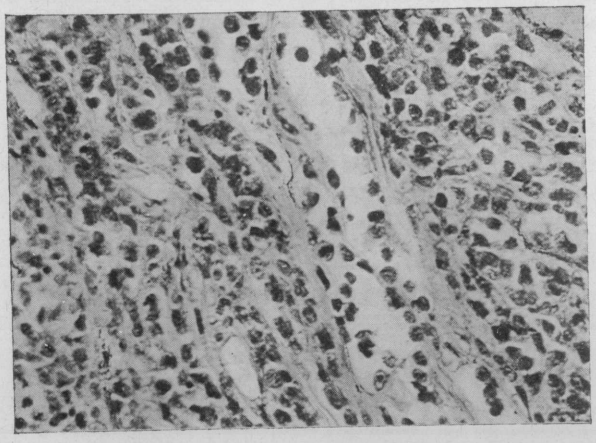

Fig. 1.

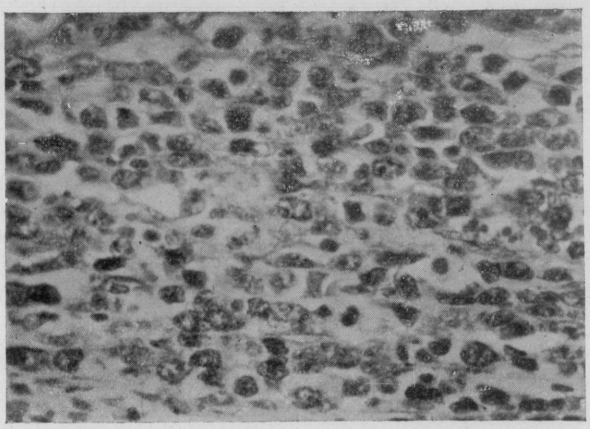

Fig. 2.

Tipografia del Senato