ATTI DELLA REALE ACCADEMIA D'ITALIA

MEMORIE

DELLA

CLASSE DI SCIENZE FISICHE, MATEMATICHE E NATURALI

VOLUME XIV

(in continuazione della Serie VI
della R. Accademia dei Lincei)

ESTRATTO N. 16.

CARLO SIRTORI

I fenomeni iperplastici e neoplastici della mammella muliebre in rapporto con le varie età

Studio istopatologico con particolare riferimento alla mastopatia fibro-cistica ed ai fibroadenomi

ROMA
REALE ACCADEMIA D'ITALIA
1943

ATTI DELLA REALE ACCADEMIA D'ITALIA

MEMORIE

DELLA

CLASSE DI SCIENZE FISICHE, MATEMATICHE E NATURALI

VOLUME XIV

(in continuazione della Serie VI
della R. Accademia dei Lincei)

ESTRATTO N. 16.

CARLO SIRTORI

I fenomeni iperplastici e neoplastici della mammella muliebre in rapporto con le varie età

Studio istopatologico con particolare riferimento alla mastopatia fibro-cistica ed ai fibroadenomi

ROMA

REALE ACCADEMIA D'ITALIA

1943

Roma, 1943. – Dott. G. Bardi, Tipografo della Reale Accademia d'Italia.

I FENOMENI IPERPLASTICI E NEOPLASTICI DELLA MAMMELLA MULIEBRE IN RAPPORTO CON LE VARIE ETÀ

Studio istopatologico con particolare riferimento alla mastopatia fibro-cistica ed ai fibroadenomi

Memoria [1] di CARLO SIRTORI

RIASSUNTO. — In base all'esame istologico (critico e comparativo) di circa 1500 mammelle normali (prelevate da cadaveri) e patologiche (biopsie e pezzi operatori) vengono

1° *descritti alcuni aspetti istologici della mammella*:

a) le proliferazioni tubulari nell'ambito del lobulo (iperplasia lobulare semplice, cistica o meno, con partecipazione più o meno intensa, talora predominante, del connettivo mantellare);

b) le proliferazioni tubulari con sconfinamento dei limiti lobulari (cistiche o no, talora similadenomatose con partecipazione più o meno spiccata del connettivo mantellare);

c) le proliferazioni dei campi ghiandolari (in cui la proliferazione interstiziale è parallela alla infiltrazione flogistica);

d) le proliferazioni epiteliali intraduttali ed i fibroepiteliomi dei dotti e delle cisti (che talora possono simulare aspetti maligni);

e) i fibroadenomi peri ed intracanalicolari nei loro vari aspetti, giovanili, adulti e involutivi (questi ultimi passibili di errata interpretazione diagnostica perchè le filiere cellulari che rimangono tra i fasci connettivali ialinizzati possono simulare zaffi cancerigni);

f) il fibroadenoma dei dotti, proprio dell'età adulta e senile;

g) il lobulo pseudogravidico determinato da proliferazione linfoistiofibrocitaria nell'interstizio del lobulo.

2° *discusse la embriogenesi, l'evoluzione, le modificazioni cicliche e gravidiche della ghiandola mammaria e interpretate le possibilità formative degli aspetti*

---

[1] Presentata nell'Adunanza del 19 febbraio 1943 dall'Accademico PIETRO RONDONI. Vedi a pag. 491 la Relazione approvata nell'Adunanza del 26 marzo 1943.

istologici sopra riferiti (considerato che tali aspetti risultano essere presenti in circa il 90 % delle mammelle clinicamente normali). Nella attività ciclica-mestruale e gravidica della mammella le fasi proliferative e regressive avvengono sempre a carico dei medesimi lobuli senza possibilità – come avviene invece per l'utero – di eliminazione all'esterno dei prodotti epitelio-connettivali, ne deriva che per involuzioni incomplete o fatti iperproliferativi o disarmonie tra proliferazioni epiteliali e connettivali si possono, in cicli successivi, determinare quegli aspetti repertabili nella massima parte delle mammelle clinicamente normali.

3° *riferiti i risultati delle osservazioni condotte sopra 265 casi di mammelle clinicamente normali*:

a) dai 15 ai 40 anni è frequentissimo il reperto (90 % circa dei casi) di una iperplasia ora lobulare ora diffusa, ora semplice ora cistica, ora fibroepiteliomatosa, talora a carattere adenomatoso della ghiandola;

b) dai 40 ai 55 anni le alterazioni della ghiandola sono pure frequentissime, di tipo iperplastico spesso associate a cisti, a fibroepiteliomi ed a piccoli fibroadenomi intracanalicolari. In un'alta percentuale dei casi, 41 % circa, si può dire che la mammella nella menopausa va incontro a modificazioni proliferative che interessano tutto l'albero ghiandolare, sicchè è possibile parlare di « mammella tipo menopausa » con prevalenza ora del carattere cistico ora del carattere fibroepiteliomatoso ecc.;

c) al di là dei 55 anni nella generalità dei casi si osserva una progressiva perdita dell'entità lobulare (dispersione dei lobuli) con aspetti proliferativi quasi esclusivamente a carico dei dotti (fibroepiteliomi) con riduzioni del connettivo mantellare e comparsa di quadri definiti fibroadenomi dei dotti;

d) le proliferazioni ghiandolari lobulari e diffuse ed i fibroadenomi sono più frequenti nell'età giovane, le proliferazioni fibroepiteliomatose e dei campi ghiandolari nella menopausa e nell'età senile; le cisti nella giovane e media età si associano a fenomeni proliferativi, nella senilità a fenomeni involutivi.

4° *riferiti i risultati delle osservazioni condotte sopra 1251 casi di mammelle clinicamente patologiche*:

a) nel 12 % dei casi si osservano quadri normali (normalità intesa secondo il nostro concetto). Per le mammelle veramente patologiche tenuto conto del dato di maggior rilievo si hanno: carcinomi nel 51 % dei casi, cisti nel 15 %, fibroadenomi nel 16 %, con evidente aumento della frequenza del cancro nelle donne al di là dei 40 anni.

5° *rilevato che*:

a) data la grande frequenza con la quale *lesioni ritenute precancerose* (cisti, fibroepiteliomi, proliferazioni dei campi ghiandolari ecc.), sono osservate in ghiandole normali, è ingiustificato ritenere che le mammelle che presentano simili reperti siano avviate al cancro;

b) *le cisti* possono essere rivestite ora da epitelio basofilo, ora eosinofilo ora da epitelio di transizione tra l'un tipo e l'altro; le cisti hanno per lo più una genesi iperplastica; il connettivo tra le cisti ha un comportamento passivo; le cisti non rappresentano che uno dei caratteri della alterazione; in molti casi è più esatto parlare di « *iperplasia ghiandolare cistica* » (lobulare o diffusa, basofila o eosinofila). Il termine « mastopatia cistica » è accettabile soltanto per quadri di diffusa totale iperplasia cistica;

c) *il fibroadenoma pericanalicolare* è tipico delle donne puberi e della prima giovinezza ed è l'unico tipo reperibile nella mammella maschile, l'*intracanalicolare* è di tutte le altre età della donna ed in esso sono più facili a verificarsi i fenomeni di invecchiamento del connettivo. La nuova interpretazione genetica dei fibroadenomi (fibrillogenesi in sede all'edema peritubolare) permette di spiegare sia la loro diversa costituzione (peri od intraca.) in rapporto alle varie età ed al sesso, sia il loro diverso comportamento per ciò che riguarda i fenomeni involutivi (più frequenti negli intracanalicolari);

d) *il granuloma lipofagico* della mammella è un quadro che deve essere tenuto presente nel giudicare reperti postbioptici o postoperativi della mammella; la smodata attività proliferativa degli elementi giganti che lo costituiscono può simulare un neoplasma.

6° *La conclusione di maggior rilievo è che quadri fin qui ritenuti precancerosi sono frequentissimi in mammelle clinicamente normali e che la loro associazione coi cancri della mammella non è affatto più frequente: ne deriva che il giudizio terapeutico e prognostico deve essere impostato diversamente da quanto non si è fatto fino ad ora.*

SOMMARIO. — *A*) Premessa e scopo del lavoro - raccolta del materiale e tecnica della ricerca - chiarificazione sulla nomenclatura adottata. — *B*) Embriogenesi e sviluppo della ghiandola mammaria - modificazioni cicliche - rilievi di ordine istofunzionale - mammella in gravidanza. — *C*) studio delle mammelle clinicamente normali: *a*) in donne giovani e di media età; *b*) nel periodo della menopausa; *c*) nella senilità; *d*) considerazioni conclusive sulle mammelle clinicamente normali. — *D*) Studio delle mammelle clinicamente patologiche: *a*) considerazioni generali; *b*) considerazioni sui fibroadenomi; *c*) considerazioni sulle cisti; *d*) particolari aspetti del granuloma lipofagico; *e*) considerazioni sul cancro. — *E*) Rilievi conclusivi generali.

PREMESSA E SCOPO DEL LAVORO.

Gli studi anatomici, anatomo-patologici e anatomo-clinici sulla ghiandola mammaria e le ricerche sperimentali intese a chiarire i rapporti tra gli ormoni ipofiso-ovarici e la mammella, sono numerosi nella letteratura medica, si può dire anzi che l'interesse, soprattutto per la patologia tumorale e cistica della mammella, si sia fatto più vivo negli ultimi anni. Ancor oggi, però, non si è raggiunto l'accordo su alcuni problemi che hanno notevole importanza, non solo da un punto di vista dottrinale (quale ad esempio potrebbe essere quello del significato e della natura dell'epitelio cosinofilo), ma anche da un punto di vista pratico, (quale ad esempio, quello del significato della mastopatia cistica in senso lato, della genesi dei fibroadenomi mammari nei suoi vari tipi, dei quadri limite tra fisiologico e patologico nelle mammelle delle varie età, del rapporto tra questi ultimi quadri e l'insorgenza dei tumori maligni).

Si deve anzi aggiungere che anche per quanto riguarda il quadro fisiologico normale, vale a dire la definizione del corrispettivo morfologico delle varie fasi cicliche nella mammella, noi troviamo dei dissensi. La quotidiana osservazione di numerosi esami biotipici di ghiandole mammarie, ci ha fatto sentire inoltre la indeterminatezza di alcune definizioni (si parla ad esempio, di fibroadenomi di fronte a quadri istologici diversissimi) e ha richiamato la nostra attenzione sulla particolare frequenza delle associazioni di varie alterazioni (cisti, iperplasie ghiandolari, fibroadenomi, fibroepiteliomi, ecc.), in mammelle di donne in età prossima alla menopausa.

Questa quotidiana esperienza e la revisione critica di tutte le biopsie di mammella raccolte nel nostro Istituto (1250 circa), ci ha spinti a trattare delle mammelle normali e patologiche, al fine di contribuire, con un lavoro condotto su una casistica mai fino ad ora raggiunta (circa 1500 casi tra patologici e normali) (2) alla soluzione dei problemi più controversi.

Vedremo in seguito come il nostro lavoro ci ha portato non solo a considerare i problemi già riferiti (mastopatia cistica, fibroadenoma, ecc.), ma anche ci ha permesso di richiamare l'attenzione su particolari aspetti poco conosciuti, o almeno non ricordati nella bibliografia, quali certe proliferazioni epiteliali nei fibroadenomi con connettivo ialinizzato, alcune iperplasie ghiandolari con modificazioni citologiche, certe proliferazioni dell'epitelio dei dotti, aspetti che non rare volte condussero per l'ingannevole aspetto ad errate diagnosi.

Il nostro studio, non vuole avere quindi soltanto carattere dottrinale, ma con esso intendiamo portare un contributo pratico alla conoscenza

---

(2) Gli AA. che si sono occupati dell'argomento, hanno avuto a loro disposizione un materiale che quantitativamente è inferiore al nostro.

Dobbiamo ancora notare come:

a) molti di essi hanno basato il loro studio unicamente su mammelle patologiche (biopsie) così MILONE su 700 casi, COGGI su 237 casi, MORPURGO su 375 (SCHWARZ e FREUND disponevano di 2760 casi, ma questi AA. si sono limitati a classificare le varie alterazioni ricavandone dati statistici);

b) altri AA. si sono occupati di mammelle esclusivamente normali (KORPASSY su 300 casi di mammelle di donne di varie età; BORCHARDT e JAFFÈ su 100 casi di mammelle di donne oltre i 40 anni; GOENS su 60 casi; HELWIG e GATTA pure su 36 casi di mammelle per lo più senili);

c) altri pochi, infine, hanno portato la loro osservazione su mammelle normali e patologiche stabilendo i rapporti fra alterazioni patologiche e età della donna, oppure tra modificazioni patologiche e insorgenza di cancro (SEMB su 934 casi; DAWSON su un numero di casi non precisato).

Dei risultati delle osservazioni di tutti i vari AA. citati in bibliografia, riferiremo nei vari capitoli dell'argomento.

dei vari quadri istologici, di prospettare la soluzione di alcuni problemi, di vagliare il significato e le possibilità formative di alcune proliferazioni benigne (fibroadenomi) e di richiamare infine l'attenzione sulla possibilità di errori diagnostici, quali noi abbiamo visto commettere, di fronte a particolari quadri istologici della mammella.

Per inquadrare e ordinare l'esposizione del lavoro, abbiamo ritenuto opportuno di dividerlo ed esporlo sotto i seguenti punti:

Parte I.

a) parte tecnica del lavoro;

b) chiarificazioni sulla nomenclatura adottata.

Parte II.

a) considerazioni generali sopra la embriogenesi e lo sviluppo della ghiandola mammaria;

b) sulle modificazioni della ghiandola mammaria nelle diverse fasi del ciclo mestruale e interpretazione dei vari quadri istomorfologici;

c) la ghiandola mammaria durante la gravidanza.

Parte III. – Studio delle mammelle clinicamente normali, prelevate da cadaveri (265 casi):

a) in donne di giovane e media età;

b) in donne di età corrispondente a quella della menopausa;

c) in donne di età superiore ai 56 anni (senili).

Parte IV. – Studio di mammelle clinicamente patologiche (biopsie e pezzi operatori, 1251 casi):

a) considerazioni sui fibroadenomi peri e intracanalicolari riguardo alla loro genesi ed evoluzione (in rapporto a particolari aspetti che possono indurre a formulare la diagnosi di carcinoma):

b) considerazioni sulla cosiddetta « mastopatia cistica », con particolare riferimento alla frequenza delle cisti nelle varie età, alla loro genesi, al loro significato, alla natura del loro epitelio di rivestimento e al « blassen Epithel » (epitelio eosinofilo o pallido);

c) considerazioni sul « granuloma lipofagico »;

d) considerazioni sul « carcinoma della mammella » con particolare riguardo alla sua frequenza nelle varie età in rapporto e alle alterazioni varie, benigne della ghiandola mammaria (cisti, fibradenomi, fibroepiteliomi, ecc.).

Per mettere maggiormente in evidenza i reperti osservati, abbiamo compilato varie tabelle.

PARTE PRIMA

RACCOLTA DEL MATERIALE E TECNICA DELLA RICERCA.

Il nostro studio è stato condotto sopra due gruppi di materiale. Uno, il più numeroso, è costituito dalla raccolta di biopsie e di pezzi operatori dell'« Istituto Vittorio Emanuele III per lo studio e la cura dei tumori » dall'anno 1928 al maggio 1942 ed è rappresentato da circa 1250 casi. Il secondo (265 casi), riguarda mammelle prelevate da cadaveri di donne venute a morte, senza aver avuta, in vita, alcuna sintomatologia che facesse pensare a sofferenze, o comunque ad alterazioni mammarie. La raccolta di quest'ultimo materiale è stata fatta in parte nell'Istituto di Anatomia Patologica della R. Università di Milano e in parte nella Divisione Anatomo-Patologica dell'Istituto Vittorio Emanuele III.

Le mammelle patologiche vennero studiate anche nei punti non interessati dal processo patologico per definire i caratteri istologici della mammella sopra la quale era insorto il processo patologico.

Metodo di prelievo. – Per il secondo gruppo di materiale studiato, il prelievo venne fatto sulla porzione supero-esterna di entrambe le mammelle, tenuto conto che in tale sede solitamente compaiono le prime manifestazioni patologiche della ghiandola mammaria. In quei casi in cui già l'aspetto macroscopico tradiva la presenza di reperti anormali (cisti, nodi, ecc.), si è proceduto oltre al solito prelievo, anche a quello di questi ultimi.

Metodo di tecnica. – I pezzi prelevati vennero fissati con liquido Foà per 36 h circa e, dopo lavaggio prolungato e il passaggio attraverso gli alcool e la chiarificazione in xilolo, inclusi in paraffina. Le sezioni di circa 7 μ vennero prese in diversi punti di uno stesso preparato; per lo studio di alcune formazioni furono fatte sezioni in serie a distanza di 500 μ.

Come metodo di colorazione, in linea di massima, ci si attenne alla ematossilina-eosina: in circa ⅓ dei casi furono eseguite colorazioni speciali (WEYGERT per le fibre elastiche, MALLORY – ematossilina e v. GIESON per il connettivo, impregnazione argentica secondo BIELSCHOWSKY per lo studio del reticolo).

Per lo studio delle mammelle clinicamente normali, prelevate da cadaveri, abbiamo ritenuto opportuno dividere il materiale di studio in tre gruppi:

1° della giovane e media età (dai 15 ai 40 anni) – comprende 42 casi;

2° del periodo della menopausa [3] (dai 41 ai 55 anni) – comprende 61 casi;

3° di riposo o anche della senescenza (dai 56 anni in av.) – comprende 162 casi.

Allo stesso modo si è proceduto nello studio delle mammelle patologiche (biopsie e pezzi operatori).

Chiarificazioni sulla nomenclatura adottata nel descrivere i vari reperti osservati nelle mammelle normali e patologiche.

Vogliamo qui in brevi termini chiarire certe denominazioni da noi adottate nel descrivere mammelle nornali e patologiche.

Crediamo sia opportuno premettere queste chiarificazioni per non dover ritornare di volta in volta a descrivere minutamente i vari aspetti osservati. Per alcuni di questi (fino ad ora non descritti), abbiamo adattato qualche nuova voce (esempio: fibroadenoma dei dotti, iperplasia lobulare, iperplasia ghiandolare diffusa, ecc.).

Fra le varie modificazioni delle ghiandole mammarie descritte, alcune hanno significato « proliferativo », altre « regressivo ».

A) Cominceremo a parlare delle prime (modificazioni a significato « proliferativo »):

1° *Iperplasia lobulare semplice.* — I lobuli appaiono costituiti da un maggior numero di tubuli che di norma: essi sono quindi ingranditi per una proliferazione epiteliale, che si mantiene nei limiti del lobulo stesso (i confini dei lobuli sono regolarmente delimitati). Altri differenti aspetti di questa iperplasia sono rappresentati:

a) *dall'iperplasia lobulare cistica* (con epitelio eosinofilo o basofilo), quando i tubuli proliferanti sono dilatati ed assumono figure cistiche;

b) *dalla iperplasia epitelio-connettivo-mantellare* (v. fig. 6), quando accanto alla proliferazione tubulare, si ha un marcato aumento del connettivo mantellare peritubulare.

---

[3] In questo gruppo sono comprese donne di età che va dai 40 ai 55 anni. (Secondo Novak, Currier, Kisch, il 71,7 % delle donne va in menopausa tra 40 e i 50 anni; noi abbiamo considerato con maggior larghezza questo periodo e vi abbiamo incluso donne che non avevano superato i 55 anni, perchè pensiamo che la disarmonia ormonale propria della menopausa possa durare anche qualche anno dopo la cessazione delle mestruazioni.

c) *dalla iperplasia lobulare mantellare* quando prevale di gran lunga la componente mantellare nel determinare l'ingrandimento del lobulo [4] (v. figg. 7 e 37).

2° *Iperplasia ghiandolare diffusa semplice*, quando la proliferazione tubulare sconfina dai limiti lobulari, sicchè i vari lobuli appaiono fusi;

a) quadri può avanzati possono corrispondere a veri aspetti di *adenomatosi diffusa* (v. fig. 4);

b) quando vi partecipi una proliferazione mantellare si potrà parlare di *proliferazione ghiandolare diffusa epitelio–mantellare* (v. fig. 5).

c) quando si ha dilatazione dei tubuli si parlerà di *iperplasia ghiandolare diffusa cistica* (basofila o eosinofila (v. figg. 8 e 9).

3° *Proliferazioni dei campi ghiandolari* (definizione ormai ben conosciuta (v. figg. 25, 26, 27). Quando un gruppetto di tubuli (residui di un lobulo) assume caratteri proliferativi con partecipazione delle cellule interstiziali e spesso con comparsa di infiltrazione flogistica. – Questa figura proliferativa può essere più o meno estesa sì da determinare campi più o meno ampi con varia componente flogistico–infiltrativa.

4° *Proliferazioni epiteliali intraduttali* (v. figg. 12, 13, 14, 15, 16, 17, 18) quando il lume dei dotti viene parzialmente o totalmente occluso per una attiva proliferazione epiteliale del rivestimento dei dotti. La proliferazione non è quasi mai solida, ma si notano assai spesso dei lumi entro di essa, lumi nei quali sono contenute sostanze colloidee per lo più a tingibilità eosinofila;

5° *Fibroepitelioma dei dotti o delle cisti* (quadri ben noti v. figg. 39–45). Si tratta di proliferazioni epitelio–connettivali (prevale solitamente la componente connettivale) con più o meno abbondanti ramificazioni, con accrescimento più o meno notevole; proliferazioni che si possono originare dalle pareti di un dotto o, più spesso, di una cisti;

6° *Fibroadenoma pericanalicolare*, *fibroadenoma intercanalicolare e intracanalicolare*, termini già noti sui quali non ci soffermiamo. Facciamo notare soltanto come noi parleremo di *aspetti giovanili* (v. figg. 28, 29, 35 e 36), quando la componente connettivale è a tipo reticolare, *aspetti adulti* (fig. 30) quando il connettivo è normale, *aspetti involutivi* quando il connettivo è ialinizzato (figg. 31 e 34).

---

[4] Gli aspetti sopra descritti sono in certo senso paragonabili ad analoghi aspetti che si trovano nell'utero. Anche in questo, infatti, quando si ha uno stato iperplastico delle ghiandole, si parla di iperplasia ghiandolare dell'endometrio o pseudometrite ghiandolare, che può essere cistica, ghiandolare o interstiziale (quando vi partecipi una proliferazione di elementi interstiziali) o esclusivamente interstiziale (quando predominano questi ultimi). Si potrebbe quindi, anche per la mammella, parlare di pseudomastite ghiandolare semplice o cistica o ghiandolare–interstiziale o interstiziale.

7° *Fibroadenoma dei dotti* (v. figg. 41 e 42), quando si ha proliferazione del connettivo periduttale (connettivo per lo più adulto). Si determinano proliferazioni per lo più grossolane entro il lume del dotto. Queste proliferazioni ricordano talvolta quelle dei fibroadenomi, solo che il connettivo che prolifera non è quello peritubulare, ma periduttale, ed è sempre del tipo adulto.

B) Tra gli aspetti involutivi regressivi della ghiandola mammaria ricordiamo:

1° *Dispersione dei lobuli* (v. fig. 58): quando, per scomparsa o ialinizzazione del connettivo mantellare peritubulare o perilobulare, i tubuli rimpiccioliti vengono allontanati gli uni dagli altri e alcuni di essi si dimostrano in via di riassorbimento.

2° *Lobuli con involuzione dell'epitelio* (v. fig. 51): quando in un lobulo a caratteristica architettonica conservata, l'epitelio tubulare è costituito da cellule irregolari, con nucleo piccolo, citoplasma scarso a tingibilità ridotta: aspetti che richiamano quelli che si osservano nella fase involutiva della mammella dopo la gravidanza.

Un particolare aspetto della iperplasia lobulare che merita una segnalazione speciale è rappresentato dal *lobulo pseudogravidico* (v. figure da 20 a 24). Noi parliamo di « lobulo pseudogravidico » nei casi in cui il obulo si presenta ingrandito, per una proliferazione irregolare interstiziale di linfociti, istiociti e fibrociti.

L'esame a piccolo ingrandimento in tali casi offre un quadro istologico del tutto simile a quello che si osserva nella fase proliferativa della mammella in gravidanza.

La somiglianza deriva dal fatto che gli elementi proliferanti nel lobulo gravidico, sono cellule epiteliali, piccole, linfocitosimili (Berka); nel lobulo pseudogravidico si tratta invece di veri linfociti, istiociti e fibrociti, come è possibile vedere coll'esame a forte ingrandimento (da fig. 20 a fig. 24).

* * *

Parliamo di *epitelio basofilo* e di *eosinofilo*; in realtà la dizione non è del tutto esatta, ma noi la abbiamo adottata per maggior brevità e chiarezza.

Per epitelio basofilo intendiamo l'epitelio normale a cellule scure della mammella, per epitelio eosinofilo invece quell'epitelio solitamente cilindrico che già fu chiamato epitelio pallido o « blassen Epithel » da V. Saar.

PARTE SECONDA

Embriogenesi e sviluppo delle ghiandole mammarie.

Poichè ben definita appare ormai, nelle sue linee essenziali, la conoscenza dell'embriogenesi e del successivo sviluppo della ghiandola mammaria (vedi i più noti trattati), riporteremo qui in breve solamente quello che può tornare utile per una migliore comprensione e una più esatta interpretazione della istofisiopatologia della ghiandola mammaria, accennando di sfuggita a qualche punto ancora controverso.

Dalla superficie della formazione epidermica, costituitasi nel periodo embrionale ai lati del torace, si originano le ramificazioni epiteliali solide che si diramano in profondità e che già prima della nascita si canalizzano sì da determinare la formazione di tubuli rivestiti di un doppio strato di cellule cubiche disposte su una membrana basale.

Si sono costituiti i grossi dotti galattofori detti anche principali: e la mammella mantiene fino alla pubertà questo carattere che potremo chiamare « non ghiandolare » in quanto vi prevale di gran lunga un connettivo piuttosto « solido » mentre la componente epiteliale più sopra descritta, non mostra caratteri particolari. Questa struttura così scarsamente evoluta, va tenuta presente per meglio intendere e meglio denominare quelle alterazioni, già patologiche, che compaiono nell'età prepuberale e puberale della donna.

La mancanza di una formazione lobulare ben definita, quale si osserva nelle età successive, ci spiega infatti, come vedremo nell'apposito capitolo, la speciale istomorfologia delle proliferazioni adenomatose e fibroadenomatose della prima età della donna. Non si assiste fin qui a vera funzione secretoria della ghiandola, per quanto sia nota la possibilità della formazione nel neonato del cosidetto « latte delle streghe », forse per stimolazione dell'epitelio da parte dell'ormone follicolare materno.

Man mano ci avviciniamo all'*esordio puberale*, più numerosi diventano le ramificazioni dei dotti galattofori che si vanno allungando ed assottigliando verso la periferia, pronti a rispondere con una rapida neoformazione tubulare ai nuovi stimoli proliferativi del periodo puberale. Sarà allora possibile distinguere al limite estremo degli ultimi dotti neoformati la caratteristica formazione lobulare propria della pubertà.

Mentre fin qui il connettivo ha partecipato scarsamente e solo passivamente alla proliferazione dei dotti, ecco comparire, all'intorno dei tubuli e alla periferia del lobuli, il tipico « connettivo mantellare » che andrà diventando sempre più evidente e in certo senso più attivo col susseguirsi dei cicli mestruali. È un connettivo sui generis, chiamato con felice denominazione « mantelgewebe » e che accompagna e partecipa alle modificazioni del lobulo, mestruali e gravidiche, fisiologiche e patologiche. Tenendo presente la sua particolare « vitalità », ci si rende conto di aspetti patologici particolari delle mammelle, quali i fibroadenomi intracanalcolari, certe fibromatosi diffuse, certe iperproduzioni di « mantegewebe » che possono sconfinare e raggiungere i limiti del lobulo vicino, sì da ingenerare quadri di fibroadenomatosi diffusa della ghiandola mammaria.

La ghiandola mammaria non è ancora completamente formata in questo periodo, anche se i tubuli, divenuti più numerosi e sottili, accennano nel loro tratto terminale (LUBARSCH) a costituire una dilatazione emisferica simulante l'acino. Qualche tubulo neoformato, immaturo, non si è ancora canalizzato (DIEKMANN). Se il lobulo vero e proprio si formi sicuramente coll'apparire della prima mestruazione (FOÀ) o solamente più tardi, dopo qualche anno (DIEKMANN) è ancora discusso: il fatto riveste certamente particolare interesse per la interpretazione di alcuni quadri fisiologici.

Le opinioni discordi dei diversi autori pare siano dovute al fatto che non tutta la ghiandola mammaria reagisca simultaneamente e nello stesso modo agli stimoli ormonali (LUCHSINGER, TRICOMI, ALLEGRA), ma che, come in molti altri organi, le trasformazioni avvengano, nelle diverse zone nella ghiandola, in tempi diversi.

MODIFICAZIONI CICLICHE.

Che nella mammella si verifichino *modificazioni* cicliche, come nell'apparato genitale femminile, è una acquisizione fatta già da molti anni: senza dubbio gli ormoni ovarici sono i maggiori responsabili di tali modificazioni: quale dei due, se la follicolina o l'ormone luteinico è difficile stabilire (vedi i contrastanti risultati sperimentali). Se ne riparlerà a proposito delle cosiddette mastopatie cistiche della mammella.

Nel *periodo premestruale* i tubuli della ghiandola mammaria mostrano una intensa proliferazione epiteliale, con accenno a formazione di alveoli (FOÀ, ROSENBURG) (per DIEKMANN queste formazioni sarebbero esclusive del periodo gravidico). I lobuli diventano ancora più evidenti: gli alveoli (FOÀ, LUCHSINGER) hanno un epitelio di rivestimento che accenna a secernere; qualche tubulo peraltro è ancora solido (DIEKMANN). Questo per la parte epiteliale. Il connettivo intertubulare o peritubulare (il rima-

nente forma il vero stroma ed è poco partecipe della vita della ghiandola) si presenta ricco di cellule, (FOÀ), fibrillare, edematoso (LOEB), succulento (DIEKMANN) e in qualche caso congesto (LUCHSINGER). Si assiste insomma ad una associata attività ghiandolare e connettivale. Dove arrivi prima lo stimolo formativo, se ai tubuli od all'interstizio, non è facile dire: però è istologicamente dimostrabile ed è intuitivo che l'edema del connettivo peritubulare o perilobulare consente ai componenti epiteliali del lobulo una maggiore possibilità proliferativa e in certo senso espansiva.

Ma, oltre all'edema, compare una neoformazione fibrillare e reticolare: si tratta di sottili tenui fibrille (argentofile) visibili con particolari colorazioni all'intorno dei tubuli, fibrille che hanno un orientamento più o meno decisamente circolare, parallele alla parete del tubulo. Quale sia la genesi di questo reticolo non ci consta sia stato detto sinora. L'ALLARA ha trovato nella mammella gravidica una modificazione del connettivo, nel senso che questo diventerebbe più decisamente fibrillare ed argentofilo, specialmente nella seconda metà della gravidanza e perderebbe le affinità tintoriali col GIESON e col MALLORY.

Noi, francamente, non riusciamo a concepire come da un connettivo adulto si possa passare ad un connettivo reticolare, nè, del resto, ALLARA formula una simile ipotesi, per quanto, quando parla di una modificazione di tingibilità, lascia intendere di riferirsi allo stesso connettivo.

Quando si parla di connettivo reticolare argentofilo, comunemente inteso, vien fatto di pensare ad un qualche cosa di neoformativo, di giovane, di recente, nè ricordiamo del resto che in patologia si assista mai a formazione di reticolo nei fenomeni disintegrativi o senza comunque la partecipazione di un qualche cosa (ad esempio cellula sarcomatosa) che ne induca o provochi la formazione. Questo diciamo perchè la nostra osservazione di mammelle normali o patologiche ci ha fatto pensare che la genesi di queste fibrille reticolari potesse essere meglio spiegata ammettendo che lo stimolo ormonale nel mentre determina la neoformazione epitelio–cellulare e l'allungamento del tubulo induce la formazione di un edema extratubulare.

Tale edema non sarebbe necessariamente prodotto da una escrezione dei tubuli (la membrana basale potrebbe comportarsi come una barriera al passaggio di liquidi all'esterno del tubulo), ma potrebbe essersi formato in loco per un fenomeno in un certo senso paragonabile a quello che ha indotto la neoformazione epiteliale. Questo edema rappresenterebbe il pre–stadio delle neoformazioni fibrillari, in quanto, in seno ad esso, per un processo di fibrillogenesi extracellulare, (possibilità oramai ammessa da tutti dopo le risultanze esperimentali (ROLIANSKY e ROULET). le ricerche anatomo–patologiche (ROSSLE e allievi) e le interpretazioni biochimiche (RONDONI)), si formerebbero le tenui fibrille a vario orientamento ma per lo più a decorso peritubulare.

Ritorneremo comunque su questi concetti quando tratteremo della mammella gravidica e dei fibroadenomi della mammella.

Nel periodo mestruale comincia la regressione degli alveoli (FOÀ, LUCHSINGER, ROSENBURG) accompagnata, pare, ad una secrezione (LUCHSINGER). Espressione dell'uno e dell'altro fatto, per certi AA. è la comparsa di detriti granulosi con gocce sudanofile nei tubuli minori.

Mentre nella fase *premestruale* il lobulo aveva accentuato la sua individualità, in questo periodo i suoi confini divengono man mano più indecisi. Si assiste a un aumento di elementi linfocitari di infiltrazione e di cellule connettivali (FOÀ) forse in rapporto alla presenza di secreto o per facilitare il riassorbimento delle cellule proliferate nel precedente periodo.

Nel *postmestruo* i fenomeni regressivi del connettivo e dell'epitelio, già evidenti verso il termine del periodo mestruale, divengono più spiccati. I lobuli non presentano più acini, ma solo tubuli (FOÀ, LUCHSINGER) medi e piccoli (ROSENBURG); ancor più incerta in questo periodo è l'immagine lobulare per la regressione e la scomparsa delle fini fibrille perilobulari e peritubulari; persiste invece la infiltrazione linfocitaria.

Nell'*intermestruo*, il lobulo, confuso nel connettivo della mammella, è composto di tubuli (ROSENBURG) che appaiono meno ramificati. Il connettivo ha perso la sua componente fibrillare lassa già vista nel premestruo, è piuttosto « duro » povero di cellule.

Riassumendo brevemente il « ciclo mestruale » nella ghiandola mammaria, tenuti presenti quegli elementi che hanno una importanza nel determinismo di quadri anche patologici della mammella, possiamo dire che:

1° alla proliferazione epiteliale, particolarmente nel premestruo e nella prima fase del mestruo, si accompagna sempre una neoformazione fibrillare reticolare, peritubulare e perilobulare, forse di genesi tutta speciale.

2° La fisionomia del lobulo è tanto più spiccata quanto più attiva è questa neoformazione reticolare, in quanto si forma un mantello fibrillare tra lo stroma comune della ghiandola e gli elementi epiteliali del lobulo.

3° Nella fase premestruale si ha una attiva proliferazione epitelio-interstiziale, in un certo senso paragonabile (tenuto conto delle diverse funzioni), a quella che si osserva nell'utero pure nella fase premestruale.

4° Nella fase post-mestruale la incompleta involuzione o il mancato riassorbimento delle porzioni epiteliali normalmente eliminate, può comportare, nella successiva fase mestruale, una disorganizzazione proliferativa (in senso lato) del lobulo ghiandolare.

A proposito di questa ultima nota, non sarà inopportuno fare qui qualche *rilievo di ordine istofunzionale*.

La ghiandola mammaria, in certo senso paragonabile all'utero in quanto presenta pure essa una attività ciclica, non ha come questo ultimo una fase mestruale vera e propria, con possibilità di eliminazione all'esterno dei prodotti epitelio–connettivali già proliferati nel premestruo. E neppure si ha, come nell'utero, la possibilità di un rinnovamento radicale, ad ogni ciclo mestruale, della parte ghiandolare–interstiziale.

Nella mammella, sono sempre i medesimi lobuli che partecipano al ciclo; fasi proliferative e farsi regressive (si pensi quanto queste siano notevoli nella gravidanza, nell'allattamento e nel puerperio), si svolgono sempre a carico dei medesimi lobuli. Questi fatti ci inducono a pensare che la insorgenza delle alterazioni nella ghiandola mammaria trovi un terreno favorevole, in quanto anche fatti di poco conto (involuzione incompleta, iperproliferazioni, disarmonie anche lievi tra proliferazioni connettivali ed epiteliali) possono, per le modificazioni che cicli successivi comportano, rendersi più evidenti e determinare infine quadri particolari (iperplasie adenomatose, iperplasie mantellari, iperplasie cistiche, lobuli pseugravidici, ecc.) che tanto frequentemente, come vedremo, si trovano all'esame anche di mammelle clinicamente sane.

« La mammella nella gravidanza ».

Fin dalle prime fasi della *gravidanza* si assiste ad una graduale ipertrofia della ghiandola mammaria: tale ipertrofia va aumentando sempre più fino al 4° mese di gestazione (Dawson). Dopo tale epoca, cessata o quasi la fase proliferativa, ha inizio una differenziazione degli elementi epiteliali verso un sempre più definito atteggiamento secretivo degli stessi.

Dal lato istologico si osservano in un primo tempo fenomeni proliferativi a partenza dai dotti galattofori e dai tubuli con neoformozione di lobuli e proliferazione di quelli già esistenti. La fase proliferativa è anche qui caratterizzata da gemmazioni solide di piccole cellule linfocitosimili (Berka). All'intorno della proliferazione, il connettivo mantellare diviene più evidente ed è abbondantemente infiltrato da linfociti e plasmacellule. In questa prima fase il lobulo è stato paragonato ad un infiltrato a piccole cellule (Berka), qualche autore (Gruber), anzi, vi ha osservato cellule migranti ed eosinofili.

Anche lo stroma grossolano, interlobulare, della ghiandola mammaria, solitamente povero di cellule, mostra una discreta proliferazione cellulare e la comparsa di fibrille reticolari argentofile (Allara).

Questo nella fase proliferativa (cioè fino al 4° mese circa); in seguito si costituiscono cavità entro le formazioni epiteliali solide con formazione di acini, rivestiti da epitelio monostratificato cubico con nuclei rivolti

verso la membrana basale; gli acini diventano più numerosi man mano progredisce la gravidanza e, alla fine di questa, rappresentano il principale componente della ghiandola mammaria.

Il connettivo mantellare, che ha seguito in un primo tempo la fase proliferativa dell'epitelio, viene compresso per l'aumento degli acini fino a ridursi ad una sottile lamina basale visibile solamente colle colorazioni elettive del tessuto fibrillare. Quindi, anche per esso, si può dire che, cessata la fase proliferativa, si inizia una fase di adattamento, come abbiamo visto verificarsi per l'epitelio. Anche il connettivo stromale vero e proprio viene ridotto a setti interlobulari maggiormente visibili in prossimità dei dotti e dei tronchi vascolari.

Il quadro descritto a termine di gravidanza persiste quasi invariato durante l'allattamento. Modificazioni involutive subentrano invece quasi subito dopo il parto, quando a questo non faccia seguito l'allattamento, o al cessare di questo ultimo. L'involuzione della componente ghiandolare può iniziarsi alla periferia (LANGER) oppure all'interno del lobulo (BERKA).

Come prima conseguenza del mancato svuotamento dell'alveolo si ha la dilatazione di questo; tale fatto può portare alla rottura dei setti interalveolari; ma, scomparsa già dopo pochi giorni la secrezione, le cellule alveolari vanno incontro a fenomeni involutivi, mentre il lobulo, nel suo complesso, conserva la struttura quasi adenomatosa della « mamma lactans ». Compaiono anche cellule migrate entro l'alveolo, con attività fagocitaria sul secreto stagnante e sull'epitelio degenerato. Questi fenomeni involutivi dell'epitelio, sono caratterizzati da una riduzione dimensionale delle cellule che da cubiche, alte, regolari, diventano piramidali, piccole, irregolari.

Successivamente le cellule degenerate cadono nel lume e vengono fagocitate. Dopo la regressione dell'epitelio, compaiono numerosi fibroblasti, linfociti e piccoli vasi, forse neoformati (DAWSON). In periodi successivi si ha la sostituzione di tessuto ghiandolare da parte di un tessuto fibroso e adiposo. Il processo involutivo del connettivo interstiziale si accompagna ad infiltrazione notevole (GOENS, GRUBER) o, secondo altri, appena accennata.

Mancano i polinucleati, ciò che permette la diagnosi differenziale con i processi infiammatori. Il vero stroma della ghiandola, che in gravidanza si era ridotto a spese della componente ghiandolare, riacquista notevole volume, dà segni di proliferazione, compaiono numerosi fibroblasti e si osservano segni di attività delle cellule dei vasi sanguigni; attorno ai lobuli e ai dotti si va formando un canestro di fibre connettivali e di fibre elastiche: queste ultime si fanno più abbondanti nelle gravidanze successive (LUCHSINGER).

Se il lobulo riprenda, dopo la gravidanza, l'aspetto che aveva antecedentemente alla stessa, è ancora discusso. Pare (DAWSON), che nella

donna, che già fu gravida, si abbia una maggiore abbondanza di tessuto ghiandolare.

Il tempo necessario perchè la ghiandola riprenda il suo aspetto normale sembra essere variabile dai 9 ai 12 mesi e più (BERKA riteneva bastassero tre mesi).

Riassumendo possiamo dire:

a) che la fase gravidica è caratterizzata da:

1° una fase proliferativa epitelio–reticolare (fino al 4° mese);

2° una fase preparatoria alla secrezione ghiandolare, possibile per modificazioni epiteliali e adattamenti connettivo–reticolari.

b) che va richiamata l'attenzione sulle seguenti possibilità:

1° Involuzione incompleta o parziale o subinvoluzione della ghiandola mammaria dopo la gravidanza;

2° sovrapposizione proliferativa (nuova gravidanza) durante la fase involutiva;

3° Persistenza della fase secretiva anche al cessare della suzione con conseguente formazione di cisti per ristagno di secreto;

4° Modificazioni tintoriali dell'epitelio delle cisti stesse indotte dal secreto alterato in seguito a ristagno (possibilità quest'ultima per la verità assai discussa).

PARTE TERZA

STUDIO DELLE MAMMELLE CLINICAMENTE NORMALI (NELLE VARIE ETÀ).

La ghiandola mammaria in donne giovani e di media età (dai 15 ai 40 anni).

Comunemente si ritiene che la *mammella clinicamente normale* debba avere i caratteri istomorfologici tipicamente normali descritti nei trattati. Abbiamo voluto esaminare con particolare attenzione un certo numero (42) di mammelle di donne di età compresa in questo periodo, preoccupati di definire i caratteri di normalità, perchè sta bene stabilire un quadro unico (come si fa nei trattati) di struttura ghiandolare della mammella, ma non potrà questo quadro essere ritenuto corrispondente al vero se noi lo troviamo soltanto nel 20 o 30 % dei casi esaminati; chè allora dovremo dire che i confini della normalità sono ampi, e non può, detta normalità, essere definita in un unico quadro istomorfologico.

Veniamo senz'altro a riferire quello che abbiamo osservato nei nostri casi, facendo presente che, avendo esaminato alcuni frammenti di queste mammelle, le nostre deduzioni e i valori percentuali trovati a riguardo di aspetti particolari, peccheranno sempre in difetto, poichè, naturalmente, è più probabile che all'esame completo della mammella tali alterazioni risultino più numerose e presenti in più ghiandole. Premettiamo che non di tutte le nostre mammelle abbiamo potuto avere i dati clinici per ragioni varie e contingenti.

Soltanto in cinque casi abbiamo potuto conoscere le notizie cliniche, soprattutto per quello che riguarda l'inizio puberale ed eventuali gravidanze.

Tre mammelle riguardano donne nullipare (di 22–24–36 anni). Nella prima di queste si sono osservati lobuli piccoli, piuttosto rari e senza particolari caratteri. Nella seconda i lobuli erano ricchi di tessuto ghiandolare, con discreta componente connettivale, ed era pure presente un adenoma eosinofilo di mm. 20 circa di diametro. La terza presentava pure una iperplasia ghiandolare lobulare parzialmente cistica, lobuli grossi ricchi di cellule connettivali e qualche cisti eosinofila. In una quarta mammella di donna di 34 anni, coniugata, con un figlio, la componente ghiandolare era scarsa, quella connettivale molto ricca. La quinta (mammella di donna di 37 anni che ebbe due gravidanze e che subì un intervento (isterosalpingectomia) un anno prima della morte), presentava scarsissima componente ghiandolare e connettivale.

Considerando nell'insieme casi con o senza notizie cliniche, possiamo riassumere le nostre osservazioni come segue:

1° in dieci casi: iperplasia ghiandolare lobulare; la ghiandola presenta notevole ingrandimento dei lobuli, soprattutto per proliferazione della componente epiteliale (in cinque di questi casi si associava proliferazione del connettivo interstiziale, sì da determinare un aspetto peculiare dei lobuli: tale aspetto venne da noi chiamato « lobulo pseudogravidico »).

2° In nove casi: iperplasia ghiandolare a carattere diffuso, (limiti tra i lobuli scomparsi, rapporti epitelio–connettivali conservati soltanto nell'ambito tubulo–connettivo).

3° In dieci casi si rinvennero cisti più o meno numerose con epitelio normale, basofilo, cubico–appiattito (il connettivo all'intorno non presentava aspetti fibrosi nè flogistici); in otto di questi casi, nel resto della ghiandola si notò iperplasia ghiandolare diffusa. In tre casi si riscontrarono cisti basofile ed eosinofile: in tre casi la presenza di fibroadenomi a carattere intracanalicolare (in due di questi casi – donne di 15–18 anni – esistevano prevalenti aspetti a tipo pericanalicolare) con connettivo di tipo mantellare. In quattro casi ancora, l'iperplasia ghiandolare assumeva in alcuni punti il carattere del tipo adenoma (in un caso, di adenoma eosinofilo). Quattro casi, inoltre, appartenevano a donne gravide, e il reperto era del tipo comunemente noto.

* * *

Riassumendo possiamo dire che un carattere di assoluta normalità così come è intesa nei trattati, fu osservata in tre casi; in tutti gli altri (vanno esclusi i casi di donne gravide), la ghiandola presentò una iperplasia in senso lato, ora lobulare ora diffusa, ora semplice, ora cistica, e talvolta a carattere adenomatoso.

Se vogliamo tradurre in valori percentuali il numero dei casi osservati, possiamo dire che solo l'8 % delle mammelle esaminate corrisponde, istologicamente, ai caratteri normali (dei trattati): nell'altro 92 % la mammella presenta una attività iperplastica di vario grado, con diversi aspetti che davvero ci meravigliano.

Pur volendo prescindere da considerazioni anatomo–cliniche, nel senso di interpretare modificazioni istomorfologiche in base a dati clinici (normalità dei flussi mestruali, gravidanze, ecc.); non possiamo fare a meno però di rilevare come la iperplasia ghiandolare sia stata osservata tanto in donne che hanno avuto gravidanze, che in nullipare. Noi vogliamo considerare nell'insieme gli aspetti istologici osservati e giudicarli come li può giudicare l'istopatologo al quale viene inviata la biopsia, come spesso succede, senza alcuna particolare notizia sulla attività me-

struale e sul passato (gravidanze o meno) della donna. Di notevole importanza è il fatto che il quadro istologico normale della mammella della donna di media età, va inteso entro limiti piuttosto ampi.

Se noi, nel 92 % dei casi, abbiamo trovato, pure esaminando qualche frammento di mammella, delle proliferazioni ghiandolari più o meno cistiche, diffuse o lobulari, adenomatose o non è segno che questo carattere è comune a quasi tutte le mammelle di questa età, e che vanno forse non poco mitigate le affermazioni di quegli AA. che senz'altro giudicano essere lesioni precancerose questi aspetti della ghiandola mammaria normale.

Ritorneremo ancora più per esteso su questi concetti quando tratteremo della mammella cosiddetta cistica, ci basta qui soltanto far notare l'importanza di queste osservazioni.

MAMMELLE DI DONNE IN GIOVANE E MEDIA ETÀ.
(42 casi).

Le mammelle hanno presentato un *reperto normale* (5) nell'			8 %
Le mammelle hanno presentato *atteggiamenti vari* nel			92 %
Questi atteggiamenti erano costituiti da:			
Proliferazioni epiteliali . . .	Iperplasia lobulare	26,5 %	50 %
	Iperplasia ghiand. diffusa . . .	23,5 %	
Proliferazioni fibroepiteliali .	Lob. pseudogravidici	15 %	26,5 %
	fibroadenomi	8 %	
	proliferazioni dei campi ghiand.	3,5 %	
Proliferazioni connettivali .	Conn. mantellare	3 %	5,5 %
	Conn. adulto	2,5 %	
Fenomeni involutivi	Involuzione dell'epitelio ghiand.		10 %
	Dispersione dei lobuli		

LA GHIANDOLA MAMMARIA NEL PERIODO DELLA MENOPAUSA.

È noto soprattutto ai clinici come nella menopausa, e per menopausa in senso lato intendiamo quel periodo della vita femminile che va dai 41 ai 55 anni (6), sia frequente sentire alla palpazione della mammella qualche

(5) Secondo il quadro descritto dai trattati classici.

(6) In questo gruppo sono comprese donne di età che va dai 40 ai 55 anni (secondo NOVAK, CURRIER, KIRSCH, il 71,7 % delle donne va in menopausa

nodosità che solitamente scompare dopo qualche tempo. Non ci consta però che ci sia stato fatto per esteso uno studio per conoscere il substrato anatomico di tali modificazioni, al fine di stabilire se nella mammella della donna in menopausa esistano veramente degli aspetti singolari: diciamo singolari nel senso di specifici, tali, cioè, da consentire, all'istopatologo, quasi una diagnosi di età della mammella in esame.

Il nostro studio è stato condotto su 61 casi di donne di età variante dai 41 ai 55 anni, donne che in vita non ebbero mai a lamentare alterazioni a carico delle mammelle.

Di alcuni di questi casi conosciamo i dati clinici sull'inizio della menopausa e l'esistenza o meno di gravidanze pregresse; abbiamo diviso questi casi in tre gruppi:

1° gruppo (7 casi). – *Mammelle di pluripare già in menopausa da uno o più anni* (età dai 48 ai 54 anni). In esse abbiamo osservato: lobuli scarsi e dispersi in tre casi (50–52–54 anni); in uno di questi casi (54 anni) esistevano cisti basofile, negli altri due proliferazioni epiteliali dentro i dotti. Negli altri quattro casi (48–48–49–50 anni), aspetti proliferativi iperplasici lobulari; in uno di questi casi con epitelio del tipo involuto (quale si osserva nella fase di involuzione post-gravidica della mammella); in altri due casi associazione con cisti e in un caso con fibroadenoma dei dotti.

2° gruppo (6 casi). – *Mammelle di nullipare già in menopausa da uno o più anni*: lobuli scarsi, piccoli e dispersi in quattro casi (45–48–54 anni), associati per lo più a cisti (2 casi) o a proliferazioni epiteliali intraduttali (1 caso); in due casi (46–49 anni) si notava iperplasia ghiandolare lobulare con cisti e fibroadenoma intra e pericanalicolare (1 caso) e proliferazione epiteliale a cellule involute dentro i dotti (1 caso).

3° gruppo (2 casi). – *Mammelle di donne pluripare non ancora in menopausa*: in un caso (43 anni) lobuli conservati, fibroadenoma dei dotti e cisti numerose, nell'altro (42 anni) fibroadenoma dei dotti, lobuli dispersi e poco numerosi.

Nel complesso, dall'esame di questi tre gruppi di casi, si può dire che la mammella si comporta in un modo molto vario, sia che si tratti di una donna già in menopausa o vicino ad essa, nullipara o pluripara: si può avere tanto una iperplasia lobulare quanto una riduzione con dispersione dei lobuli. Cisti ad epitelio eosinofilo o basofilo, senza proliferazioni endocistiche, possono essere presenti tanto in casi con iperplasia ghiandolare, quanto in assenza di processi iperplastici tanto in nullipare che in plu-

---

tra i 40 e i 50 anni: noi abbiamo considerato con maggior larghezza questo periodo e vi abbiamo incluso donne che non avevano superato i 55 anni perchè pensiamo che la disarmonia ormonale possa durare anche qualche anno dopo la cessazione delle mestruazioni).

ripare: in due casi di nullipare abbiamo visto che accanto ad una intensa iperplasia dei lobuli esistevano numerose cisti basofile. Possiamo aggiungere che abbastanza frequente è il riscontro di una proliferazione connettivale particolare da noi non del tutto propriamente chiamato « fibroadenoma dei dotti », e in un caso di fibroadenoma intra e pericanalicolare.

MAMMELLE DI DONNE NEL PERIODO DELLA MENOPAUSA [7].
(61 casi).

Le mammelle hanno presentato un *reperto normale* nel [8]	5 %
Le mammelle hanno presentato *atteggiamenti vari* nel	95 %

Questi atteggiamenti erano costituiti da:

Proliferazioni epiteliali . . .	Iperplasia lobulare	14,6 %	44 %
	Iperplasia diffusa	24,4 %	
	Prolif. epit. dei dotti	5 %	
Proliferazioni fibroepiteliali .	Fibroepiteliomi	5 %	21 %
	Lob. pseudogravidici	4 %	
	Fibroadenomi	5 %	
	Proliferazione dei campi ghiand.	7 %	
Proliferazioni connettivali .	Conn. mantellare	5 %	14 %
	Conn. adulto	3 %	
	fibroaden. dei dotti		
Fenomeni involutivi	Involuzione dell'epitelio ghiand.	2 %	16 %
	Dispersione dei lobuli	14 %	

È da rilevare ancora la discreta frequenza di proliferazioni epiteliali dentro dotti galattofori. Questo per quanto riguarda i casi pervenuti con notizie cliniche.

Considerando questi casi assieme agli altri dei quali non abbiamo avuto notizie cliniche possiamo trarre i seguenti dati conclusivi:

abbiamo riscontrato fatti proliferativi a carico della componente ghiandolare in circa metà (27) dei casi delle mammelle: i segni della proliferazione sono espressi dall'aumentato numero dei tubuli, sia con conservazione della struttura lobulare (iperplasia lobulare (9 casi), sia senza una possibile delimitazione dei lobuli stessi (iperplasia diffusa (15 casi), sia con segni di attività proliferativa dei campi ghiandolari (3 casi).

---

(7) Vedi nota (6) pag. 447.

(8) Secondo il quadro descritto dai trattati classici.

A questi fenomeni di attività proliferativa ghiandolare in senso lato, si accompagnava la presenza di cisti basofile (3 casi) con quasi ugual frequenza nella prima categoria (2 casi) che nella seconda (1 caso). Tali cisti, sebbene fossero insorte in terreno ghiandolare attivamente proliferante, non manifestavano mai segni di proliferazione del loro epitelio di rivestimento. Associati ai fenomeni proliferativi la formazione dei cosidetti fibroepiteliomi fu osservata in 3 casi. Nell'altra metà (27 casi), si sono riscontrati segni di regressione della componente ghiandolare della mammella, sia sotto forma di scarsità di lobuli (11 casi), sia di dispersione dei lobuli stessi (9 casi), che di aspetti involutivi a carico dell'epitelio dei lobuli già piccoli e rari (2 casi). In due casi di dispersione lobulare, il connettivo di tutta la ghiandola era nettamente fibroso. Cisti si accompagnavano coi fenomeni regressivi con una certa frequenza (16 casi di cui 4 con epitelio eosinofilo) con segni di attività proliferativa endocistica a tipo papillomatoso in 3 casi. Sui 61 casi di mammelle di questo gruppo si notava la presenza di fibroadenomi circoscritti in 5 casi (3 di aspetto parzialmente pericanalicolare e 2 intracanalicolare), di cui 2 associati a fenomeni di proliferazioni ghiandolari.

Un fatto che nelle tabelle non compare in tutta la sua evidenza è la grande frequenza con la quale abbiamo potuto osservare nelle mammelle di donne in menopausa la associazione di varie alterazioni, quali la iperplasia ghiandolare lobulare diffusa, la proliferazione dei campi ghiandolari, la presenza di piccoli fibroadenomi intracanalicolari, le cisti eosinofile e basofile, le proliferazioni epiteliali intraduttali; la associazione varia di queste alterazioni citoarchitettoniche a carattere benigno è stata osservata in ben 25 casi (41 %). Si può dunque ben dire che in una alta percentuale dei casi, la mammella nella menopausa va incontro a modificazioni proliferative che interessano tutto l'albero ghiandolare dal tubulo al dotto. Tale attività proliferativa interessa non solo la componente epiteliale, ma anche quella connettivale e specialmente mantellare che, come abbiamo visto per le modificazioni cicliche e gravidiche della ghiandola mammaria, segue sempre da vicino le modificazioni epiteliali.

È possibile pertanto, quando nella stessa ghiandola si trovano associate tali alterazioni, parlare di « ghiandola tipo menopausa ».

Naturalmente in molte di queste ghiandole uno dei caratteri prevale più o meno decisamente sugli altri; si potrà, in tali casi, parlare di mammella tipo menopausa a prevalente sviluppo cistico, adenomatoso, ecc. Saranno questi i casi che più facilmente comportano modificazioni clinicamente rilevabili nella mammella e che possono giungere pertanto all'esame istopatologico.

Il fatto di trovare con così notevole frequenza l'associazione di tali caratteri in donne in menopausa, e di non trovare mai un simile reperto

in ghiandole mammarie di donne di altra età, ci autorizza a considerare tipica per la mammella della menopausa un simile quadro istologico e ci permette di giudicare, grosso modo, dell'età della mammella, dal semplice esame istologico.

Mammelle nella senilità.

Mentre, e lo abbiamo precedentemente rilevato, lo studio istomorfologico della mammella clinicamente normale di donne in giovane e media età e nel periodo della menopausa è stato quasi trascurato, moltissimi AA. si sono occupati della mammella senile (Bloodgood, Berka, Gatta, Korpassy, Krompecher, Loeb, Loescher, Saar, Semb., ecc.) in relazione al fatto che nella senilità relativamente più numerosi sono i cancri delle mammelle (9).

Più frequenti sembrano essere le alterazioni interpretate come precancerose (cisti, proliferazioni epiteliali, ecc.). Se noi scorriamo brevemente la bibliografia sulla mammella senile, vediamo come gli AA. in genere siano d'accordo nel ritenere che una riduzione della componente ghiandolare sia la norma, mentre aumentano il tessuto fibroso e quello adiposo.

---

(9) Le statistiche più recenti, dedotte dallo studio di numeroso materiale e condotte secondo le norme più precise della statistica (Borghetti, De Gasparis, Schultz, Brauns, Korpassy), hanno permesso di notare come dalla menopausa in avanti (fino a 70 anni) la frequenza del cancro mammario nelle donne sia press'appoco uguale in tutte le età.

Riportiamo qui una tabella ricavata dai dati di Borghetti-De Gasparis e da Gallenga: il quoziente si riferisce a 10.000 coetanee delle malate osservate.

Età	Borghetti	Gallenga
fino a 39 a. . .	0.7	0.44
44-55 a.. . . .	3,08	2,23
56-79 a.. . . .	2.5	
80 a. oltre . .		5,54

La leggera discesa che si nota tra il quoziente del secondo e terzo gruppo di Borghetti, viene dallo stesso spiegata con la minore ospedalizzazione delle donne vecchie.

Riferiamo in breve i reperti descritti dai vari AA. Il *connettivo di sostegno* (SEMB) può essere scompaginato da una abbondante quantità di cellule adipose neoformate; il *connettivo mantellare* può ancora essere conservato ma in scarsa quantità (GATTA). Il *tessuto elastico* subisce vistose modificazioni, è ipertrofico (SEMB, GATTA, LOEB) specialmente attorno ai grandi dotti galattofori (KORPASSY) e attorno ai vasi. Se questo connettivo elastico sia in rapporto alla attività funzionale della mammella (RIEDEL, LUCHSINGER), è tuttora discusso. Notevoli sono le alterazioni *arteriosclerotiche dei vasi* paragonabili a quelle che si osservano negli organi sessuali a funzione ciclica (RIEDEL, KORPASSY). Le modificazioni epiteliali sono le più interessanti: accanto a quadri di involuzione semplice della ghiandola, con regressione dei lobuli a cui si accompagna spesso infiltrazione linfo-plasmacellulare (KORPASSY, LOEB), sono stati osservati quadri con intensa proliferazione epiteliale dei dotti (a tipo epiteliale semplice o fibroepiteliale o a mosaico), quadri con permanenza di lobuli quasi normali in donne di età avanzata (GATTA, SEMB), quadri infine con aspetti proliferativi dei tubuli i quali possono diventare cordoncini solidi (GATTA, KORPASSY). (Pare però che la conservazione dei lobuli non sia mai stata osservata in donne di età superiore ai 70 anni).

Talvolta si osserva un aumento in altezza delle cellule del tubulo, fino a diventare cilindriche (KORPASSY).

Ma, secondo i vari AA., l'*alterazione più frequente* ad osservarsi nelle mammelle senili *è data dalle cisti*, formantesi in seguito ad uno strozzamento di un dotto o di un tubulo da parte del connettivo sclerotico o per proliferazione attiva delle cellule di rivestimento di un lume ghiandolare normalmente esistente.

Un altro importante carattere su cui hanno particolarmente insistito SEMB, BERKA e DAWSON, è il reperto di cellule epiteliali eosinofile (epitelio pallido od eosinofilo come per primo ebbe a chiamarlo SAAR), interpretate:

a) ora come proliferazione di ghiandole sudoripare nel contesto mammario (data la grande somiglianza dei due epiteli);

b) ora come modificazione metaplastica delle cellule normali in cellule eosinofile (ciò in base all'osservazione di elementi eosinofili accanto ad elementi basofili e a forme di transizione);

c) ora come un ritorno filogenetico allo stadio atavico della ghiandola. La mammella è una ghiandola sudoripara che si è differenziata svolgendo una particolare funzione: quando tali funzioni non siano più richieste (come nella senilità e in genere dopo la menopausa) la ghiandola può perdere i caratteri acquisiti nello sviluppo, per riassumere quelli dello stadio atavico.

Riassunti così in breve i dati più interessanti della bibliografia, riportiamo i risultati delle nostre osservazioni, in base alle studio di un notevole numero (162 casi) di mammelle clinicamente normali di donne dall'età variante tra i 56 e gli 84 anni.

Riassumiamo brevemente i reperti osservati:

1° I fenomeni proliferativi lobulari sono molto limitati: in 9 casi solamente abbiamo osservato una proliferazione lobulare semplice e in 8 casi una proliferazione ghiandolare diffusa; discretamente frequente è apparsa la proliferazione dei campi ghiandolari (15 casi) dovuta più ad

una proliferazione fibroistiocitaria che non epiteliale. Un'attività proliferativa spiccata abbiamo osservato invece a carico dei dotti (45 casi) o con formazione di fibroadenomi (30 casi) o con formazione di fibroepiteliomi intraduttali (12 casi). Cisti sono state osservate in circa metà dei casi (79), parte con rivestimento basofilo (50 casi) parte con rivestimento eosinofilo (14 casi); in 15 casi erano presenti entrambi i tipi di epitelio basofilo ed eosinofilo.

MAMMELLE DI DONNE DI ETÀ OLTRE I 56 ANNI.
(162 casi).

Le mammelle hanno presentato un *reperto normale* [10] nel . . . . . 5 %
Le mammelle hanno presentato *atteggiamenti vari* nel . . . . . 95 %

Questi atteggiamenti erano costituiti da:

Proliferazioni epiteliali . . .	Iperplasia lobulare	5,5 %	18.5%
	Iperplasia ghiandolare diffusa .	5 %	
	Proliferazione epiteliale dei dotti	8 %	
Proliferazioni fibroepiteliali .	Fibroepiteliomi	10 %	26,3%
	Lob. pseudogravidici	2 %	
	Fibroadenomi	5 %	
	Proliferazione dei campi ghiand.	9,3 %	
Proliferazioni connettivali .	Conn. adulto	9 %	28 %
	Fibroadenoma dei dotti	19 %	
Fenomeni involutivi. . . .	Involuzione dell'epitelio ghiand.	4,5 %	22,1%
	Dispersione dei lobuli	16,6 %	

Le proliferazioni intracistiche sono state osservate in 13 casi: 10 volte in cisti basofile (in cui si notarono fibroepiteliomi), 3 volte in cisti eosinofile (in cui si notarono proliferazioni epiteliali semplici). Fibroadenomi intracanalicolari furono trovati in 8 casi (5 del tipo con connettivo reticolare giovane, 3 con connettivo completamente ialinizzato).

In due casi si poteva sospettare una iniziale trasformazione maligna dell'epitelio delle proliferazioni intraduttali.

Per quanto riguarda il comportamento delle fibre elastiche e dei vasi, i nostri reperti concordano con quelli descritti precedentemente dagli AA. più sopra citati.

I rilievi conclusivi sulle mammelle senili, oltre ai dati riferiti nelle annesse tabelle sono:

---

[10] Secondo il quadro descritto dai trattati classici.

1° L'entità lobulare si va perdendo a causa di un fenomeno definito « dispersione dei lobuli » (vedi fig. 58).

2° Persa l'entità lobulare, le modificazioni si svolgono prevalentemente a carico dei dotti con proliferazioni epiteliali intraduttali e fibroeteliomatose (vedi fig. 49).

3° Anche il connettivo mantellare come il lobulo perde la sua individualità (viene così ad essere confermato che i due elementi del lobulo, epiteliale–connettivale, sono intimamente collegati sia nei processi proliferativi che in quelli involutivi).

4° Una particolare modificazione si svolge qui a carico del connettivo adulto che porta alla costituzione di quelle proliferazioni connettivali intraduttali, da noi chiamate « fibroadenoma dei dotti » (figg. 41 e 42).

5° Mentre nella mammella giovanile è la componente ghiandolare, tubulo–lobulo, che reagisce ad diversi stimoli, nella mammella senile questa possibilità reattiva è propria dei dotti.

Concludendo; benchè non sia possibile individuare un quadro istologico per le mammelle senili, così come si è potuto fare per le mammelle della menopausa, possiamo dire però che la presenza di alcuni caratteri (quali ad esempio, la frequenza delle proliferazioni fibroepiteliali, i fibroadenomi dei dotti, la dispersione dei dotti) e la mancanza di altri (proliferazioni del connettivo mantellare), sono caratteristiche per le mammelle senili.

Considerazioni conclusive sulle mammelle clinicamente « normali ».

Abbiamo esposto in tabelle i vari quadri osservati nelle mammelle clinicamente normali.

In questi quadri abbiamo tenuto per tutte le età un unico criterio di raggruppamento per rendere più facili i confronti.

Nelle prime tre tabelle si vuol dimostrare in quanti casi di ghiandole clinicamente normali, abbiamo trovato caratteri istologici che ci permettono di definire normale tale mammella (cioè non caratteri rispondenti a quelli descritti nei trattati). Le mammelle, nelle quali sono stati osservati aspetti non normali, vengono poi suddivise in varie classi a seconda che predomini o una proliferazione epiteliale o fibroepiteliale o connettivale o vi si osservino fenomeni involutivi.

Quindi, in queste prime tabelle, appare in tutta la sua evidenza in quale piccolissima percentuale noi troviamo la mammella istologicamente normale.

In altra tabella si vuole mettere in evidenza in quante mammelle, nelle varie età, è stata rilevata la presenza delle cisti, ed a quali altre alterazioni ed in quale percentuale queste cisti si associavano.

FREQUENZA DELLE CISTI NELLE MAMMELLE CLINICAMENTE NORMALI E FREQUENZA DELLA LORO ASSOCIAZIONE CON PARTICOLARI QUADRI ISTOLOGICI.

In donne di giovane e media età le cisti sono state osservate nel . . . 26.2 %

Associate a proliferazioni epiteliali . . . . . 20.8 %
» » » fibroepiteliali . . . . . 5.4 %

In donne nel periodo della menopausa le cisti sono state osservate nel 43 %

Associate a proliferazioni epiteliali . . . . . 5 %
» » » fibroepiteliali . . . . . 5 %
» » » connettivali . . . . . 12 %
» » fenomeni involutivi . . . . . 21 %

In donne oltre i 56 anni le cisti sono state osservate nel . . . . . 48,2 %

Associate a proliferazioni epiteliali . . . . . 14 %
» » » fibroepiteliali . . . . . 5 %
» » » connettivali . . . . . 5 %
» » fenomeni involutivi . . . . . 24.2 %

Riferiamo qui brevemente le osservazioni conclusive che l'esame delle nostre tabelle ci permette di trarre:

1° La mammelle appaiono istologicamente normali solamente nell'8 % dei casi in donne di media età, nel 5 % dei casi in donne in menopausa e in senilità.

2° In tutti gli altri casi, rispettivamente nel 92 e 95 % le mammelle clinicamente normali presentano, all'esame istologico, modificazioni a carattere vario.

3° Queste modificazioni in donne giovani sono rappresentate soprattutto da proliferazioni epiteliali (50 % dei casi), così dicasi per le donne nel periodo della menopausa (44 %), mentre nell'età senile, queste si osservano solamente nel 18 % dei casi.

4° Nell'età senile predomina invece la proliferazione connettivale ed epitelio-connettivale.

5° I fenomeni involutivi, come era da aspettarsi, vanno facendosi più frequenti col procedere degli anni; non però nella misura comunemente ritenuta.

6° La presenza di cisti è più frequentemente osservata nella mammella senile (48,5 %) e della menopausa (43 %) ma anche nella giovane e media età il reperto di cisti è abbastanza frequente (26 %).

7° Le cisti si associano più frequentemente nella giovane e media età a proliferazioni ghiandolari (20 %), mentre nelle donne nel periodo della menopausa esse si associano più frequentemente a fenomeni involutivi della mammella (24 %), così pure nella senilità.

8° La iperplasia ghiandolare compare colla massima frequenza nella giovane e media età (27 %) mentre nella menopausa solo nel 14 % e nella senilità nel 5 % dei casi.

9° La proliferazione epiteliale dei dotti manca nelle giovani, compare nella menopausa (5 %), aumenta nella senilità (8 %).

10° La stessa cosa può dirsi per i fibroepiteliomi che compaiono nella menopausa (4 %), ed aumentano nella senilità (10 %);

11° I fibroadenomi sono più frequenti nelle donne giovani (10 %) mentre nelle donne in menopausa e senilità sono presenti solo nel 5 % dei casi.

12° I lobuli pseudogravidici sono più numerosi nelle giovani donne (13) (4 % nella menopausa, 2 % nella senilità), mentre

13° La proliferazione dei campi ghiandolari è più frequente nella menopausa e senilità (9 %–8 %) che nella giovane e media età (5 %).

14° Il connettivo adulto pare più particolarmente abbondante nella senilità (9) nei confronti con la menopausa (3 %) e con la giovane età (2,5 %), mentre:

15° La proliferazione del connettivo mantellare è più frequente nella menopausa (5 %), manca invece nella senilità dove, pur essendo il connettivo mantellare talvolta presente, mai assume carattere proliferativo.

16° Il « fibroadenoma dei dotti » è un reperto tipico della senilità (19 %) anche se talvolta compare (6 %) nella menopausa.

17° Il fenomeno involutivo « dispersione del lobulo » è caratteristico della senilità (16 %) e della menopausa (14 %); non sempre vi si associa la involuzione dell'epitelio (rispettivamente 4,5 % e 2,5 %).

Da queste conclusioni possiamo trarre questi dati di maggior rilievo:

1° I fenomeni proliferativi nella giovane e media età sono a carico della componente epitelio–ghiandolare; nella senilità sono a carico della componente connettivale; nella menopausa i fenomeni proliferativi delle due componenti sono egualmente frequenti.

2° Le cisti nella giovane e media età si associano maggiormente ad attività iperplastica epitelio–ghiandolare; nella menopausa e nella senilità sono prevalentemente associate a fenomeni involutivi. Nella menopausa, inoltre, più frequentemente che nella media età, le cisti si accompagnano a proliferazioni del connettivo stromale.

PARTE IV

STUDIO DELLE MAMMELLE CLINICAMENTE PATOLOGICHE.

Considerazioni generali sulle mammelle clinicamente patologiche.

Dall'esame delle tabelle che riassumono le nostre osservazioni sopra 1250 mammelle clinicamente patologiche, risaltano evidenti alcuni dati significativi.

Premettiamo che nel compilare le tabelle, abbiamo seguito un criterio analogo a quello usato nella compilazione delle tabelle per le mammelle clinicamente normali. Suddiviso, secondo le varie età, il materiale, abbiamo messo in primo piano quelle mammelle che, ad onta di un rilievo clinico patologico non presentavano, all'esame istologico, caratteri tali da poter essere differenziate dalle mammelle della nostra casistica normale. Successivamente abbiamo distinto le mammelle veramente patologiche, aventi cioè caratteri non riscontrabili in mammelle clinicamente normali, in tre gruppi principali, fibroadenomi, cancri e cisti, mettendo in rilievo quei casi nei quali il processo patologico non era accompagnato da alcuna altra modificazione.

Rileviamo brevemente i dati più significativi, espressi dalle tabelle.

1° Su 1251 mammelle clinicamente patologiche, 142 non hanno dimostrato all'esame istologico, caratteri diversi da quelli che noi solitamente abbiamo riscontrato nella massima parte di mammelle normali. Più elevato, relativamente e assolutamente, appare tale numero nelle mammelle di donne di giovane e media età, nelle quali il 17 % non mostra caratteri patologici, abbastanza elevato nella menopausa (12,5 %) mentre è modico nella senilità (6 %). È molto suggestivo pensare che alla grande attività della mammella giovanile e della menopausa sia legata la possibilità della comparsa di modificazoni clinicamente notevoli simulanti alterazioni patologiche.

2° Colpisce particolarmente il fatto che la proliferazione epiteliale rappresenti il carattere più frequente in queste mammelle, soprattutto nella menopausa e nella giovane e media età, con proliferazioni epiteliale di tipo vario (lobulare (27 %), diffusa, (23 %) (mantellare (5 %) e non (3 %).

MAMMELLE PATOLOGICHE DI DONNE IN GIOVANE E MEDIA ETÀ.

In 66 casi le mammelle hanno presentato un quadro *istologico particolare* (non ben definito). . . . . 17,6 %

Tale quadro era caratterizzato da:

56	casi	fenomeni	proliferativi	epiteliali	85 %
1	»	»	»	fibroepiteliali	1,5 %
5	»	»	»	connettivali	7,5 %
4	»	»	involutivi		6,6 %

In 154 casi la mammella presentava fibroadenomi . . . . . 39,2 %

in 91	casi	il fibroadenoma rappresenta un reperto isolato				59,15 %
» 34	»	era associato a fenomeni proliferativi epiteliali				22,07 %
» 6	»	»	»	»	fibroepiteliali	3,88 %
» 7	»	»	»	»	connettivali	4,54 %
» 3	»	»	»	involutivi		1,94 %
» 13	»	»	cisti			8,42 %

In 94 casi la mammella presentava cancri . . . . . 24,6 %

in 68	casi	la restante ghiandola non presentava particolari aspetti				72,36 %
» 13	»	era associato a fenomeni proliferativi epiteliali				13,84 %
» 2	»	»	»	»	fibroepiteliali	2,12 %
» 1	»	»	»	»	connettivali	1,06 %
» 3	»	»	»	involutivi		3,19 %
» 7	»	»	cisti			7,43 %

In 76 casi la mammella presentava aspetti cistici. 19,2%

in 28	casi	le cisti rappresentavano l'unico reperto saliente				36,84 %
» 37	»	erano associate a fenomeni proliferativi epiteliali				48,68 %
» 8	»	»	»	»	fibroepiteliali	10,54 %
» 3	»	»	»	»	connettivali	3,94 %

MAMMELLE PATOLOGICHE DI DONNE NEL PERIODO DELLA MENOPAUSA.

In 59 casi le mammelle hanno presentato un quadro *istologico particolare* (non ben definito). . . . . 12,48 %

Tale quadro era caratterizzato:

in 43 casi da fenomeni proliferativi epiteliali . . . . . 72,23 %
» 3 » » » fibroepiteliali . . . . . 5,30 %
» 7 » » » connettivali . . . . . 11,00 %
» 6 » » involutivi. . . . . 10,49 %

In 74 casi la mammella presentava *fibroadenomi* . . . . . 15,64 %
in 28 casi il fibroadenoma rappresentava un reperto isolato . . . 37,60 %
» 11 » era associato a fenomeni proliferativi epiteliali . . . . 14,90 %
» 6 » » » » fibroepiteliali . . 8,20 %
» 4 » » » » connettivi . . . 5,50 %
» 5 » » » involutivi . . . . . 6,85 %
» 20 » » cisti . . . . . 26,95 %

In 245 casi la mammella presentava cancri . . . . . 51,79 %
in 137 casi la restante ghiandola non presentava particolari aspetti 76,35 %
» 21 » era associato a fenomeni proliferativi epiteliali . . . 8,57 %
» 2 » » » » fibroepiteliali . 0,81 %
» 2 » » » » connettivali . . 0,81 %
» 3 » » » » involutivi . . . 1,22 %
» 30 » » cisti . . . . . 12,24 %

In 95 casi la mammella presentava aspetti cistici . . . . . 20,09 %
in 25 casi le cisti rappresentavano l'unico reperto saliente . . . 26,13 %
» 55 » erano associate a fenomeni proliferativi epiteliali . . 57,39 %
» 12 » » » » fibroepiteliali 12,34 %
» 3 » » » » connettivali . 4,14 %

MAMMELLE PATOLOGICHE DI DONNE DI ETÀ OLTRE I 56 ANNI.

In 17 casi la mammella presentava un quadro *istologico particolare* (non ben definito) . . . . . 6,2 %

Tale quadro era caratterizzato:

in 9 casi da fenomeni proliferativi epiteliali . . . . . 53 %
» 1 » » » fibroepiteliali . . . . . 5,9 %
» 4 » » » connettivali . . . . . 23,5 %
» 3 » » involutivi . . . . . 17,6 %

In 10 casi la mammella presentava *fibroadenomi* . . . . . 3,2 %

in 5 casi il fibroadenoma rappresentava un reperto isolato . . . 50 %
» 3 » era associato a fenomeni proliferativi epiteliali . . . . . 30 %
» 2 » » » » connettivali . . . 20 %

In 233 casi la mammella presentava cancri . . . . . 84 %

in 210 casi la restante ghiandola non presentava particolari aspetti 90,2 %
» 9 » era associato a fenomeni proliferativi epiteliali . . . 3,8 %
» 1 » » » » fibroepiteliali . . 0,50 %
» 3 » » » » connettivali . . 1,3 %
» 4 » » » involutivi . . . . . 1,7 %
» 6 » » cisti . . . . . 2,5 %

In 14 casi la mammella presentava aspetti cistici . . . . . 6,6 %

in 6 casi le cisti rappresentavano l'unico reperto saliente . . . . 42,76 %
» 1 » erano associati a fenomeni proliferativi epiteliali . . . 7,14 %
» 4 » » » » fibroepiteliali . 28,60 %
» 3 » » » » connettivali . . 21,50 %

3° Nelle mammelle istologicamente patologiche della giovane e media età prevale il numero dei fibroadenomi (39,2 %).

4° Nelle mammelle di donne in menopausa prevale il numero dei cancri (51,9 %). Ma la frequenza percentuale dei cancri è notevolmente più elevata (84 %) nelle mammelle senili ([11]).

5° I fibroadenomi, come abbiamo visto, numerosissimi nella giovane e media età (39 %) rappresentano il 15 % delle alterazioni nella menopausa e il 3,2 % nella senilità.

a) nella giovane e media età, nella massima parte dei casi i fibroadenomi sono stati osservati in ghiandole senza altre particolari caratteristiche (59 %) (nel 22 % invece, associati a proliferazioni epiteliali).

b) nella menopausa invece il fibroadenoma si trovava per lo più in ghiandole che presentavano caratteri particolari (cisti 27 %, proliferazioni epiteliali 15 %) mentre in ⅓ dei casi nella mammella non si trovavano altri modificazioni.

c) nella senilità, in metà dei casi la rimanente ghiandola non presentava caratteri particolari: negli altri casi vi era associazione con fenomeni proliferativi epiteliali (30 %) e connettivali (20 %).

([11]) I nostri dati confermano quelli che il GALLENGA, BORGHETTI e DE GASPERIS, e altri hanno ricavato da laboriosi studi statistici.

6° Il carcinoma, in tutte le varie età della donna, è stato osservato, nella massima parte dei casi, in ghiandole mammarie, che non presentavano aspetti particolari. Questo è avvenuto nel 72 % delle mammelle di donne di giovane e media età; nel 76 % nelle mammelle di donna nel periodo della menopausa e nel 90 % nelle mammelle senili.

7° Le cisti sono state rilevate più frequentemente nelle mammelle di donne di giovane e media età, e del periodo delle menopausa (rispettivamente 19 % e 20 %) ed erano associate nella massima parte dei casi (rispettivamente nel 48 % e 57 % a proliferazione epiteliale.

Nella senilità le cisti sono state osservate raramente (6,6 %) e per lo più come reperto isolato (42 %).

Abbiamo tralasciato di trattare nelle nostre « considerazioni » un gruppo (114 casi) eterogeneo di alterazioni mammarie perchè non rivestono particolare interesse per il nostro studio. Ne riportiamo qui l'elenco:

45 Casi di granulomi lipofagici (di questi tratteremo in apposito capitolo).
23 » con processi infiammatori aspecifici.
13 » di fibroadenomi in mammelle maschili (verranno trattati nel capitolo dei fibroadenomi).
9 » di granuloni specifici (tubercolari).
8 » di lipomi.
6 » di fibroma puro.
4 » di adenoma puro (rappresentano aspetti nodulari di proliferazioni diffuse ghiandolari e vengono perciò trattati indistintamente con queste ultime).
3 » di sarcoma.
2 » di fibro-sarcoma.
1 » di fibro-angioma.
1 » di reticolo-sarcoma.

Considerazioni sui fibroadenomi.

Nelle considerazioni generali fatte intorno alle caratteristiche delle mammelle patologiche abbiamo riferito della maggiore frequenza dei fibroadenomi nella giovane e media età (il 39 % del totale delle mammelle patologiche) e come nella massima parte dei casi il fibroadenoma rappresenti un reperto isolato (il 59 %).

Vogliamo qui aggiungere, a maggior completezza dell'argomento, alcune interessanti particolarità:

1° La possibilità del prevalere di uno dei costituenti (parte connettivale, parte epiteliale).

2° I caratteri della parte connettivale possono essere:

a) del tipo reticolare giovane – reperto più frequente (vedi tabelle) nelle forme intracanalicolare della giovane e media età (83 %).

b) del tipo connettivale adulto;

c) del tipo connettivale degenerato ialino (10 %) frequente nelle forme intracanalicolari (nella menopausa).

3° L'intracanalicolare è il tipo più frequente nella giovane e media età (il 71,5 %) e nella menopausa (il 59,6 %).

4° Il pericanalicolare è il tipo più frequente nella giovanissima età.

5° L'insorgenza del fibroadenoma, come risulta dalla nostra diretta osservazione, non sembra legata alla comparsa di particolari alterazioni della mammella, il fibroadenoma costituisce per lo più un reperto isolato.

L'accompagnarsi a una iperplasia ghiandolare può non avere significato, in quanto abbiamo constatato (vedi tabelle) che tale reperto non è meno frequente nelle mammelle normali.

6° Nei fibroadenomi pericanalicolari, più difficilmente il connettivo reticolare va incontro a fenomeni di « invecchiamento ». La disposizione pericanalicolare forse permette la persistenza dei rapporti anatomico–metabolici, vascolari–nutritizi che invece vengono alterati quando si ha una compenetrazione irregolare e complessa tra i gettoni connettivali intracanalicolari e l'epitelio dei tubuli.

Frequenza dei fibroadenomi.

Nelle mammelle patologiche di *donne di giovane e media età* abbiamo riscontrato *154 casi di fibroadenomi*:

in 108 casi il fibroadenoma era del tipo intracanalicolare . . . . . 71 %

il 90 casi il connettivo aveva aspetto reticolare giovane . . . . 83 %

in 47 casi il fibroad. rappresentava un reperto isolato . (51 %)
» 29 » era associato a fenomeni proliferativi epitel.. (32,4 %)
» 3 » » » » fibroepit. (3,4 %)
» 3 » » » involutivi . . . . (3,4 %)
» 6 » » cisti. . . . . (6,8 %)

in 18 casi il connettivo aveva aspetto normale . . . . . 17 %

in 10 casi il fibroad. rappresentava un reperto isolato (61 %)
» 3 » era associato a fenomeni proliferativi epitel. (16 %)
» 3 » » » » fibroepitel. (16 %)
» 1 » » » » connettiv. (3,5 %)
» 1 » » cisti. . . . . (3,5 %)

in 46 casi il fibroadenoma era del tipo pericanalicolare . . . . . 29 %

in 35 casi il fibroad. rappresentava un reperto isolato (75 %)
» 3 » era associato a fenomeni proliferativi epitel. (7 %)
» 3 » » » » connettiv. (7 %)
» 5 » » cisti. . . . . (11 %)

Nelle mammelle patologiche di *donne nel periodo della menopausa* abbiamo riscontrato *74 casi di fibroadenoma*:

in 44 casi il fibroadenoma era del tipo intracanalicolare . . . . . 59,6 %

in 26 casi il connettivo aveva aspetto reticolare giovane . . 59 %

in 8 casi il fibroad. rappresenta un reperto isolato . . (30,8 %)
» 6 » era associato a fenomeni proliferativi epitel. (23,3 %)
» 2 » » » » fibroepitel. (7,5 %)
» 6 » » » involutivi. . . . . (7,5 %)
» 8 » » cisti. . . . . (30,9 %)

in 18 casi il connettivo aveva aspetto normale . . . . . 41 %

in 7 casi il fibroad. rappresentava un reperto isolato (38,8 %)
» 3 » era associato a fenomeni proliferativi epitel. (16,6 %)
» 1 » » » » fibroepitel. (5,6 %)
» 1 » » » » connettiv. (5,6 %)
» 1 » » » involutivi . . . . (5,6 %)
» 5 » » cisti. . . . . (27,8 %)

in 30 casi il fibroadenoma era del tipo peri ed intracanalicolare (misto) 40,4 %

in 13 casi il fibroad. rappresentava un reperto isolato (43,5 %)
» 2 » era associato a fenomeni proliferativi epitel. (6,6 %)
» 3 » » » » fibroepitel. (10 %)
» 2 » » » » connettiv. (6 %)
» 3 » » » involutivi . . . . (10 %)
» 7 » » cisti. . . . . (23,3 %)

Nelle mammelle patologiche di *donne di età oltre i 56 anni* abbiamo riscontrato *10 casi di fibroadenoma*:

in 3 casi il fibroadenoma era del tipo intracanalicolare . . . . 30 %

in 2 casi il connettivo era del tipo adulto normale;
» 1 » il fibroadenoma si associava a fenomeni proliferativi epiteliali

in 7 casi il fibroadenoma era del tipo peri ed intracanalicolare 70 %

in 5 casi il fibroad. rappresentava un reperto isolato (71,4 %)
» 1 » era associato a fenomeni proliferativi epitel. (14,3 %)
» 1 » » » involutivi . . . . (14,3 %)

7° Il fibroadenoma pericanalicolare si riscontra di preferenza nelle giovanissime donne (prepuberi o appena puberi ed ha una spiccata somiglianza col fibroadenoma maschile); l'epitelio dei tubuli è solitamente alto e forma un duplice strato.

Nei 12 fibroadenomi osservati nelle mammelle maschili (vedi fig. 32) (uomini dai 26 ai 74 anni) il quadro istologico era sempre il medesimo non solo per gli identici caratteri reticolari del connettivo, ma anche per quelli dell'epitelio quasi sempre bistratificato e costituito da cellule più grosse e più alte delle normali.

Sono questi i dati che ci inducono a fare qualche considerazione intorno ai fattori determinanti l'insorgenza dell'uno (intracanalicolare) piuttosto che dell'altro (pericanalicolare) tipo di fibroadenoma.

Il fatto che il tipo pericanalicolare sia stato osservato nelle mammelle dell'uomo e della donna prepubere o pubere – cioè in mammelle che non hanno raggiunto uno sviluppo completo (mammella maschile) o sono sulla via di raggiungerlo (mammella di donna prepubere o da poco pubere) ci induce a pensare che le possibilità formative del fibroadenoma pericanalicolare siano legate alla morfologia dal terreno ghiandolare da cui prendono origine.

Non è del tutto improbabile che la formazione del fibroadenoma pericanalicolare avvenga là dove non esistono lobuli (mammella maschile o prepubere). Nella mammella a completo sviluppo si ha invece la possibilità dell'insorgenza di entrambi i tipi: il pericanalicolare e l'intracanalicolare.

Nella ghiandola perfettamente formata, i tubuli dei lobuli sono ravvicinati; la proliferazione del connettivo mantellare, a causa del diverso andamento dei tubuli e della loro stretta vicinanza comprime l'epitelio dei tubuli vicini anche se in un primo tempo, il connettivo mantellare, rispetto al tubulo da cui origina, mantiene un andamento concentrico, cosicchè si delineano i quadri del fibroadenoma intracanalicolare naturalmente modificati e resi più evidenti dall'atteggiamento proliferativo della componente epiteliale.

Nella ghiandola maschile e prepubere in cui non ancora esiste l'entità « lobulo », la proliferazione del connettivo mantellare avviene in corrispondenza delle ultime diramazioni dei dotti (primi tubuli) distanziate tra loro; ne consegue una più facile ed omogenea proliferazione del connettivo peritubulare che, per l'abbondante spazio a sua disposizione,

difficilmente può determinare delle modificazioni nei tubuli vicini e il connettivo mantiene esclusivamente una disposizione pericanalicolare.

Vogliamo ora riferire alcune considerazioni sulla formazione dei fibroadenomi in genere.

Nel trattare delle modificazioni cicliche della mammella, si è parlato in base ad argomentazioni di ordine istologico (genesi delle fibrille, che costituiscono il mantelgewebe dall'edema peritubulare che compare nel premestruo) della possibilità di formazione extracellulare del connettivo nella fase mestruale.

Il fibroadenoma, è chiaro, non rappresenta, se non il risultato di una mostruosa notevolissima proliferazione del connettivo mantellare. Ammesso quanto sopra, logicamente esistono due possibilità patogenetiche per il fibroadenoma:

1° la persistenza dello stimolo ormonale neoformativo del periodo premestruale, può condizionare sia l'iperplasia epiteliale che l'edema prereticolare prima e successivamente l'iperplasia mantellare;

2° l'esistenza locale di un abnorme reattività di uno o più lobuli (di natura congenita o acquisita) può comportare una continua produzione di fibrille reticolari le quali, esili vicino al tubulo, diventano sempre più « connettivali » man mano si allontanano dal tubulo stesso.

La seconda possibilità sembra più verosimile perchè, solitamente, il fibroadenoma non è diffuso ma circoscritto a qualche lobulo. Però anche la prima possibilità può esistere se, come molti affermano, non tutta la mammella reagisce a ogni ciclo mestruale, ma entrano in attività soltanto alcuni gruppi di lobuli.

Anche se manca alla nostra argomentazione un dato di sicurezza quale potrebbe essere quello sperimentale, non si può però negare che le nostre deduzioni derivino direttamente e logicamente dalla osservazione attenta e diligente di numerosi preparati.

Dobbiamo aggiungere che l'invecchiamento del connettivo nei fibroadenomi intracanalicolari, può determinare la comparsa di quadri morfologici ingannevoli. Infatti la intricata distribuzione del connettivo di questi fibroadenomi, che potremo chiamare adulti, fa sì che il residuo epiteliale, proliferato e non del tutto normotipo per alterati processi nutritivi, possa far pensare a travate di cellule carcinomatose, e condurre alla diagnosi di scirro. Con questo naturalmente non intendiamo di escludere la possibilità della trasformazione in scirro di un fibroadenoma « vecchio »; è bene comunque tener presente tale possibilità di errore.

Considerazioni sulle cisti della ghiandola mammaria. (Frequenza, natura, valore prognostico, epitelio di rivestimento, ecc.).

Le cisti della ghiandola mammaria, hanno richiamato l'attenzione degli studiosi più di qualsiasi altro quadro istologico della mammella stessa. Basti citare tra questi studiosi i più noti: Bloodgood, Semb, Askanazy, Saar, Hann, Morpurgo, Milone, Theile, Fischer, ecc., e tra noi, ultimi, in ordine cronologico, Gatta e Lazzarini.

È quello delle cisti mammarie, ancor oggi, un tema aperto alla discussione: si discute sulla frequenza delle cisti, sulla loro genesi, sul carattere delle mammelle in cui insorgono, sulla natura del loro epitelio di rivestimento (eosinofilo, basofilo) sul loro valore prognostico in rapporto all'insorgenza di carcinomi, e ancora non si è d'accordo nella scelta del modo migliore di definire il particolare quadro che la loro presenza determina nella mammella.

Come succede di un argomento che venga trattato sotto vari punti di vista così per quello delle cisti della mammella, si è creato una certa confusione di linguaggio e di interpretazione, soprattutto nei riguardi della loro valutazione patologica e prognostica.

Noi abbiamo seguito per il nostro studio un criterio unitario, considerando il problema delle cisti mammarie unitamente agli altri problemi istopatologici della mammella, ed estendendo il loro studio oltre che al campo patologico anche a quello normale.

Cominciamo col riportare i risultati della nostra osservazione sulla *frequenza* delle cisti nelle varie età:

A) Nella giovane e media età la loro frequenza nelle *mammelle clinicamente normali* è del 26 %, nel periodo delle menopausa del 43 %, nella senilità del 46 %. I nostri dati sono vicini a quelli forniti da Goens (33 %), Askanazy (25 %), Gatta (25 %), Korpassy (66 %) i quali si riferiscono a mammelle per lo più senili (Hahn in donne d'età inferiore ai 40 anni trovò nel 23 % la presenza di cisti); i dati di Dawson e di Semb (0 %) ilasciano perplessi.

Nelle mammelle *clinicamente patologiche* la frequenza delle cisti è del 19,2 % [12] (nella giovane e media età), del 20 % (nel periodo della menopausa) del 6 % (nella senilità). Secondo i dati di Semb, Fischer.

---

[12] Nelle mammelle patologiche per stabilire la frequenza delle cisti si tiene conto, a differenza di quanto è stato fatto per le normali, soltanto di quei casi nei quali la presenza di cisti costituiva il reperto più caratteristico. Ciò spiega la diversa percentuale tra la presenza di cisti in mammelle clinicamente normali e in quelle patologiche.

THEILE, MILONE, la frequenza si aggira attorno al 21–26 %. Va notato la minore frequenza di cisti nelle mammelle patologiche senili rispetto a quelle delle altre età; ciò è spiegabile col fatto che, mentre nella donna giovane o di media età, l'attenzione è facilmente richiamata anche per cause di poco conto (e quindi la mammella diventa clinicamente patologica e si procede ad un intervento) non così avviene per le donne di età avanzata (nelle quali soltanto la comparsa del dolore o di una evidente deformazione fa richiamare l'attenzione sulla mammella e induce all'atto operatorio).

Secondo i nostri dati si può concludere già fin d'ora che le cisti rappresentano un reperto quasi normale, della ghiandola mammaria, nel senso che esse sono reperibili quasi nel 50 % delle mammelle, di preferenza nell'età presenile e senile; che il reperto di cisti può considerarsi patologico solo quando assume un'intensità notevole per cui viene richiamata l'attenzione del clinico.

B) Per quanto riguarda la *genesi delle cisti*, ricordiamo le interpretazioni dei vari AA.:

a) genesi infiammatoria (fibrosi cicatriziale attorno ai dotti e loro successiva dilatazione per ristagno del secreto, SAAR, KÖNIG, MORPURGO).

b) per proliferazione connettivo–epiteliale (BERTELS, MORPURGO) o epitelio–connettivale (HANN, MC CARTY) su base distrofico–displasica (ormonale) (ASCHOFF, SEMB, ASKANAZY, LAZZARINI).

c) per malformazione congenita (KROMPECHER).

d) per anomala involuzione della mammella (BLOODGOOD, LOEB, GATTA).

A parte quella della malformazione congenita, teoria non accolta dai più, tre sono dunque le *concezioni genetiche attendibili delle cisti:*

1° genesi infiammatoria;

2° genesi proliferativa–iperplastica (primitiva o su base ormonica);

3° genesi involutiva.

I risultati delle nostre osservazioni che possono portare qualche elemento chiarificatore per l'interpretazione della genesi delle cisti sono:

a) nelle mammelle normali le cisti sono prevalentemente associate a fenomeni proliferativi in senso lato (V. tabelle) solo in quelle senili più frequenti è la loro associazione con fenomeni involutivi sebbene, talvolta, vi si associno anche fenomeni proliferativi;

b) nelle mammelle patologiche nulla di essenzialmente diverso dalle normali;

c) l'età più colpita dalle cisti è quella intorno alla menopausa e la senilità (non è improbabile che la loro comparsa sia da imputare alla instabilità, e alle modificazioni ormonali che avvengono durante e dopo la menopausa come già altri AA. del resto hanno supposto);

d) l'associazione molto frequente delle cisti con fenomeni proliferativi estesi della mammella dà ragione ai propugnatori della teoria iperplastica nella genesi delle cisti. Il reperto di una maggior frequenza nelle mammelle senili dell'associazione di cisti con fenomeni involutivi, non costituisce un argomento contrario; nella senilità, probabilmente, noi non vediamo più insieme alle cisti i fenomeni proliferativi perchè questi sono regrediti.

C) Come possa avvenire la *formazione delle cisti* non è facile dire: è probabile che la proliferazione epiteliale ne rappresenti la causa prima, favorita dalle speciali condizioni del connettivo circostante indotte forse dallo stesso stimolo che provoca la proliferazione epiteliale. Deve essere rilevato che il reperto di cisti è frequente anche nelle ghiandole della mucosa uterina, soprattutto associato all'iperplasia ghiandolare, colla massima frequenza nel periodo della menopausa e senile. Siamo certi di fronte ad uno squilibrio proliferativo dove le sollecitazioni iperplastiche non sono più controllate, forse per la diminuita attività di particolari ormoni (ovarico-tiroideo) ([13]).

([13]) Tra le ricerche sperimentali intese a chiarire i rapporti tra modificazioni mammarie e ormoni ovarici ricordiamo le più importanti (gli AA. sono d'accordo, per quello che riguarda la gravidanza, nel ritenere che a determinare la fase proliferativa sia l'ormone luteinico mentre la follicolina determinerebbe un avviamento alla secrezione).

1° *Esperienze con somministrazione di follicolina.* – In coniglie castrate si ottiene proliferazione intracanalicolare dei dotti (Cotte, Wiesen, Pallot), mentre Goormagthigh e Amerlink con piccole dosi ottennero la dilatazione dei dotti.

Herold-Heffkeman in ratte castrate ottennero fibrosi cistica reversibile con successivo trattamento di ormone luteinico.

Guercio associando somministrazioni di follicolina a stimoli termici locali (ustioni) ottenne l'insorgenza di un quadro fibrocistico che regredì proseguendo nella somministrazione di follicolina.

2° *Esperienze con somministrazione di ormone luteinico.* – Con ormone luteinico, nelle cavie, il Cramarossa ottenne iperplasia ghiandolare (adenomatosi) e connettivale, cui seguì un quadro di fibrosi cistica per sclerosi connettivale e dilatazione dei tubuli.

Silvestroni colla associazione di follicolina e ormone ipofisario ottenne proliferazioni vivaci dell'epitelio ghiandolare: tali fatti però regredirono col continuare della somministrazione di sola follicolina. Confrontando su uno stesso gruppo di cavie l'azione della follicolina, dell'ormone luteinico e dell'ormone maschile (testosterone) nella mammella notò come l'attività dell'epitelio fosse più spiccata e duratura colla somministrazione dell'ormone maschile mentre con la follicolina ottenne una fase quasi secretiva.

Dahl-Ilversen, cimentando le cavie con dosi massime dei due ormoni ovarici, ottenne iperplasia ghiandolare mammaria più spiccata con follicolina

Un aspetto che ha potuto indurre in errore taluni, è quello riprodotto nelle figg. 11 *a* – 11 *b* aspetti interpretati come fasi iniziali della formazione delle cisti. Senza escludere che in qualche caso ciò possa verificarsi il più delle volte, come abbiamo visto attraverso l'esame seriato, questi aspetti si riferiscono a sezioni fortunate nelle quali su uno stesso piano sono stati presi il dotto principale e il primo tratto dei dotti secondari.

D) Altro punto, tutt'ora oggetto di discussione, è quello che riguarda la *natura dell'epitelio eosinofilo* (blassen Epithel) che spesso, solo o associato a quello basofilo, riveste le cisti e che, ora cilindrico, ora cubico, ora piatto, si presenta con frequenza di poco inferiore a quella del basofilo.

Questo epitelio, come abbiamo già detto, fu interpretato diversamente dagli AA. e cioè come:

a) una disembrioplasia (BORST, KROMPECHER, HENSEMBERGS) (ammessa la stessa natura dell'epitelio delle ghiandole sudoripari ascellari);

b) un ritorno ad un carattere atavico (SAAR, LOESHKE, V. EGGELIN) (tenuto presente la stessa genesi delle ghiandole sudoripare e mammarie);

c) una metaplasia (DAWSON, SEMB, ASKANAZY, LAZZARINI, GATTA);

d) un particolare atteggiamento proliferativo dell'epitelio ghiandolare (HAHN);

e) una modificazione tintoriale per alterata nutrizione (DI GIOIA); e infine una modificazione degenerativa dell'epitelio (THEILE).

---

che con l'ormone luteinico, mentre colla somministrazione di quest'ultima si avevano formazioni cistiche più frequenti. Notò inoltre come la risposta della mammella ai vari stimoli variasse anche colla modalità di somministrazione, cosicchè, con dosi piccole e somministrate per lungo tempo o dosi medie per un tempo più breve, ottenne dilatazione uniforme (più spiccata col trattamento luteinico), aumento delle cellule fisse connettivali, e infiltrazione linfocitaria pericanalicolare.

Da menzionare sono pure le esperienze di HOFFMANN che, in due donne sottoposte ad intervento per plastica mammaria, faceva un prelievo bioptico in una prima seduta, somministrava Progynon B e dopo un mese circa, alla seconda seduta operatoria, prelevava una seconda biopsia per controllo. In un caso (donna in menopausa da 2 anni) ottenne dilatazione dei dotti, proliferazione epiteliali e spiccato aumento della vascolarizzazione nel connettivo; nel secondo (donna trentasettenne), verificandosi entrambe le osservazioni nell'intermestruo, notò, al secondo prelievo bioptico, aumento dei dotti, dilatazione degli stessi e accenno alla formazione di gemmazione alveolaro-simili.

I risultati, seppure discordanti, dimostrano la frequenza della associazione dell'iperplasia ghiandolare colle cisti. ALFIERI ritiene che gli ormoni estrogeni oltre a determinare una iperplasia ghiandolare normale possono sviluppare l'« ens malignitatis » nelle cellule proliferate.

I risultati delle nostre osservazioni sono:

1° L'epitelio cosinofilo è spesso associato all'epitelio basofilo nel rivestire la stessa cisti; tra l'uno e l'altro tipo epiteliale esistono forme di passaggio.

2° Talvolta in un lobulo in evoluzione cistica abbiamo osservato tubuli con epitelio normale e tubuli con cellule eosinofile e ancora forme di passaggio dall'uno all'altro. (V. figg. 55–56–57).

3° Tra l'uno e l'altro epitelio esistono questi caratteri differenziali:

a) non è mai dato di osservare una proliferazione intracistica fibroepiteliomatosa tipica in cui l'epitelio sia essenzialmente eosinofilo: le proliferazioni fibroepiteliomatose hanno sempre una componente epiteliale basofila. (V. figg. 43 e 44);

b) l'epitelio cosinofilo nelle sue proliferazioni intracistiche tende solo a costituire dei piccoli papillomi esclusivamente, o quasi, formati da cellule con scarso connettivo (V. fig. 50);

c) la membrana basale, quando l'epitelio è eosinofilo, è ispessita e spiccatamente argentofila; se l'epitelio è basofilo, la membrana è molto meno evidente. (V. figg. 55–56);

d) il comportamento delle fibre elastiche non permette rilievi particolari.

Le nostre osservazioni pur portando qualche dato nuovo non permettono ancora di trarre *conclusioni patogenetiche* definitive sull'epitelio eosinofilo.

Propendiamo per un fenomeno metaplasico causato dagli stessi squilibri endocrini che provocano l'insorgenza delle cisti in genere negli stati iperplastici della ghiandola mammaria. Anche nell'utero spesso le cisti ghiandolari presentano fenomeni metaplastici. Logico è l'ammettere che stimoli ormonali agiscano attraverso modificazioni metabolico–nutritizie, secondarie, a loro volta, ai mutati caratteri istologici della membrana basale.

Contrariamente al Di Gioia che ritiene essere la comparsa dell'epitelio eosinofilo dovuta al diminuito apporto nutritizio (egli interpreta l'ispessimento della membrana basale come un fattore inibente la nutrizione) noi siamo inclini ad ammettere che, tenuto conto della spiccata argentofilia della membrana basale e del suo ipessimento dovuto alla ricchezza di fibrille argentofile, esponenti di una fase iperattiva–proliferativa di quel dato distretto, l'epitelio eosinofilo sia un epitelio in fase proliferativa, (ne sono testimoni del resto i frequenti papillomi cosinofili endocistici). Può essere così intesa la comparsa di una metaplasia a carattere atavico ammissibile soprattutto là dove agiscono attivamente stimoli proliferativi.

Ultima nota di controversia riguarda la *frequenza dell'insorgenza del cancro dall'epitelio delle cisti*. Gli AA. fanno distinzione tra piccole e

grosse cisti ed i risultati delle loro constatazioni contrastano vivacemente.

L'ADAMS, il BLOODGOOD, il HILGORE ritengono che non avviene mai per le piccole cisti la trasformazione carcinomatosa: il SEMB l'ha riscontrata nel 4 % dei casi.

Per le grosse cisti, il SEMB parla del 24 %; il GLANNAN del 3 %; il MORPURGO dell'1,5 % di trasformazione carcinomatosa.

Quando nelle cisti si hanno proliferazioni fibroepiteliali il SEMB ritiene che la trasformazione maligna avvenga nel 52 %, il BLOODGOOD nel 50 %, il MILONE nel 36 %, il GLANNAM nel 5 %.

In base alle nostre osservazioni, possiamo veramente parlare di degenerazione maligna dell'epitelio delle cisti solo in 2 casi su 175 e in tali casi si trattava di epitelio eosinofilo. Per le cisti basofile una vera e sicura trasformazione maligna dell'epitelio non l'abbiamo mai osservata.

Più spesso il carcinoma era associato a queste cisti e nessun dato di sicurezza era rilevabile per decidere del passaggio da queste a quello.

La stessa considerazione vale per le cisti con proliferazione fibroepiteliomatosa. È lecito ammettere che il più delle volte, la diagnosi di degenerazione maligna in casi di fibroepiteliomi è ingiustificata. Per parlare di carcinoma non basta osservare qualche leggera atipia, spiegabile per la particolare citoarchitettonica e per la facile comparsa di disturbi nutritizi in questo tipo di proliferazione; nè, nel giudicare dei caratteri infiltrativi di queste proliferazioni, va dimenticato la compenetrazione tutta speciale esistente tra epitelio e connettivo e il facile scambio tra i due componenti a causa della riduzione volumetrica spesso frequente delle cellule epiteliali che possono assumere anche caratteri linfocitosimili.

R) Citiamo alcune tra le numerose *denominazioni* date alla mammella cistica:

Idatide cellulosa (COOPER).
Malattia cistica (RECLUS).
Mastite cronica (KÖNIG, SAAR).
Mastite cronica o interstiziale (VIRCHOV).
Ipertrofia senile parenchimatosa (BLOODGOOS).
Ipertrofia fibroadenomatosa (SEMB, ASKANASY).
Mastopatia in senso lato (KONJETZNY).
Iperplasia cistica (MAC CARTY).
Mastosi (nel senso di processo distrofico legato a disfunzione ovarica: (LAZZARINI, DI GIOIA, CAMINITI).

Definizioni tutte rispecchianti le diverse interpretazioni. A base di tutte sta il processo iniziale iperplastico anche se, quando la mammella viene alla nostra osservazione (esempio nelle vecchie) è ormai cessata la fase formativa delle cisti; certo non si può escludere la possibilità della loro formazione da un nodo flogistico che strozzando a valle i dotti di

un dato distretto determini ristagno e dilatazione secondaria dei dati stessi.

Il processo diventa patologico e clinicamente rilevabile, quando si estende a più parti della mammella e le cisti assumono dimensioni rilevanti. È intuitivo che qualora il connettivo tra le cisti divenga più «denso» si viene a costituire il quadro della fibrosi-cistica.

Oltre che di piccole e grosse cisti si potrà parlare anche di cisti di genesi tubulare (spesso si vede tutto un lobulo in trasformazione cistica) e di cisti dei dotti. Benchè si possa opportunamente parlare di mastopatia cistica in senso lato, o di mastosi cistica in casi in cui il reperto di cisti è notevolmente predominante nel quadro istologico, è, secondo noi, più opportuno nei casi comuni appena è possibile attenersi alla denominazione da noi adottata: di ***iperplasia ghiandolare, lobulare o diffusa in evoluzione micro o macrocistica con epitelio eosinofilo o basofilo.***

Sopra particolari aspetti della ghiandola mammaria in sede di asportazione bioptica (*Granuloma lipofagico*).

Meritano un cenno particolare alcune modificazioni che compaiono:

a) nella ghiandola mammaria in sede di un intervento bioptico;

b) nel tessuto perimammario dopo l'asportazione di una mammella.

Si tratta di proliferazioni, nodulari o raramente diffuse, di elementi cellulari giganti del tipo da « corpo estraneo » con numerosi nuclei disposti variamente nell'ampio letto citoplasmatico.

L'esame clinico solitamente fa pensare in tali casi ad una recidiva e magari, se l'esame bioptico era stato negativo per una forma neoplastica maligna, può far sorgere dei dubbi su l'esattezza del reperto istopatologico.

Questi noduli, del resto, per i loro caratteri infiltrativi e la loro aderenza ai piani sopra e sottostanti, possono benissimo giustificare una errata diagnosi clinica.

Ma c'è di più, in qualche caso lo stesso esame istologico del nodulo può lasciare perplessi per la notevole proliferazione delle cellule e per un evidente carattere infiltrativo che esse assumono. Citeremo in breve a questo proposito un caso di nostra osservazione:

Si tratta di una donna di 52 anni, ricoverata nel nostro Istituto nel 1941 (novembre) dopo aver subito, nel 1938, l'amputazione della mammella destra, in altro Istituto, per cancro (ci manca peraltro l'esame istologico) e nel 1939 e nel 1940 due nuovi interventi per asportazione di noduli comparsi nel tessuto prossimo alla cicatrice (anche per questi ci manca l'esame istologico solo sappiamo che l'ammalata fu sottoposta a due successivi cicli di irradiazione Röngten). Nel 1941, nel nostro Istituto si procedette all'asportazione di un nuovo

nodulo che all'esame istologico (v. fig. 67) si dimostrò essere costituito da un enorme ammasso di cellule giganti plurinucleate, commiste ad elementi flogistici linfo-istiocitari, aventi caratteri infiltrativo-aggressivi verso il tessuto adiposo connettivale vicino.

Probabilmente in questo caso si trattava della comparsa di granulomi lipofagici in epoche diverse: ogni intervento per l'asportazione di un nodulo determinava probabilmente le condizioni atte alla insorgenza di uno nuovo, forse per particolari abnormi condizioni reattive del tessuto.

Riassumendo segnaliamo:

1° la possibilità formativa di proliferazioni granulomatose nodulari in sede di asportazione bioptica o di mammectomia.

2° il particolare quadro istologico di queste proliferazioni granulomatose giganto-cellulari che per la loro intensità e i caratteri aggressivi possono talvolta far pensare ad una proliferazione maligna (è probabile anzi, che, come il Morpurgo ammette, possa verificarsi la insorgenza di una neoplasia maligna da questo tessuto granulomatoso). L'errore diagnostico con una forma tubercolare è pure possibile.

Considerazioni sopra il carcinoma mammario e i suoi rapporti colle alterazioni più comuni della mammella.

Nelle « Considerazioni generali sulle mammelle patologiche », abbiamo già riferito della frequenza dei carcinomi nelle varie età.

Per ciò che concerne la loro distinzione in vari tipi, gli AA. si sono basati, ora sui caratteri citologici (Virchow, Muller, Billroth, Schimdt) ora sulla loro citoarchitettonica e sui rapporti dello stroma col tumore (Freingenheim, Dietrich, Salomon).

Noi, pure non essendoci espressamente occupati di questo problema, in base alle nostre osservazioni siamo indotti a fare queste considerazioni:

1° Mentre in alcuni organi (esempio polmone) i caratteri morfologici e tintoriali delle cellule tumorali sono mutevolissimi, nella mammella la cellula maligna ripete pressochè costantemente i suoi caratteri nelle varie sezioni e rarissimamente mostra un certo polimorfismo; (ricorderemo come esempio tipico il carcinoma a cellule chiare della mammella, dove la citomorfologica e i caratteri di tingibilità delle cellule, sono costanti).

2° La citoarchitettonica ed i rapporti tra tumore e stroma sono assai mutevoli nel cancro mammario; lo scirro, ad esempio, in alcune sezioni può assumere l'aspetto di carcinoma solido, così dicasi del cancro alveolare, del cancro dei dotti, ecc.

Circa i rapporti tra alterazioni benigne della mammella (fibroadenomi cisti, fibroepiteliomi, proliferazioni dei campi ghiandolari) e l'insorgenza dei cancri abbiamo riferito ampiamente nel capitolo e nel commento alle

tabelle delle cisti mammarie. Ritorniamo qui soltanto sopra qualche punto della discussione.

Quando nelle « conclusioni », noi diciamo che nel 73 % delle mammelle carcinomatose il tessuto ghiandolare non mostrava quegli aspetti particolari (cisti, fibroepiteliomi ecc.) ritenuti dai più come precancerosi, qualcuno ci potrà obbiettare che l'avanzata proliferazione maligna può aver cancellata la struttura del tessuto da cui ha preso origine il tumore stesso. Tale obbiezione è logica, perchè anche se si ritiene che tali alterazioni siano precancerose in modo specifico, non è necessario persistano dopo che il tumore ha da esse preso origine. Però noi possiamo far notare:

1° che, avendo trovato abbastanza frequentemente alterazioni precancerose, sia in mammelle normali che patologiche, avremmo dovuto trovare in mammelle normali almeno una buona percentuale di cancri iniziali in cui fosse evidente la loro derivazione da tali alterazioni.

2° Nei nostri casi invece sono mancati del tutto questi reperti e la frequenza dei casi di associazione tra cisti e carcinomi non è risultata superiore a quella delle cisti senza carcinoma.

3° (Argomento certamente più valido contro le obbiezioni fatteci). Quei reperti da molti ritenuti quali fasi iniziali dell'insorgenza carcinomatosa, furono da noi trovati in quasi il 50 % delle mammelle clinicamente normali.

4° Forse nel giudicare di una iniziale degenerazione maligna di quei particolari quadri più sopra accennati, sarà opportuna una maggiore cautela. Più volte abbiamo avuto modo di rilevare interpretazioni errate a questo proposito, e si può ben dire che in questo campo si verificano quegli errori che non infrequentemente si commettono nel valutare alcuni aspetti proliferativi ghiandolari interstiziali della mucosa dell'utero.

Rilievi conclusivi generali.

A conclusione del nostro lavoro avendo già di volta in volta fatti gli opportuni rilievi sopra le mammelle normali e patologiche di varie età, ci basterà richiamare i risultati più salienti delle nostre osservazioni e i nostri contributi ad una migliore conoscenza della « Patologia mammaria », patologia riducibile a poche voci, ma relamente complessa per l'assommarsi delle alterazioni i cui molteplici aspetti possono trarre in inganno l' istopatologo.

Abbiamo trattato delle *modificazioni cicliche* della ghiandola mammaria, modificazioni che si svolgono a carico del connettivo e dell'epitelio con carattere ora proliferativo ora regressivo a seconda della fase mestruale. La proliferazione della parte connettivale è rappresentata dalla neoformazione fibrillare argentofila che noi riteniamo d'origine

extracellulare, cioè formantesi in seno all'edema che si stabilisce parallelamente alle prime fasi proliferative epiteliali premestruali.

Se è possibile stabilire un parallelo tra modificazioni cicliche uterine e quelle mammarie, va però ricordato che le prime e le seconde non si svolgono con ugual procedimento: mentre l'utero nella fase mestruale può espellere all'esterno quelle porzioni ghiandolari e interstiziali formatesi nel premestruo, nella *mammella, fasi* proliferative e regressive avvengono nello stesso lobulo senza un rinnovamento totale come avviene nell'utero.

Questo fatto assume un interesse ancora maggiore quando si tenga conto della notevolissima attività proliferativa e successivamente involutiva della mammella durante e dopo la gravidanza, ciò che spiega le numerose possibilità di formazione di quadri istologici particolari e anche istopatologici. Basterà una mancata o incompleta involuzione, magari dovuta a disturbi endocrini transitori, perchè in successive fasi proliferative si stabiliscono quadri di iperplasia; basterà che qualche disarmonia si verifichi tra la proliferazione epiteliale e quella connettivale, perchè si generino quadri istologici del tipo fibroadenomatoso o adenomatoso.

Possibilità formative patologiche quindi svariatissime che ci possono dare ragione non solo della frequenza con la quale noi riscontriamo alterazioni di vario tipo anche in mammelle clinicamente normali ma anche della complessità di tali alterazioni.

Lo studio delle mammelle clinicamente normali ci ha dato la dimostrazione più esatta delle nostre deduzioni.

Sopra 265 casi di mammelle esaminate delle quali:

42 di donne di giovane e di media età
61 » » nel periodo della menopausa
162 » » nell'età senile

solo il 6 % (rispettivamente 8%–5 %–5 % nelle varie età) rispondevano ai caratteri istologici ritenuti normali secondo i classici trattati.

Davanti a tali risultati forse non è del tutto esatto parlare di un quadro normale tipico della mammella. Tale quadro può essere ammesso solo per alcune mammelle di donne giovanissime non per quelle di donne di età avanzata (menopausa e senilità).

Per le mammelle del periodo della menopausa, si deve infatti notare che in circa il 50 % dei casi (clinicamente normali) abbiamo osservato la presenza contemporanea di alterazioni diverse (iperplasia ghiandolare lobulare e diffusa – cisti con epitelio eosinofilo o basofilo – piccoli fibroadenomi intracanalicolari – proliferasioni dei campi ghiandolari, fibroepitelioni intracistici ecc. – per migliori particolari V. la tabella).

Mammelle normali esistono pertanto solo dal punto di vista clinico; all'esame istologico i confini di questa normalità vanno estesi oltre quelli fino ad oggi descritti. Iperplasie lobulari parziali, iperplasie diffuse, pic-

cole cisti, piccoli fibroadenomi ecc., aspetti solitamente ritenuti patologici sono fra i reperti più comuni delle mammelle clinicamente normali.

La nostra nomenclatura può sembrare nuova e a prima vista più complessa di quella comunemente usata, rispecchia però più fedelmente i veri caratteri delle alterazioni. E chi ha una certa pratica di esami bioptici delle mammelle, deve convenire con noi che finora si è ad esempio abusato del termine di fibroadenoma e di mastopatia cistica, adottando questa terminologia per alterazioni di tutt'altro genere e solitamente non isolate.

È opportuno parlare a seconda dei caratteri rilevati di:

a) stati iperplastici epiteliali lobulari o diffusi cistici o non (con proliferazioni fibroepiteliomatose e meno)

b) stati iperplastici epitelio–mantellare con quadri di fibro–adenomatosi.

Quadri particolari sono il « lobulo pseudogravidico » (V. figg. 20–21–22) il « fibro adenoma dei dotti » (V. figg. 41 e 42) e le « proliferazioni dei campi ghiandolari » (figg. 25–26–27).

Gli stati involutivi « dispersione e involuzione » sono più semplici e più facilmente interpretabili, ma sono anche poco significativi da un punto di vista « patologico ».

Lo studio delle mammelle patologiche (1251 casi) ci ha dato modo di meglio intendere e classificare i reperti patologici osservati. Il 12 % di queste mammelle (17, 6 %–12,4 %–6,2 % rispettivamente nelle varie età) non presentava alterazioni tali da essere differenziate da quelle normali (normalità intesa secondo il nostro concetto). Catalogando le mammelle veramente patologiche, tenendo conto del reperto patologico di maggior rilievo (cisti, carcinomi, fibroadenomi) troviamo in ordine di frequenza: i carcinomi nel 51,3 %, fibroadenomi nel 16 % e da ultimo le cisti nel 15,6 % del totale, mentre per le varie età le percentuali sono rispettivamente: per il cancro 24 % (nella giovane e media età) 51 % (nel periodo della menopausa) 84 % (nella senilità). Per i fibroadenomi rispettivamente il 39 %–15 %–3,2 % e il 19 %–20 %–6 % per le cisti. È evidente il progressivo aumento della frequenza del cancro nelle donne al di là dei 40 anni.

Va ancora una volta rilevato che:

1° I carcinomi sono insorti nel 52 % in mammelle senza i particolari caratteri solitamente ritenuti precarcinomatosi (cisti).

2° Dato il frequente reperto di alterazioni ritenute « precancerose » in mammelle normali, è per lo meno azzardato considerare come mammelle avviate al cancro quelle che presentano tale reperto. Osservazione questa di notevole valore ai fini pratici.

Ricordiamo ancora che nelle mammelle in rarissimi casi abbiamo visto il carcinoma insorgere da un fibroepitelioma, mentre da qualche Autore tale fenomeno è ritenuto frequentissimo (Semb 52 %).

Lo stesso dicasi per le cisti eosinofile in cui solamente in due casi abbiamo potuto osservare con certezza la trasformazione dell'epitelio (eosinofilo) in carcinoma.

Quanto abbiamo detto sulle *cisti in genere* e su quelle cosinofile in particolare, si riferisce:

1° Al frequente reperto del passaggio dell'uno tipo di epitelio (basofilo) all'altro (eosinofilo).

2° Al carattere della membrana basale nei due tipi di cisti (più evidente e ricca di fibrille argentofile quella delle cisti eosinofile).

3° Al significato di questa membrana (l'epitelio eosinofilo è attivo e non ha significato involutivo).

4° Alla genesi iperplasica delle cisti (anche se non è possibile negare la possibilità dell'insorgenza di cisti in seguito a nodi infiammatori isolati).

5° Al comportamento del connettivo tra le cisti; comportamento passivo che per il dilatarsi delle cisti può determinare il tipico quadro della fibrosi.

6° All'opportunità di una denominazione più comprensiva che non sia quella di semplice « mastopatia cistica » accettabile solo per quadri di totale e diffusa iperplasia cistica: è più opportuno per le cisti che rappresentano soltanto uno dei caratteri della alterazione quella di « iperplasia ghiandolare cistica », lobulare o diffusa, eosinofila o basofila con proliferazione intracistica o non.

7° « Al diverso carattere delle proliferazioni intracistiche a seconda dell'epitelio di rivestimento: in caso di epitelio basofilo queste proliferazioni sono per lo più piccole e di prevalente costituzione epiteliale – in caso di epitelio basofilo possono anche assumere carattere di notevole intensità con maggior partecipazione del connettivo.

Dei *rilievi* fatti sui *fibroadenomi* ricordiamo:

1° Il carattere dei fibroadenomi nelle varie età:

a) il fibroadenoma pericanalicolare è tipico per le donne puberi o della prima giovinezza; ed è l'unico tipo di fibroadenoma reperibile nella mammella maschile; nel connettivo di questo tipo di fibroadenoma, rarissimamente abbiamo riscontrato fenomeni di jalinizzazione o « invecchiamento »;

b) il fibroadenoma intracanalicolare è di tutte le altre età; in esse è meno raro il reperto della jalinizzazione del connettivo.

2° Per le interpretazioni della genesi dei fibroadenomi valgono con molta probabilità le considerazioni fatte a riguardo della formazione e dell'iperplasia del connettivo mantellare.

3° La possibilità involutiva del fibroadenoma può portare alla formazione di vari reperti istologici;

a) se l'involuzione colpisce soprattutto l'epitelio, potrà risultarne un nodulo fibroso;

b) se, come frequentemente accade, si ha janilizzazione del connettivo mantellare, la persistenza delle filiere di cellule epiteliali. può talvolta erroneamente far pensare all'insorgenza di un cancro scirroso.

4° Per spiegare la particolare predilezione del fibroadenoma pericanalicolare per la mammella prepubere e per quella maschile pensiamo che debba essere tenuto nel massimo conto la struttura della ghiandola (mancanza del costituente anatomico tipico della mammella: il « lobulo »). Le proliferazioni epitelio–mantellari in queste mammelle si svolgono, a carico dei dotti e delle prime diramazioni tubulari (che però non sono così vicine l'una all'altra come quando costituiscono il lobulo). La loro maggior distanza fa sì che durante la fase proliferativa non si determinino fatti compressivi tra la proliferazione mantellare dell'uno e dell'altro tubulo. Non esistono interferenze, la neoformazione mantellare trova campo e possibilità di facile sviluppo e si orienta con perfetta simmetria all'intorno del tubulo. È facile intendere anche come in questi tipi di fibroadenoma possano mancare le cause determinanti un possibile « invecchiamento » e la involuzione dei suoi costituenti, quali i disturbi vascolari–nutritizi che a causa degli intimi rapporti tra tubulo e tubulo possano verificarsi invece nel tipo intracanalicolare.

Abbiamo da ultimo considerato i « *granulomi lipofagici* » della mammella; il loro quadro istologico deve essere tenuto presente, nè va dimenticata la possibile smodata attività proliferativa degli elementi giganto–cellulari che li costituiscono la quale può far sospettare come nel caso da noi illustrato, una recidiva post–operatoria di carcinoma.

BIBLIOGRAFIA

AGUECI, *La mammella sanguinante.* « Clin. Chir. », XI, 562 (1935).

ALFIERI, *Gli ormoni estrogeni e genesi dei tumori.* Relaz. IV Conv. Lega It. Lotta e tumori, ottobre, 1938.

ALLARA, *Il tessuto connettivo nelle varie fasi funzionali di alcune ghiandole.* « Arch. It. Anat. Embriol. », I, 21 (1940).

ASCHOFF, *È giustificata l'ammissione di uno stadio preblastomatoso e precanceroso.* « Tumori », XXII, 337 (1936).

BELLINI, *Contributo allo studio della mammella sanguinante.* « Policlin. », Sez. Chir., XLII, 325 (1935).

BORGHETTI-DE GASPERIS, *Fattori predisponenti ai tumori mammari.* « Tumori », XXV, I, 1939.

BUONSANTI, *Tumori della mammella con speciale riguardo alle lesioni precancerigne.* « Arch. It. Chir. », XXVII, 1 (1930).

CAMINITI, *Contributo allo studio delle mastosi.* « Arch. It. Chir. », LVI, 198 (1939).

CIMORONI, *Flogosi croniche e tumori benigni della mammella.* « Tumori », VI, 618 (1914).

COGGI, *Sulla terapia ormonica nella fibrosi cistica della mammella.* « Atti Soc. Lomb. Chir. », V, 621 (1937).

COGGI, *Cancro della mammella.* Cappelli, Bologna, 1936.

COLUCCI, *Su speciali forme di tumori cistici della mammella.* « Il Policlinico », Sez. Ch., XXXVI, 84 (1929).

CRAMAROSSA, *Ormone corpo-luteo e iperplasia sperimentale della mammella in rapporto all'instaurarsi del m. di Reclus.* « Riv. It. Ginecol. », 1934.

DAWSON, *A istological study of the normal mamma in relation to tumour growth;* 2° *The mature gland in pregnancy and lactation.* « Edinburg med. J. », XLII, 569 e 633 (1935).

DE SAIVE, *Étude comparée de 350 tumeurs benignes et malignes de la glande mammaire.* « Rev. Belge de Science Med. », IX, 533 (1938).

DOGLIOTTI, *Contributo alla conoscenza dei papillomi endocanalicolari della mammella femminile e maschile.* « Arch. It. Chir. », XIV, 621 (1935).

DAHL ILVERSEN, *La maladie kistique et son traitement par la folliculine.* « Lyon Chir. », LXV, 514 (1935).

DIEKMANN, *Ueber die Histologie der Brustdrüse bei gestortem und un gestortem Menstruationsablauf.* « Wirchow' Arch. », CCLVI, 320 (1925).

GATTA, *Involuzione Senile della ghiandola mammaria e fibrosi cistica.* « Arch. It. Chir. », XXVI, 529 (1934).

FRASSI, *Osservazioni su alcuni casi di mastosi.* « Atti Soc. Lomb. Chir. », V, 616 (1937).

GABRIELLI, *Contributo all'istologia dei tumori mammari.* « Ann. It. Chir. », XIII, 71 (1934).

GIOIA, *M. di Reclus, nuove vedute sul meccanismo patogenetico.* « Arch. It. Chir. », XVII, 513 (1937).

GIUFFRÈ, *Epitelio apocrino e insorgenza dei tumori mammari.* « Settimana Medica », 21 dicembre 1939.

GOENS, *Contribution à l'étude, de la glande mammaire senile et des états précancereuse.* « Thése de Genéve » (1919).

GRUBER, *Beitrage zur Histologie der Mamma.* « Virchow's Arch. », CCXLVIII, 397 (1924).

GOORMAGHTIGH-AMERLINK, *Réalisation expérimentale de la maladie de Reclus de la mammelle chez la souris.* « Bull. de la Soc. l'ét. du Can. », XIX, 527 (1930).

GUSSIO, *Tumore mammario a cellule funzionali.* « Arch. ed Atti Soc. It. Chir. », XXXV Congr., 911 (1928).

HAAGENSEN, *The bases for the histologic grading of carcinoma of the breast.* « Am. J. of Cancer », XIX, 285 (1933).

HEROLD-HEFFKEMANN, *Die Bedeutung der hormonaler Storungen in der Genese der Mastopathia cystica und der Epithelmetaplasien der Cervix.* « Zent. Bl. f. Gyn. », 1155 (1937).

HOFFMANN, *Ueber die Wirckung des Follikelsormons auf den histologischen Auf bau der menschlichen Brustdruse.* « Zent. Bl. f. Gyn. », VIII, 422 (1939).

HUECK, *Morphologische Pathologie.* « Thieme », Leipzig. (1937).

KONJETZNY, *Pathologie klinik und Behandlung der mastopathie.* Ferdinand Enke Stuttgart, 1942.

KORPASSY-BELA, *Sistematische Untersuchungen über Epithelveränderung in der weiblichen Brustdrüse und Bezichung zum alter des Indivisuums und zum Krebs der Mamma.* « Wichow's Arch. », CCIC, 793 (1937).

IACASSAGNE, *Hormonal pathogenesis of adenocarcinoma of the breast.* « Am. J; of Cancer », XXVII, 217 (1936).

LACROIX, *De l'existence de cellules en panier dans l'acines et les conduits escreteurs de la glande mammaire.* « C. R. Acad. de Sc. », CXIX (1894).

LAZZARINI, *La malattia cistica della mammella.* « Arch. It. Chir. », XVII, 489 (1927).

LAZZARINI, *La mastosi.* « Clin. Chir. », 371 (1938).

LIVRAGA, *Gli ormoni ovarici nella etiopatogenesi della mastopatia cistica.* « Clin. Chir. », XIII, 291 (1937).

LOEB, *Thecytologie of the mammary gland-Cowdry-Special-Cytologie.* New Jork-Hocher (1928).

LUBARSCH-HENKE, *Handbuch der speziellen patologischen Anatomie und Histologie.* Bd. 7, IIT, Berlin, Julius Springer (1933).

LUCHSINGER, *Ueber die cyklischen Veranderungen der weiblichen Brustdrüse.* « Zieg. Beit. zur Pat. Anat. », LXXVIII, 514 (1927).

MARTINETTO, *Sostanze oncogene e tumori.* « Riv. di Oncologia », VII, VIII, 181 (1941).

MIGLIAVACCA, *Contributi ed osservazioni per nuovi indirizzi di ricerche sui rapporti fra ormoni sessuali e sviluppo dei tumori.* « Tumori », XXIII, fasc. II (1937).

MILONE. *La fibrosi cistica della mammella.* « Arch. It. Chir. », XXXII, 400 (1932).

MORPURGO, *Sulle malattie precarcinomatose con particolare riguardo alla fibrosi cistica della mammella.* « Medicina Inter. », 1933.

MORPURGO, *Saggio di interpretazione di neoplasie a carattere ambiguo più o meno prossime ai tumori.* Recens. Rondoni. « Tumori », XXVII, 504 (1937).

OLGH. *The menopausal age in women with cancer of the breast.* « Am. J. Cancer. ». XXX, 563 (1937).

PAGES, *Iperfollicolinemia e insufficienza mammaria. Contributo alla fisiologia mammaria.* « Rev. de Med. », VII e XII (1939).

PECCO, *Rilievi patologici su un caso di mammella sanguinante ad intermittenza.* « Atti Soc. Lom. Chir. », V, 629 (1937).

POLANO, *Mamma and mestruation.* « Zent. Bl. f. Gyn. », 1046 (1935).

PRIBRAM, *Die Policystiche Brustdrüse degeneration und die Enstehung der Karzinom.* « Dent. Med. Woch. », 1919.

RIO (DEL). *Les epiteliomas dits colloides du sein.* « Ann. Anat. Pat. ». 257 (1935).

RIEDEL. *Entwicklung und Entartung des elastischen Gewebes in der senilen Mamma.* « Virchow's Arch. », CCLVI, 241 (1925).

RONDONI, *La denaturazione proteica e la fibrillogenesi connettivale.* « Arch. It. Chir. », V, 288 (1938).

RONZINI, *Sulle formazioni fibroadenomatose della mammella maschile.* « Rass. Inter. Clin. Ter. », « Scritti in onore di Burci », 961 (1930).

ROSENBURG, *Die menstruellenveranderungen in der Brustdruse.* « Zent. Blatt. f. Gyn. », III, 1923.

SEBENING, *Zur Physiologie und Pathologie der Brusdrüse (Die menstruellen Veränderungen der weiblichen Brusdrüse). Das Krankheitsbild der schemerzhafyen Knotenbildung. Mastitis chronica cystica.* « Arch. f. klin. Chir. », CXXXIV. 464 (1925).

SEMB, *Pathologico-anatomical and clinical investigations of fibro-adenomatosis cystica mammae and its relation to other patological conditions in the mamma, especialy cancer.* « Acta Chir. Scand. », LXIV, Sup. X (1928).

SILVESTRONI, *Influenze ormoniche sui fenomeni produttivi negli organi della sfera genitomammaria.* « Mem. Acc. It. », X, 1 (1939).

SOPHIAN, *Histologic grading of mammary carcinoma.* « Ann. of Surg. », CII, 224 (1935).

SOTTI, *Lesioni precancerose. (Relazione II. Conv. Naz. della Lega It. per la lotta contro il cancro).* Roma, 21-29 aprile 1933.

TAYLOR, *The relation of chronic mastitis to certain hormones of the ovary and pituitary and to coincident gynecological lesion.* « Surg. Gynec. and Obst. », LXII, 129 (1936).

TAYLOR, *The evidence for an endocrine factor in the etiology of mammary tumors.* « Am. Journ. of Cancer », XXVII, 525 (1936).

TORO, *Classifica di malignità del carcinoma mammario.* I. *Importanza prognostica dei fattori istologici.* II. *Valore prognostico dell'indice clinico di malignità.* « Arch. Ost. e Gin. », XLII, 17 e 383 (1935).

TOREK, *Scomparsa di recidiva da cancro della mammella dopo ovariectomia.* « Ann. of Surg. », 4 (1941).

MICROFOTOGRAFIE

Premettiamo che tutte le micro fotografie qui riportate sono ricavate da mammelle clinicamente normali, escluse le figure 9, 14, 23, 32, 34, 35, 36, 63, 64, 65, 66, 67, che sono state ricavate da mammelle patologiche.

Fig. 1 (45 a., ing. 120). – In prossimità del tessuto adiposo riccamente vascolarizzato, anche in mammelle dove si assiste per lo più a dispersione ed ad involuzione dei lobuli, si hanno fenomeni proliferativi a carico di questi ultimi.

Fig. 2 (45 a., ing. 78). – Il fenomeno sopradescritto è maggiormente evidente. È chiara qui la tendenza alla progressione della proliferazione verso il tessuto adiposo.

Fig. 3 (38 a., ing. 77). – In una mammella clinicamente normale con notevole iperplasia ghiandolare, si notano lobuli costituiti da tubuli in parte ad epitelio di transizione. Le cellule chiare ricordano le cellule costituenti i cosiddetti « carcinomi a cellule chiare » della mammella.

Fig. 4 (35 a., ing. 50). – Tipico stato di iperplasia ghiandolare diffusa con perdita dei confini lobulari.

Fig. 5 (24 a., ing. 49). – Tipica iperplasia ghiandolare – interstiziale diffusa; intensa proliferazione dei tubuli con perdita dei confini lobulari; partecipazione iperplastico–proliferativa delle cellule connettivali e mantellari. Come si parla per l'utero di endometrite ghiandolare–interstiziale, si potrebbe qui parlare, di mastite ghiandolare–interstiziale.

Fig. 6 (43 a., ing. 77). – Iperplasia lobulare con prevalenza della componente mantellare. Aspetto di iniziale formazione di un fibroadenoma intercanalicolare; notevolissima appare la iperplasia mantellare che non ha però il carattere reticolare giovanile.

Fig. 7 (54 a., ing. 41). – Aspetto *adenomatoso* di una proliferazione iperplastica lobulare con intensa partecipazione proliferativa degli elementi interstiziali; atteggiamenti proliferativi degli elementi tubulari.

Fig. 8 (24 a., ing. 49). – Iperplasia ghiandolare diffusa in evoluzione cistica con epitelio basofilo, eosinofilo (v. frecce) e di transizione. La dilatazione cistica è solo a carico di qualche lobulo, ciò è possibile vedere anche se i confini tra i lobuli sono quasi scomparsi.

Fig. 9 (45 a., ing. 54). – Iperplasia ghiandolare diffusa cistica con proliferazione epiteliale eosinofila intracistica. I quadri si sovrappongono e le alterazioni diventano vieppiù complesse.

Fig. 10 (11 a., ing. 78). – Agglomerato di tubuli in giovane bambina prepubere che ricorda, come aspetto, quello che si osserva in alcune mammelle senili.

Fig. 11 (*a*) (*b*) (40 a., ing. 200). – Dai grossi dotti partono simmetricamente dotti secondari. La sezione può simulare una proliferazione eccentrica dell'epitelio dei dotti. In realtà l'esame seriato dimostra che queste gemme epiteliali sono l'inizio di nuovi dotti di ordine minore, e non rappresentano invece aspetti iniziali della dilatazione attiva dei dotti stessi.

Fig. 12 (46 a., ing. 45). – Proliferazione endocanalicolare entro un dotto con caratteri di leggera atipia degli elementi epiteliali.

Fig. 13 (52 a., ing. 180). – Dotto dilatato con proliferazione dell'epitelio e quasi totale occlusione del lume. Gruppetti di elementi macrofagi carichi di pigmento ematico nel mezzo dei dotti (vedi frecce).

Fig. 14 (37 a., ing. 63). – Intensa proliferazione epiteliale dei dotti, senza carattere di atipia nè sconfinamenti. In molti di questi casi venne posta erroneamente la diagnosi di carcinoma.

Fig. 15 (44 a., ing. 58). – Uno degli aspetti più comuni della proliferazione epiteliale intraduttale.

Fig. 16 (57 a., ing. 56). – Intensa proliferazione epiteliale entro i piccoli dotti e i tubuli: normotipia degli epiteli e assenza di caratteri infiltrativi. Alla periferia, due cisti con epitelio eosinofilo (v. frecce) una delle quali con proliferazioni epiteliali endocistiche. Alla tumultuosa proliferazione epiteliale partecipa anche il connettivo mantellare che assume caratteri vieppiù giovanili e disposizioni atte ad accogliere i movimenti epiteliali.

Fig. 17 (65 a., ing. 56). – Vasto campo di proliferazione epiteliale entro un grosso dotto con parziale occlusione dello stesso. Le cellule neoformate pare abbiano conservato una particolare proprietà secretiva come si vede nella figura 18.

Fig. 18 (ing. 240 della fig. 17). – La proliferazione epiteliale è lievemente atipica e sembra raggiungere in qualche punto i caratteri dell'atipia citologica maligna. Evidente la tendenza alla formazione di alveoli e l'attività secretiva dell'epitelio.

Fig. 19 (68 a., ing. 60). – Spiccato aumento delle fibre elastiche intorno ai grossi dotti (colorazione Weygert–elastica).

Fig. 20 (*a*) (*b*) (48 a., ing. 74). – Lobuli cosiddetti « pseudo gravidici ». Gli elementi linfocitari ed istioidi in proliferazione attiva si confondono coi residui epiteliali dei tubuli (soltanto a forte ingrandimento e con colorazioni speciali è possibile distinguere gli uni dagli altri).

Fig. 21 (48 a., ing. 280). – Dettaglio a forte ingrandimento della figura 20 (*b*).

Fig. 22 (34 a., ing. 54). – Tipica proliferazione tubulo–connettivale in cui i due componenti, epitelio e connettivo, hanno pressochè lo stesso sviluppo.

Fig. 23 (54 a., ing. 140). – Aspetto di un lobulo pseudo–gravidico. L'esame a piccolo ingrandimento potrebbe ingannare; non si tratta di proliferazione di elementi epiteliali, ma di elementi istio–fibrocitari.

Fig. 24 (48 a., ing. 75). – Proliferazione di lobuli in cui è possibile distinguere i componenti epiteliali da quelli connettivali. È questo uno stadio avanzato della trasformazione del lobulo detto « pseudo–gravidico ». Segnata

con freccia una degenerazione similmucosa di un gruppo di elementi cellulari.

Fig. 25 (45 a., ing. 130). – Fase iniziale della cosidetta proliferazione ghiandolare; ad una iniziale dispersione del lobulo si accompagna una vieppiù intensa proliferazione di elementi istocitari che in seguito si confonderanno con gli elementi epiteliali fino a produrre le caratteristiche figure di proliferazioni di « campi ghiandolari ».

Fig. 26 (50 a., ing. 63). – Fase più avanzata della proliferazione dei campi ghiandolari con comparsa di elementi connettivali.

Fig. 27 (40 a., ing. 80). – Quadri terminali della proliferazione di « campi ghiandolari ». Non è infrequente trovare, come qui si vede, una iniziale jalinizzazione del connettivo interposto. Nella figura si vedono due campi ghiandolari.

Fig. 28 (40 a., ing. 50). – Alterazioni complesse presenti nello stesso campo di ghiandola mammaria; due piccoli fibroadenomi intracanalicolari di tipo giovanile ben circoscritti, dilatazioni cistiche ad epitelio piatto (in basso), proliferazioni ghiandolari del tipo lobulare semplice (in alto).

Fig. 29 (ing. 400). – Particolare della fig. 28. Chiaro aspetto giovanile reticolare del connettivo. Normotipia dell'epitelio.

Fig. 30 (34 a., ing. 80). – Iperplasia ghiandolare tipo tubulare con caratteristica notevole proliferazione di « mantelgewebe » a netto orientamento peritubulare. Le fibrille, sottilissime in prossimità del tubulo, diventano più grosse man mano si allontanano da questo.

Fig. 31 (34 a., ing. 80) (stesso caso della fig. 30). – In mezzo ad abbondante connettivo in degenerazione jalina esistono ancora scarsi tubuli il cui epitelio manifesta un evidente stato degenerativo involutivo. L'immagine complessiva ricorda per la disposizione dei tubuli e per quella del connettivo la figura precedente. È molto probabile che ne rappresenti la fase involutiva. (L'involuzione avviene a carico sia dell'epitelio che del connettivo).

Fig. 32 (41 a., ing. 45). – Uomo. Questa immagine riproduce la tipica conformazione del cosiddetto fibroadenoma maschile. Esso è sempre, costantemente, sia nel giovane che nel vecchio, di tipo pericanalicolare diffuso, in quanto non si osservano nodi limitati di tale proliferazione, ma sempre una diffusa iperplasia tubulo–epiteliale e connettivo–mantellare. Questi aspetti ricordano da vicino quello che si osserva nei fibroadenomi delle prepuberi là dove il processo fibroadenomatoso si è impiantato in una mammella che non ha ancora raggiunto la formazione lobulare.

Fig. 33 (70 a., ing. 57). – Come si presenta un fibroadenoma dei dotti nel quale, si è avuta una involuzione con scomparsa quasi totale della componente epiteliale e la completa jalinizzazione del connettivo. I due costituenti, epitelio e connettivo, subiscono parallelamente le fasi regressive.

Fig. 34 (41 a., ing. 58). – In questo antico fibroepitelioma, mentre la parte connettivale è andata incontro a totale jalinosi, la componente epiteliale in piena attività proliferativa, ha dato origine a neoformazione cellulare, non tutta normotipica, sicchè si può qui già parlare di iniziale malignità della proliferazione. Va tenuto qui presente, nel giudicare del carattere infiltrativo, la vecchia struttura del fibroepitelioma nel quale solitamente

l'epitelio si spinge dentro il connettivo senza per altro si possa in tali casi parlare di malignità.

Fig. 35 (15 a., ing. 73). – Caratteristico aspetto del fibroadenoma pericanalicolare di giovinetta prepubere o della prima fase puberale. L'aspetto ricorda quello del fibro adenoma maschile (v. fig. 32); intensa proliferazione del mantelgewebe peritubulare. Le fibrille argentofile vanno aumentando di spessore man mano si allontanano dalla parte epiteliale. Il loro orientamento è nettamente peritubulare e concentrico.

Fig. 36 (particolare della figura precedente). – Le fibrille sembrano essere indipendenti dalle cellule interstiziali. Fra le fibrille più grosse altre se ne osservano più sottili in iniziale fase formativa. Si ha proprio l'impressione che le fibrille sorgano direttamente dallo spazio peritubulare (vedi testo).

Fig. 37 (40 a., ing. 80). – Lobulo con intensa proliferazione del connettivo mantellare.

Fig. 38 (forte ingrandimento della figura precedente). – Le fibrille argentofile sono numerose, ma per lo più appaiono confuse tra di loro. Le cellule interstiziali non sembrano aver rapporti diretti col connettivo mantellare.

Fig. 39 (52 a., ing. 78). – Proliferazione a tipo fibroepiteliomatoso dei piccoli dotti. In qualche punto la proliferazione è puramente epiteliale e ricorda la disposizione a mosaico.

Fig. 40 (52 a., ing. 45). – Vegetazione intracanalicolare di un grosso dotto a tipo fibroepiteliomatoso.

Fig. 41 (56 a., ing. 41). – Caratteristico movimento proliferativo del connettivo, in un certo senso paragonabile a quello che si osserva nei fibroadenomi intracanalicolari. Nell'età avanzata pare che l'attività proliferativa si vada spostando dal lobulo al dotto, e assuma qui, talvolta, gli aspetti suoi più evidenti.

Fig. 42 (56 a., ing. 53). – Anche qui è evidente il movimento proliferativo del connettivo con aspetti fibroadenomatosi intraduttali.

Fig. 43 (72 a., ing. 280). – Tipico fibroepitelioma a rivestimento epiteliale cilindrico nel dotto di una mammella senile.

Fig. 44 (400 ingrandimenti). – Dettaglio della figura 43. Anche se l'epitelio non è perfettamente normotipo, la citoarchitettonica è di tipo normale. Nello stroma si notano grosse cellule connettivali.

Fig. 45 (73 a., ing. 63). – Fibroepitelioma intracistico ad epitelio cilindrico, con aspetti non del tutto normotipi; non si osserva però alcun accenno ad infiltrazioni dello stroma.

Fig. 46 (72 a., ing. 47). – Fibroepitelioma intracistico a cavolfiore, con particolare aspetto basofilo dell'epitelio. Verso il basso si osservano piccole cisti eosinofile ed una con epitelio di transizione.

Fig. 47 (70 a., ing. 55). – Fibroepitelioma intracistico a particolare conformazione. L'epitelio è cilindrico, in parte basofilo, in parte eosinofilo e non perfettamente normotipo.

Fig. 48 (65 a., ing. 56). – Proliferazione fibroepiteliomatosa, in una grossa cisti a prevalente componente connettivale. Il connettivo è particolarmente ricco di elementi cellulari.

Fig. 49 (56 a., ing. 55). – Fibroepitelioma endocistico con imperfetta delimitazione tra componente epiteliale e connettivale e con presenza di epitelio in parte basofilo, in parte eosinofilo (v. frecce), con forme di passaggio tra i due tipi di epitelio.

Fig. 50 (34 a., ing. 120). – Tipica proliferazione papillomatosa in una grossa cisti eosinofila.

Fig. 51 (56 a., ing. 77). – Aspetto adenomatoso di più lobuli in cui gli alveoli sono rivestiti da cellule del tipo involuto. Si nota abbondante proliferazione del connettivo interstiziale e infiltrazione linfocitica perialveolare.

Fig. 52 (ingrandimenti 360). – Particolare della figura 51. È difficile definire i caratteri di alcuni elementi, tanto intensa è la commistione tra parte epiteliale e connettivale e tanto modificata è la morfologia delle cellule in rapporto ad adattamenti epitelio-connettivali.

Fig. 53 (25 a., ing. 61). – Lobulo adenomatoso tipo-gravidico. Le cellule presentano carattere involutivo iniziale.

Fig. 54 (65 a., ing. 50). – Come si presenta l'epitelio dei dotti e dei tubuli nella fase cosidetta involutiva della ghiandola mammaria, dopo l'allattamento. Tali quadri si osservano in donne d'età avanzata, così da far pensare che una simile involuzione si possa verificare anche in altre condizioni.

Fig. 55 (*a*) (72 a., ing. 210). – Lobulo in spiccata evoluzione « eosinofila ». Solo nella parte centrale dei tubuli e del piccolo dotto (sezionato sagittalmente), si osservano elementi basofili normali; (*b*) (Colorazione col Weygert-elastica). Le fibre elastiche non si vedono attorno ai tubuli eosinofili, mentre attorno al tubulo basofilo si vede (la foto rende male l'immagine) un piccolo agglomerato di fibre elastiche; (*c*) (Impregnazione argentica secondo Bielschiwsky). Nettissima appare la componente reticolare, argentofila della membrana basale dei tubuli eosinofili, mentre al centro, dove il tubulo è ancora basofilo, essa non è ben visibile.

Fig. 56 (*a*) (48 a., ing. 61). – Lobuli cistici con vario epitelio di rivestimento: basofilo (piatto e cubico), eosinofilo (cubico e cilindrico) e di transizione; (*b*) La colorazione Weygert-elastica non evidenzia particolari disposizioni delle fibre elastiche; (*c*) L'impregnazione argentica secondo Bielschowsky, mostra una proliferazione reticolare densa attorno alle cisti eosinofile, mentre è quasi assente nelle cisti rivestite da altro epitelio.

Fig. 57 (*a*) (63 a., ing. 77). – Grosso lobulo « eosinofilo » in evoluzione cistica, bene evidente la membrana basale attorno ai tubuli e in ispecie attorno alle cisti; (*b*) (Colorazione Weygert-elastica). Scarsa appare la componente elastica nella membrana basale; (*c*) (Impregnazione argentica secondo Bielschowsky). Notevole appare la componente reticolare argentofila della membrana basale.

Fig. 58 (52 a., ing. 78). – Aspetto caratteristico determinato dalla cosiddetta « dispersione dei lobuli ». Scomparsa del « mantelgewebe », modica dilatazione dei tubuli, allontanamento e rimpicciolimento degli elementi epiteliali costituenti il lobulo.

Fig. 59 (54 a., ing. 43). – Gruppo di quattro lobuli (delimitati da linee) nei quali una solitaria dilatazione cistica condiziona la compressione e l'impicciolimento dei resti del lobulo.

Fig. 60 (34 a., ing. 56). – Nel setto che divide due grosse cisti ad epitelio eosinofilo si osservano numerose cisti ad epitelio piatto di varie dimensioni.

Fig. 61 (48 a., ing. 56). – Tipiche dilatazioni cistiche con epitelio eosinofilo e piccole proliferazioni papillomatose.

Fig. 62 (74 a., ing. 490). – Atipia cellulare in un carcinoma osservato in una mammella clinicamente normale.

Fig. 63 (72 a., ing. 120). – Cancro gelatinoso tipico; nei campi « gelatinosi » si assiste talvolta a un tentativo di neoformazione fibrillare che mai, però, porta alla costituzione di vere fibrille argentofile.

Fig. 64 (43 a., ing. 68). – Nidi di cellule neoplastiche che stanno per infiltrare una terminazione nervosa.

Fig. 65 (34 a., ing. 72). – Granuloma a cellule giganti in sede di asportazione bioptica recente. Accanto alle cellule giganti vi è intensa infiltrazione istiolinfocitaria (per la freccia v. fig. seguente).

Fig. 66 (Ingrandimenti 241). – Particolare della fig. 60 (freccia) cellula gigante a forte ingrandimento. I nuclei sono del tutto simili a quelli delle cellule circostanti, che in qualche punto accennano a fondersi.

Fig. 67 (52 a., ing. 52). – Granuloma a cellule giganti di notevole dimensione, in sede di asportazione bioptica; l'intervento risale a circa sei mesi. Il granuloma assume caratteri notevolmente infiltrativi. Le cellule hanno atteggiamenti aggressivi verso il tessuto circostante.

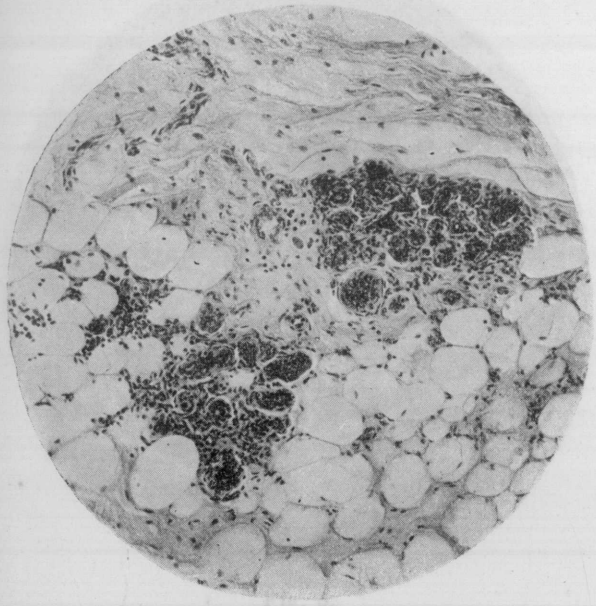

Fig. 1.

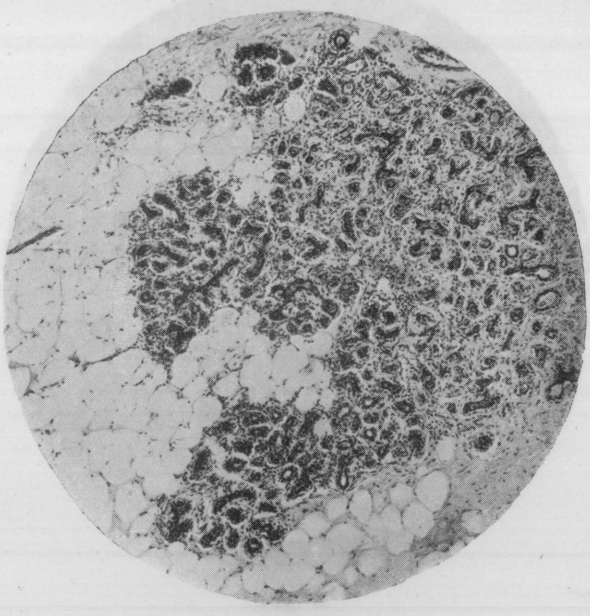

Fig. 2.

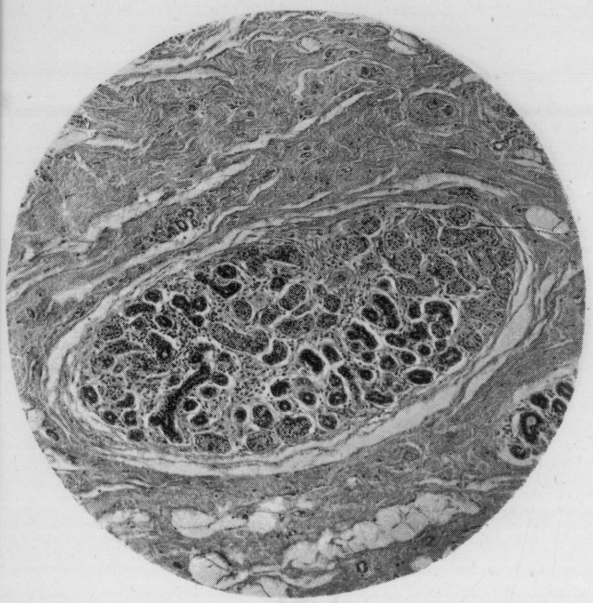

Fig. 3.

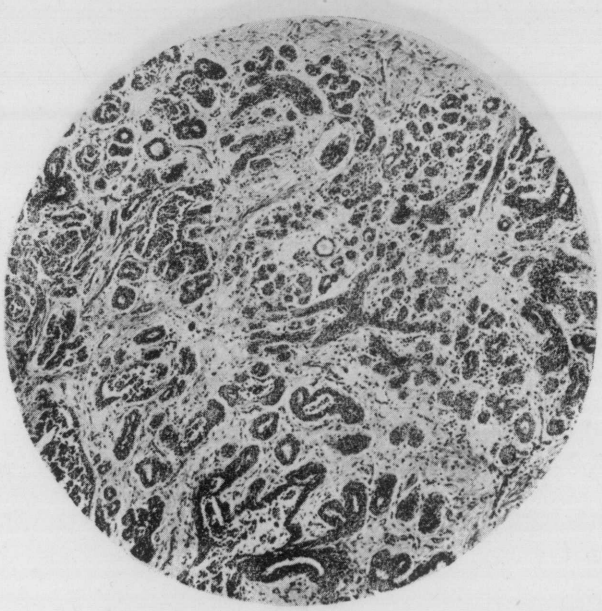

Fig. 4.

C. Sirtori.

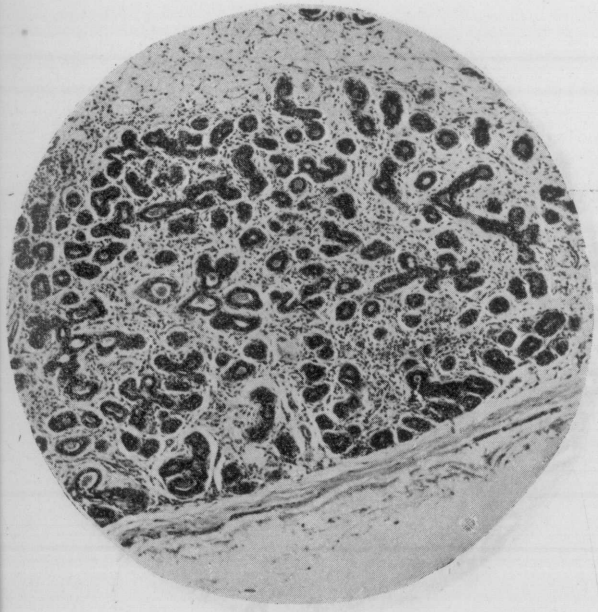

Fig. 5.

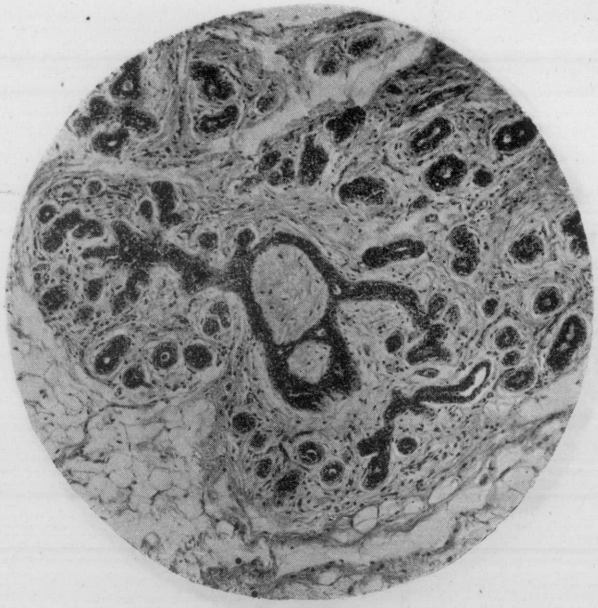

Fig. 6.

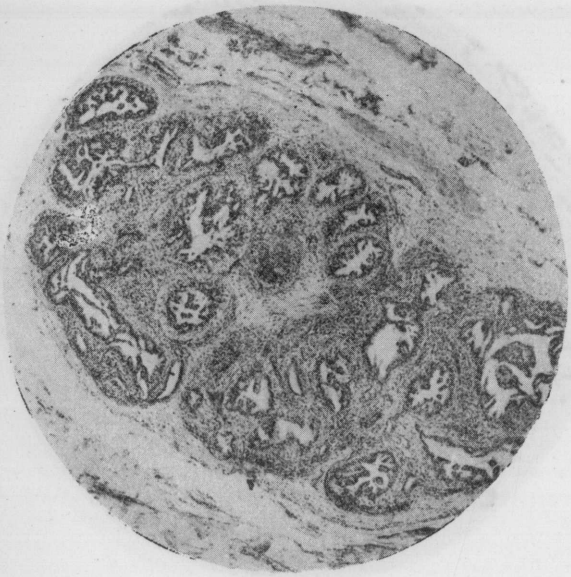

Fig. 7.

Fig. 8.

C. Sirtori.

Fig. 9.

Fig. 10.

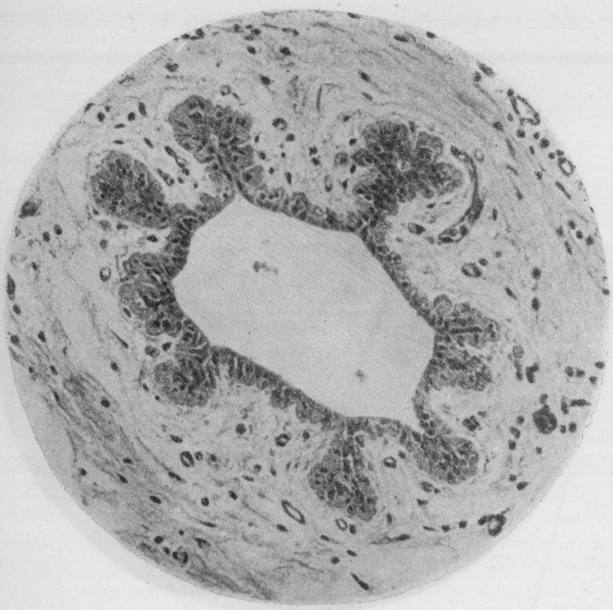

Fig. 11 *a*.

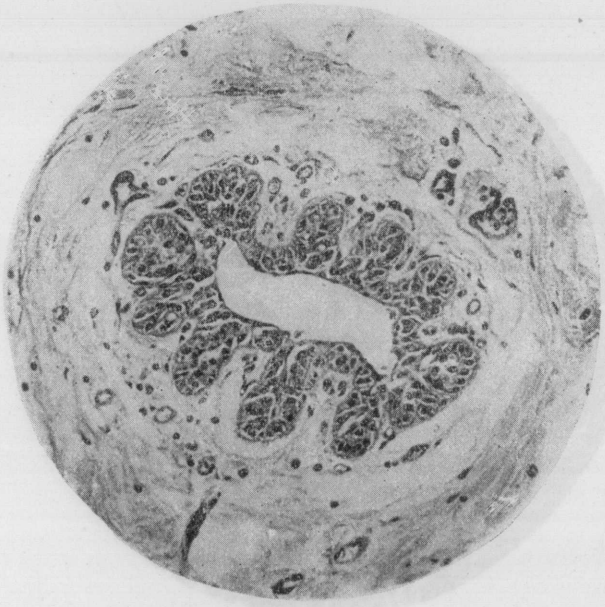

Fig. 11 *b*.

C. Sirtori.

Fig. 16.

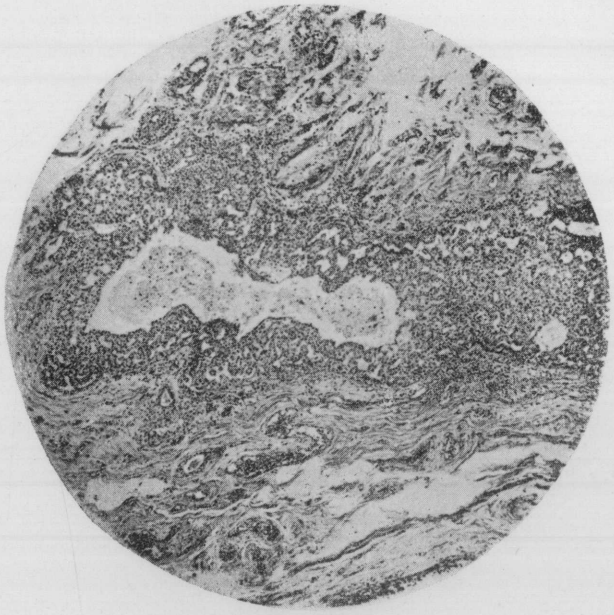

Fig. 17.

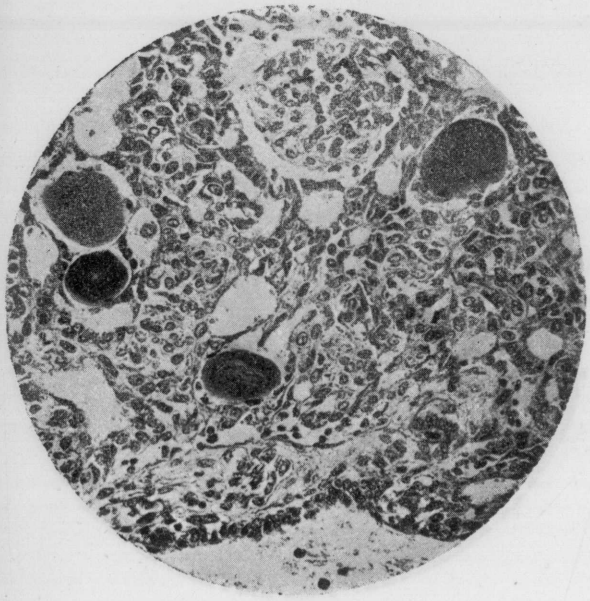

Fig. 18.

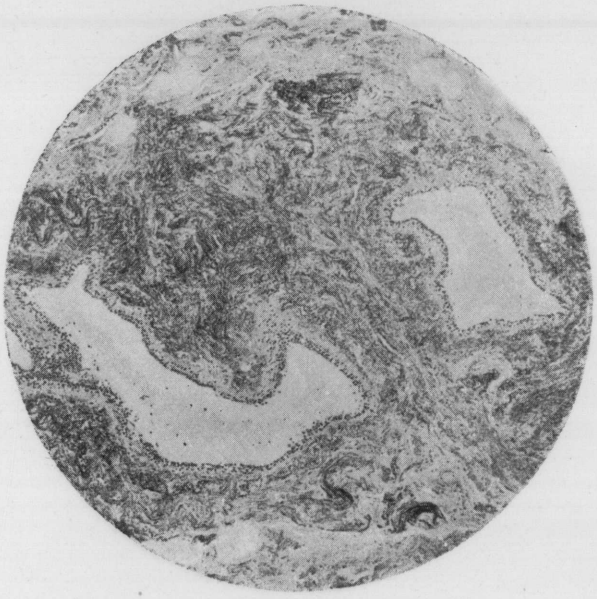

Fig. 19.

C. Sirtori.

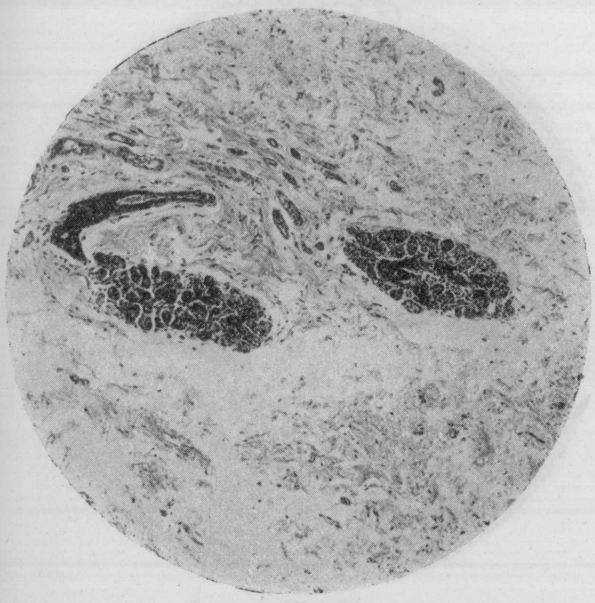

Fig. 20 *a*.

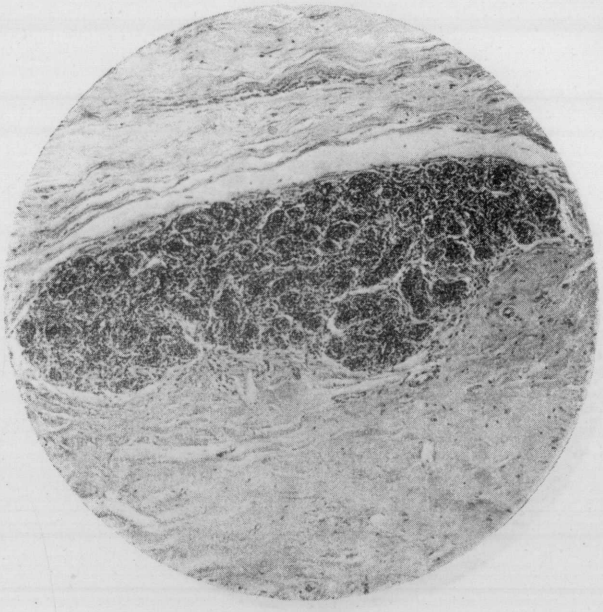

Fig. 20 *b*.

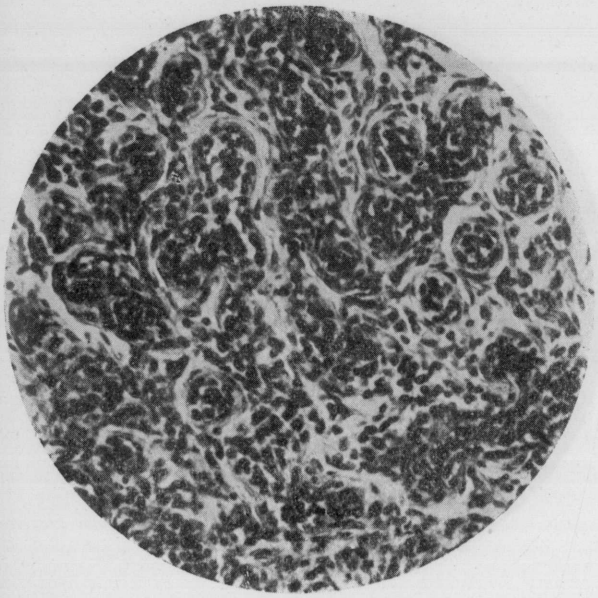

Fig. 21.

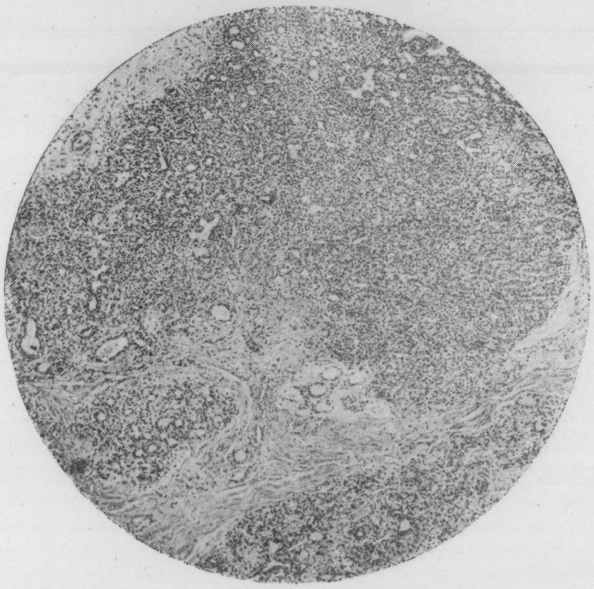

Fig. 22.

C. Sirtori.

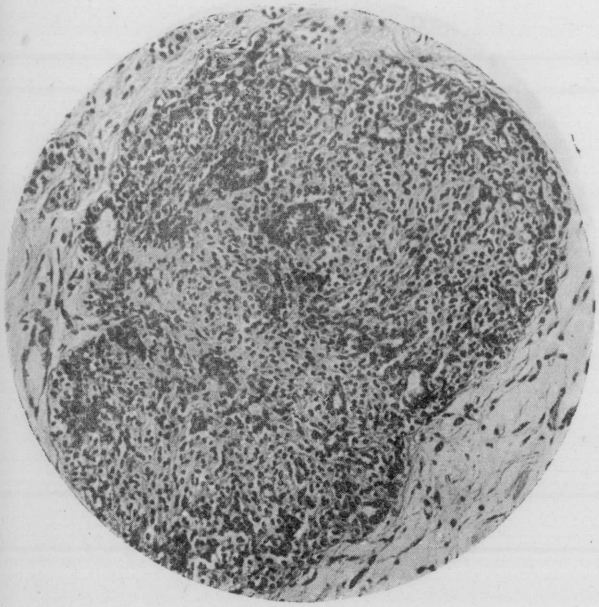

Fig. 23.

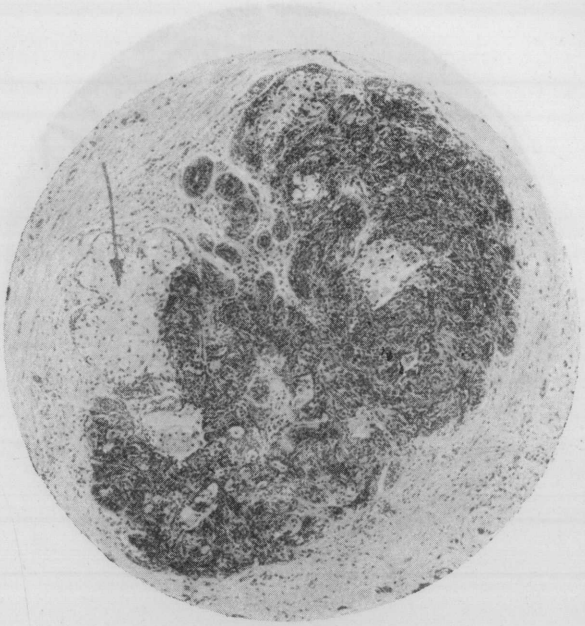

Fig. 24.

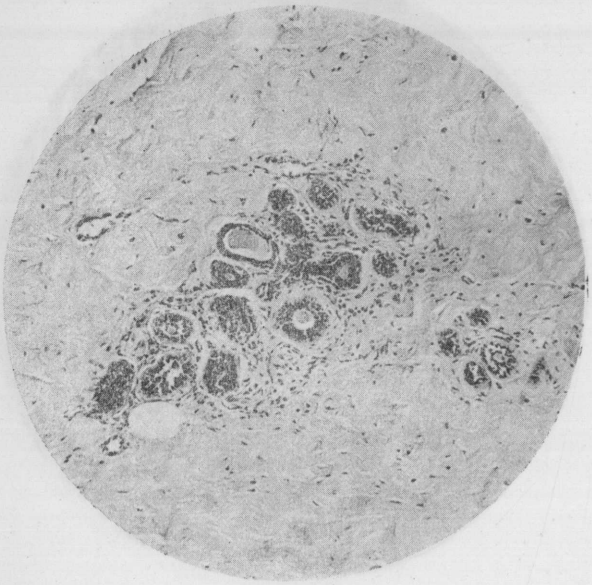

Fig. 25.

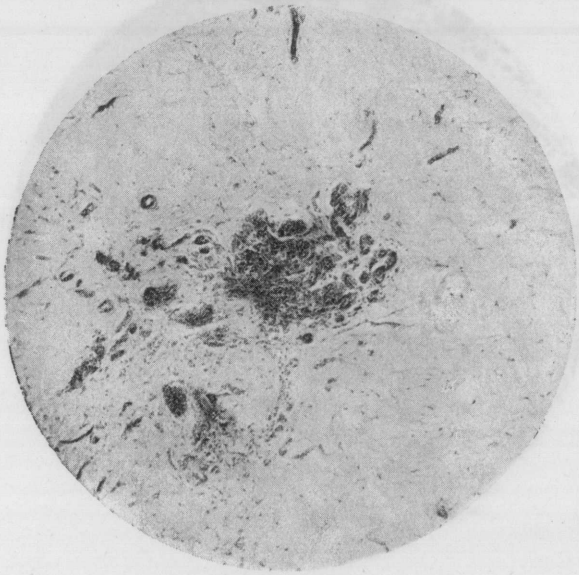

Fig. 26.

C. Sirtori.

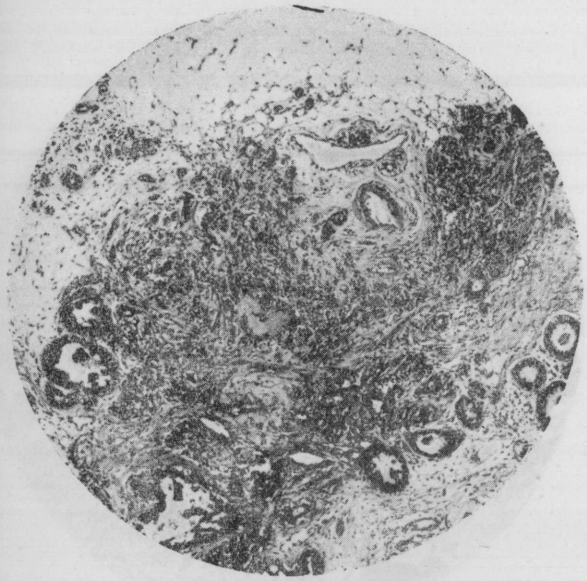

Fig. 27.

Fig. 28.

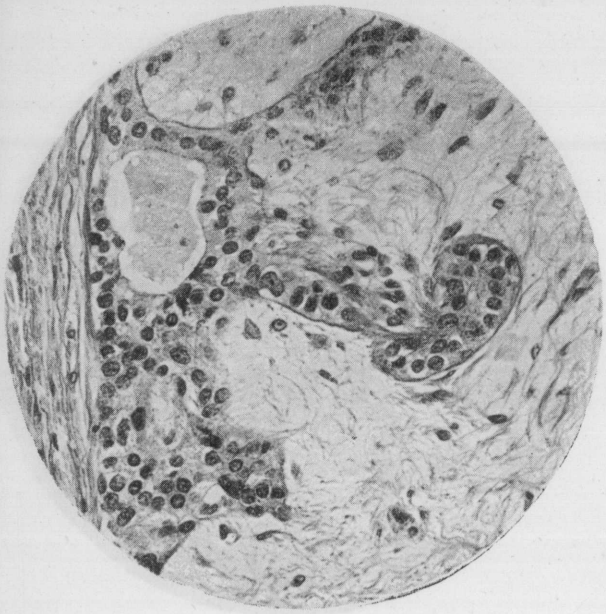

Fig. 29.

Fig. 30.

C. Sirtori.

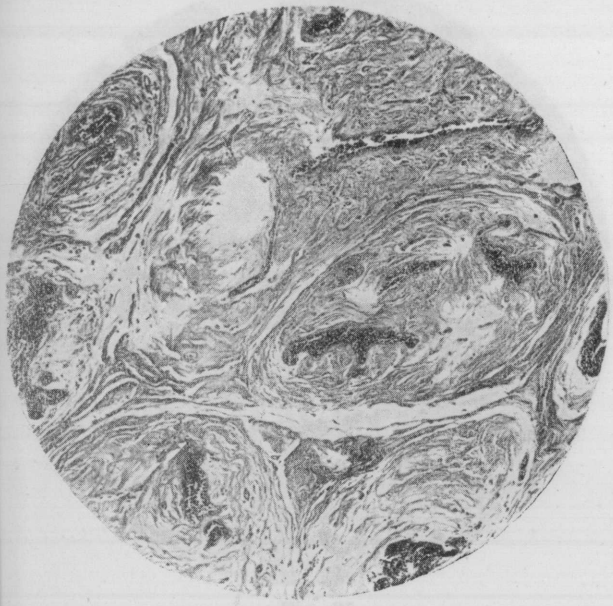

Fig. 31.

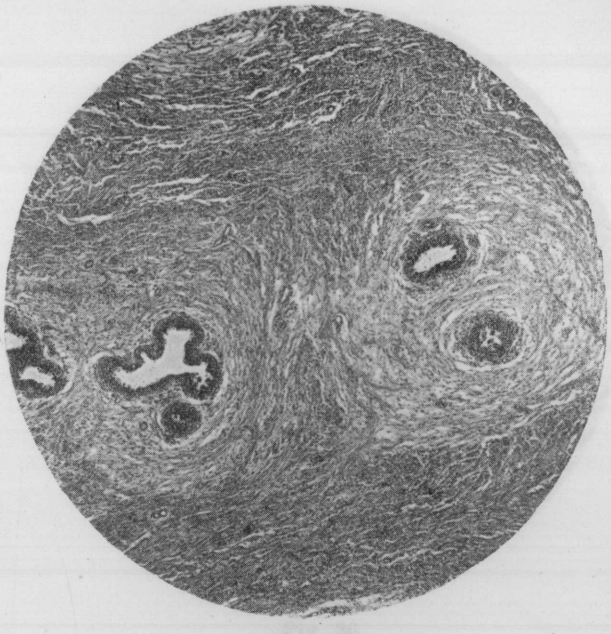

Fig. 32.

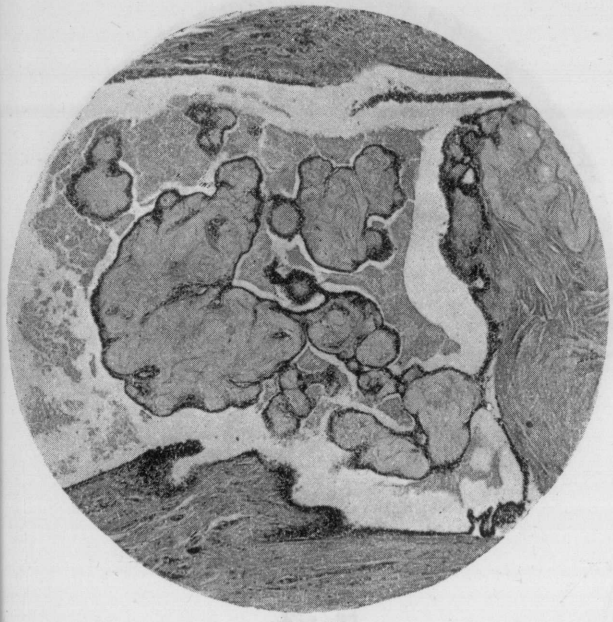

Fig. 33.

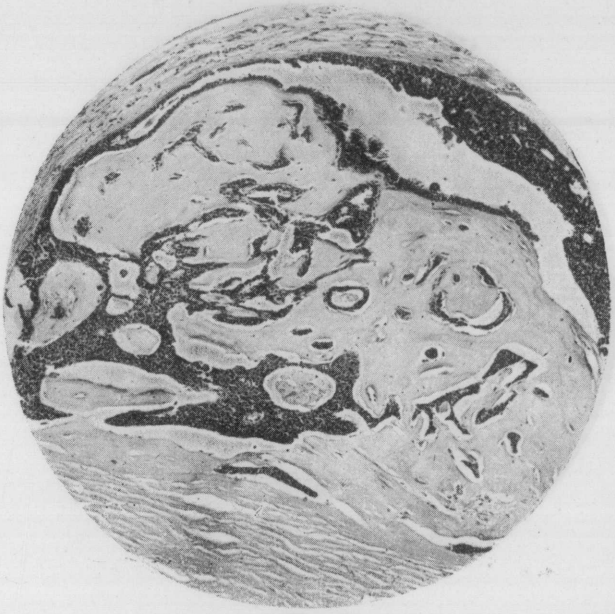

Fig. 34.

C. Sirtori.

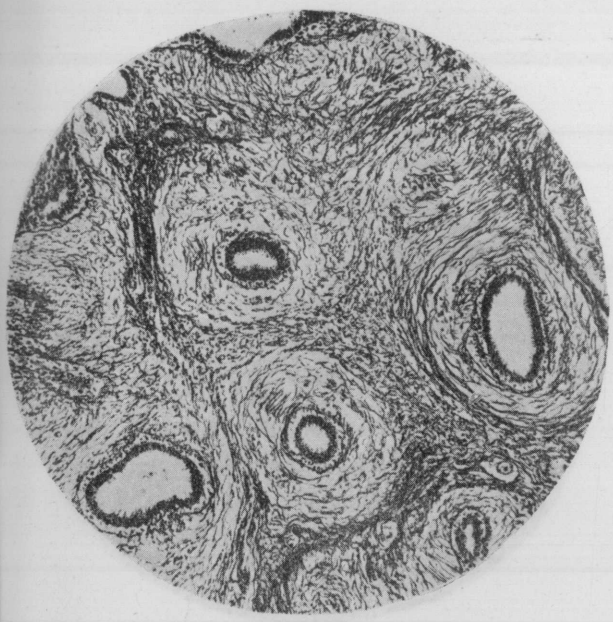

Fig. 35.

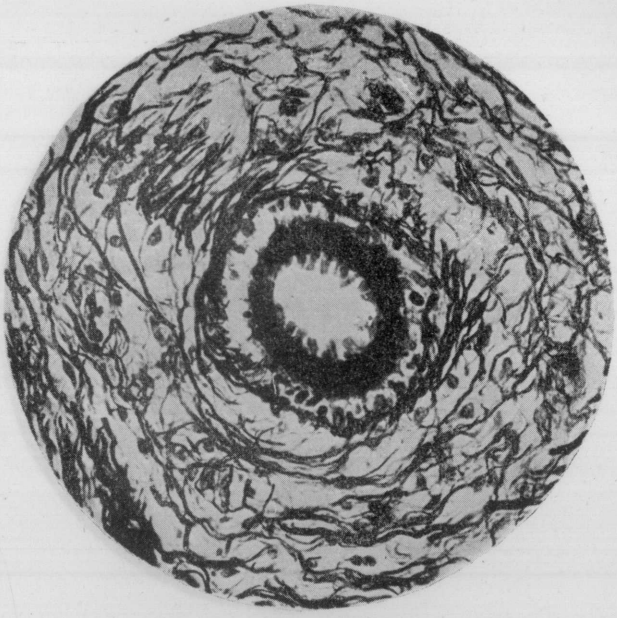

Fig. 36.

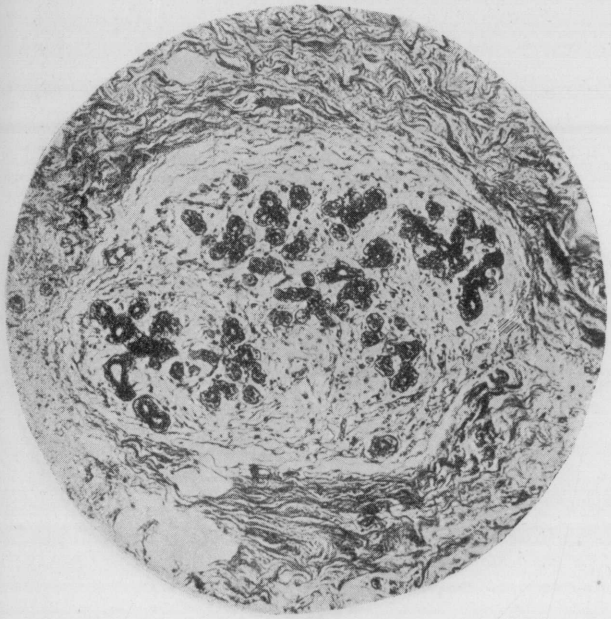

Fig. 37.

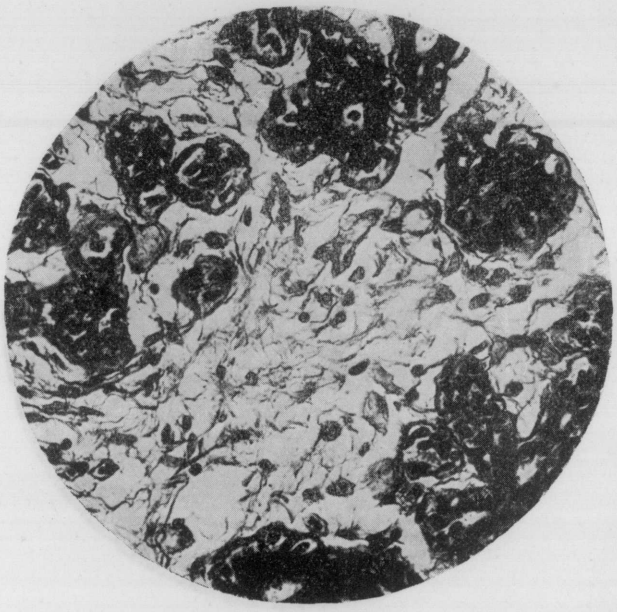

Fig. 38.

C. Sirtori.

Fig. 39.

Fig. 40.

Fig. 41.

Fig. 42.

C. Sirtori.

Fig. 43.

Fig. 44.

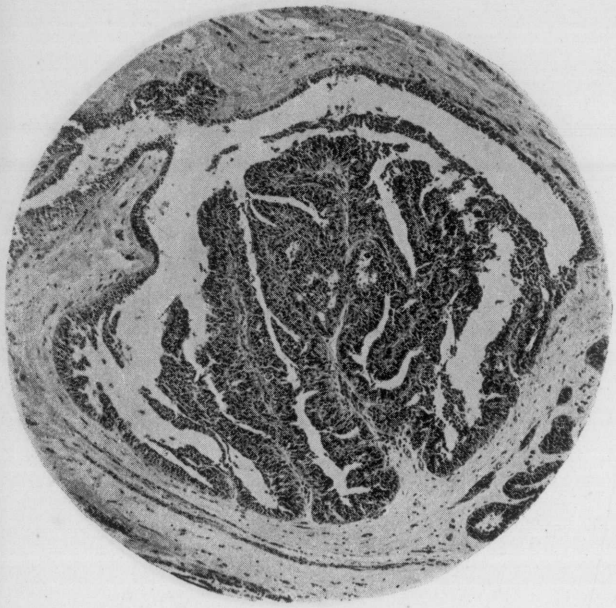

Fig. 45.

Fig. 46.

C. Sirtori.

Fig. 47.

Fig. 48.

Fig. 49.

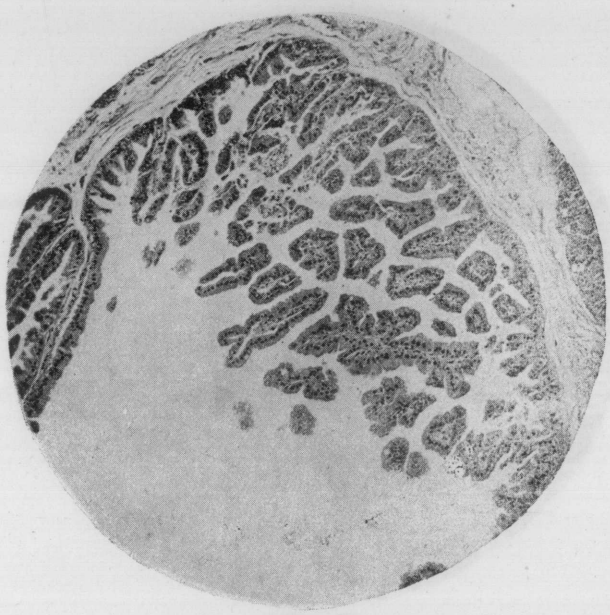

Fig. 50.

C. Sirtori.

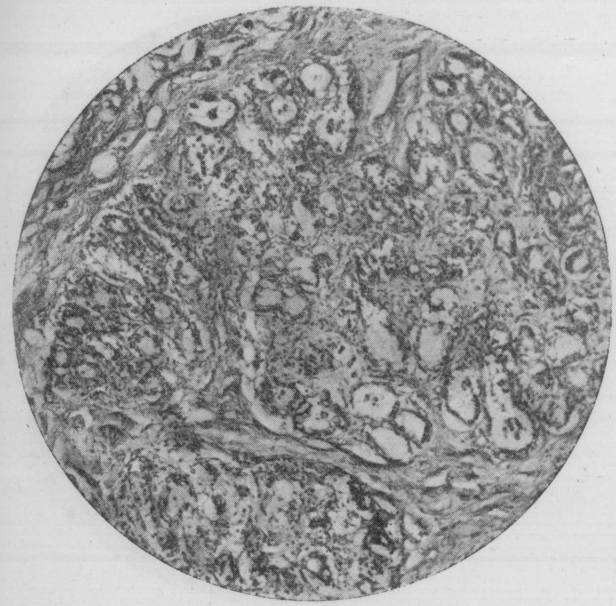

Fig. 51.

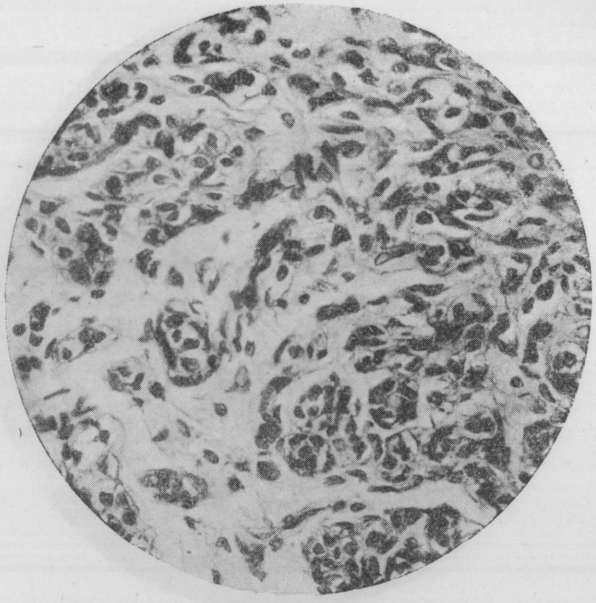

Fig. 52.

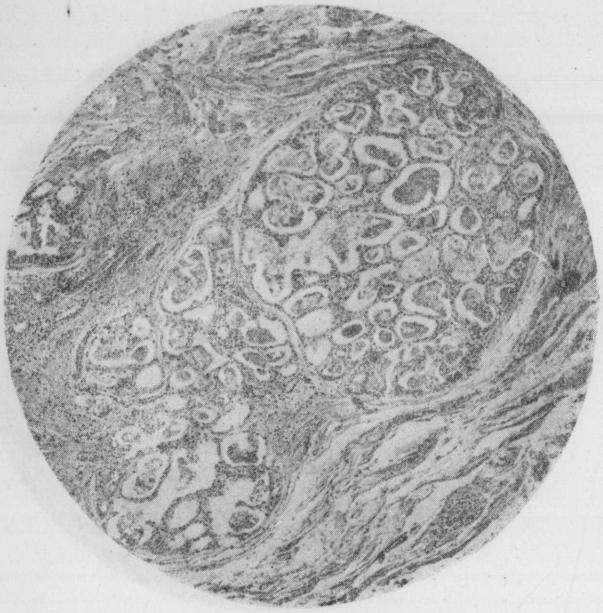

Fig. 53.

Fig. 54.

C. Sirtori.

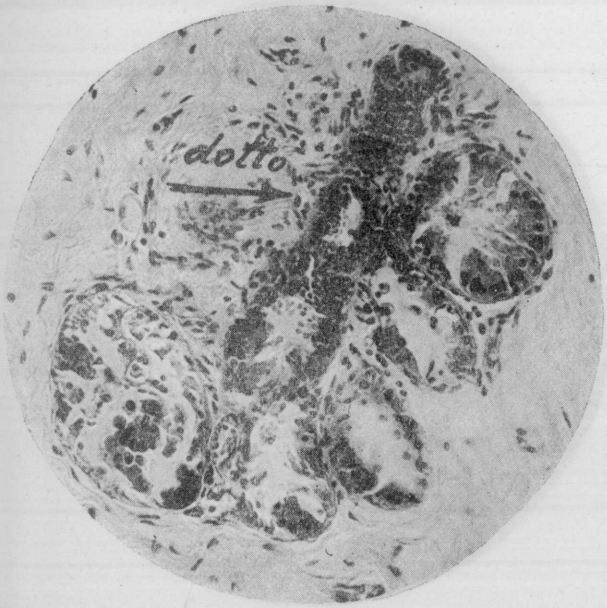

Fig. 55 *a*.

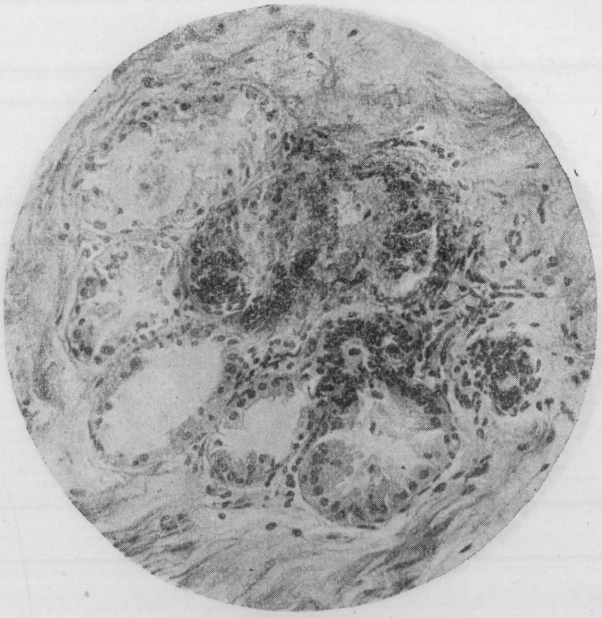

Fig. 55 *b*.

Fig. 55 *c*.

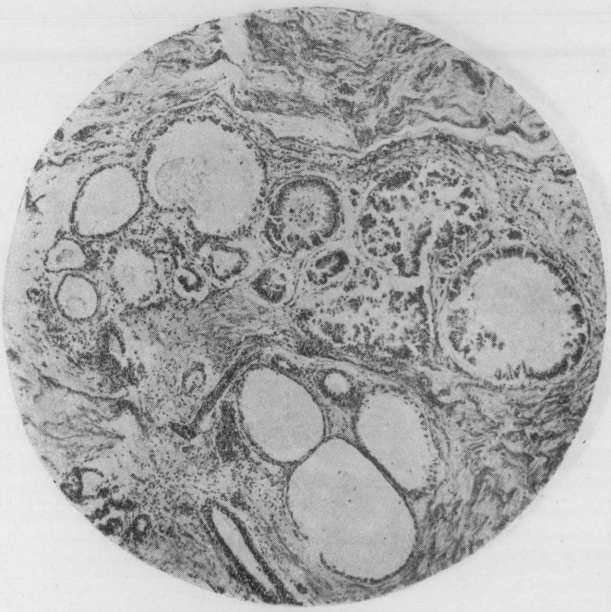

Fig. 56 *a*.

C. Sirtori.

Fig. 56 *b*.

Fig. 56 *c*.

Fig. 57 *a*.

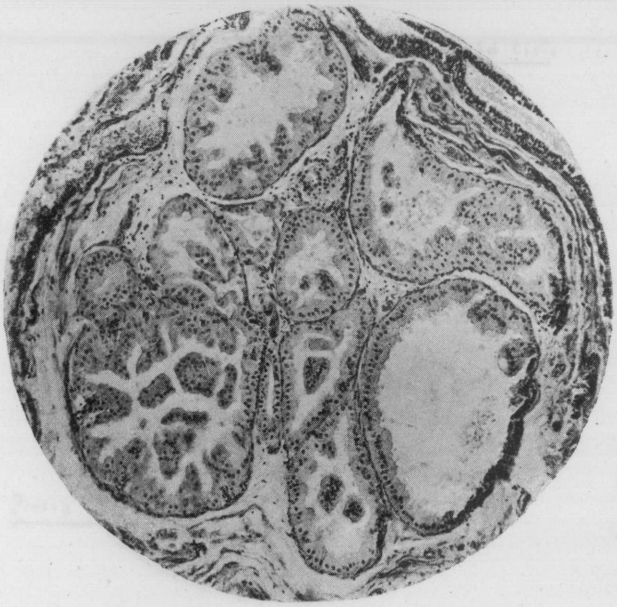

Fig. 57 *b*.

C. Sirtori.

Fig. 57 *c*.

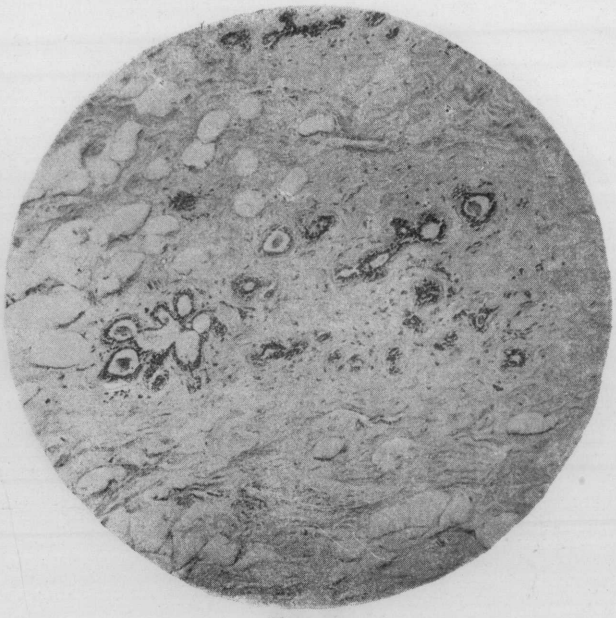

Fig. 58.

Fig. 59.

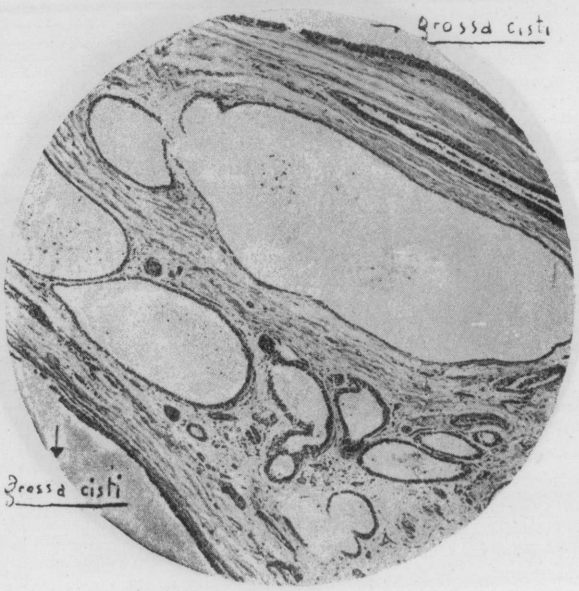

Fig. 60.

C. Sirtori.

Fig. 61.

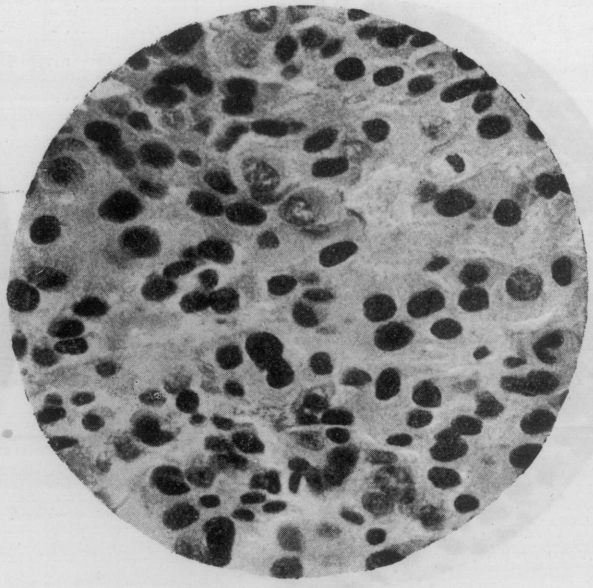

Fig. 62.

Fig. 63.

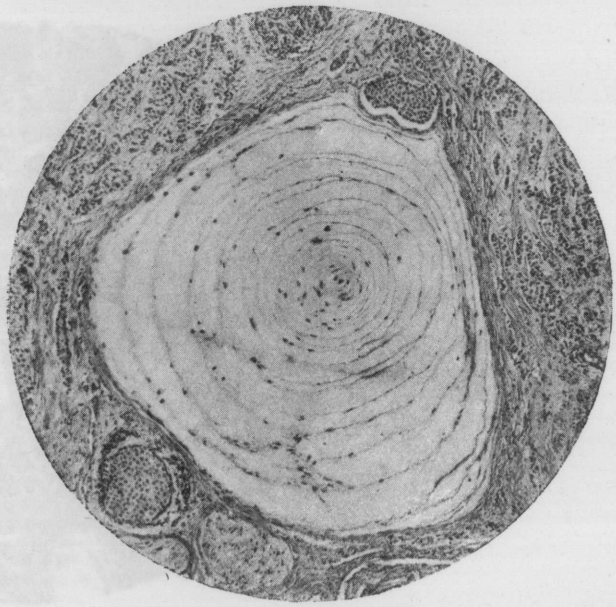

Fig. 64.

C. Sirtori.



Fig. 65.

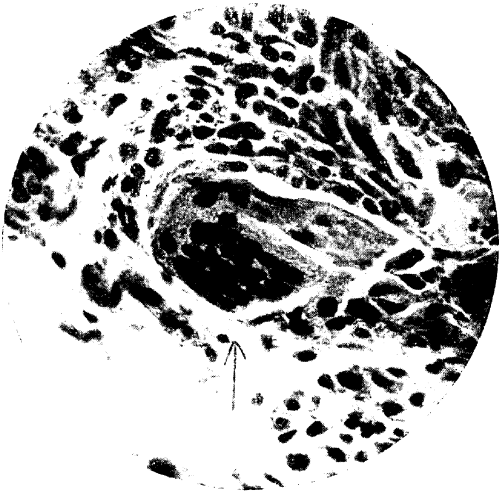

Fig. 66.

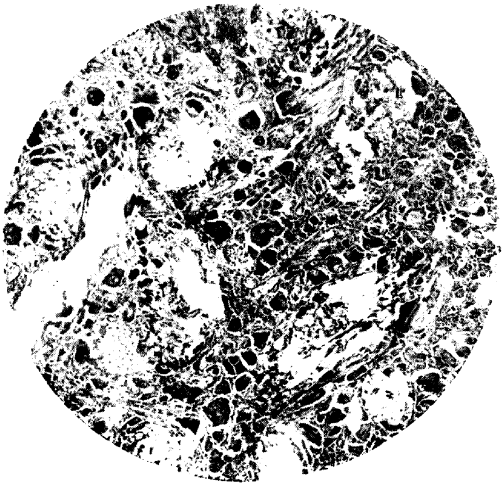

Fig. 67.

C. Sirtori.

INDICE

RELAZIONE

approvata nell'Adunanza del 26 marzo 1943.

L'A. svolge una serie di osservazioni su abbondante materiale originale, rappresentato da 265 mammelle clinicamente normali (da cadaveri) e da 1251 mammelle patologiche da biopsie e da atti operatori. L'accurato studio istopatologico è documentato da numerosissime microfotografie, in cui si può dire che tutte le divergenze dal quadro anatomico classico della mammella adulta, funzionante o no, sono riprodotte e commentate. Infatti resulta come solo in una piccola percentuale (10 % circa) di casi, perfino in donne giovani (15–40 anni), si abbia il quadro detto normale; nel più gran numero di casi occorrendo forme iperplastiche, dilatazioni cistiche, piccoli fibroadenomi e fibroepiteliomi, ecc. L'A. si riferisce alle conoscenze embriogenetiche e dà giustamente importanza alle attivazioni ed involuzioni ciclicamente occorrenti nella mammella (come nell'utero) durante la vita sessuale e lascianti più o meno traccia con rimaneggiamenti istologici di vario tipo. Sono descritti con particolare precisione le alterazioni da *menopausa* e quelle *senili*. Le mammelle patologiche in certi casi non presentano alterazioni più gravi di quelle suddette; ossia si hanno trapassi graduali fra reperti di confine col normale e reperti più nettamente patologici; ma poi sono a fondo illustrati i reperti veramente blastomatosi, benigni e maligni.

È avanzata una spiegazione per certi reperti come il fibradenoma pericanalicolare nella donna prepubere e nel maschio, in contrasto colle forme intracanalicolari delle donne di età più avanzata (mancanza nel primo caso di sistema lobulare, quindi sviluppo fibroepiteliale autonomo attorno ai dotti distanziati fra loro). È discusso il quadro della mastopatia cistica. Sono analizzati parecchi casi di cisti a cellule eosinofile in confronto ad altre forme cistiche. L'A. ha dato giusta importanza alla correlazione epitelio–connettivo, dimostrando come quasi sempre il comportamento del connettivo serva a definire e interpretare quello dell'epitelio; egli cioè segue un moderno concetto *organoide* nello studio dei tumori benigni e talora anche maligni.

Se anche questa Memoria non può portare, dato il soggetto, novità assoluta di reperti, essa può tuttavia rappresentare un contributo originale di grande lena al chiarimento di questioni istopatologiche che hanno una grande importanza per la diagnosi precoce del cancro così comune nella mammella muliebre; soprattutto può insegnare ad evitare errori diagnostici per eccesso, consistenti nel presumere lesioni a carattere maligno ove non esistono che alterazioni iperplastico-metaplastiche in rapporto all'età, allattamenti pregressi, fatti involutivi diversi. Si ritiene quindi questa Memoria degna di essere accolta dalla Classe in quanto chiarisce equilibratamente coordina ed approfondisce un capitolo importantissimo di istologia normale e patologica di larga applicazione clinico-diagnostica.

D. De Blasi
P. Rondoni
F. Pentimalli.