Dott. ALDO SOVENA

MALATTIA DI RAYNAUD CON SCLERODERMIA E CALCIFICAZIONI SOTTOCUTANEE (c. d. M. DI THIBIERGE-WEISSENBACH).

Estratto dal BOLLETTINO E ATTI
DELLA R. ACCADEMIA MEDICA DI ROMA
Anno LXVIII (1942-XX) - Fasc. 6

DITTA TIPOGRAFIA CUGGIANI
ROMA - VIA DELLA PACE, 35
1942-XX

Ospedali Riuniti di Roma — Policlinico Umberto I — II Padiglione
Sezione Neurochirurgica
Primario-aggregato clinico: Prof. A. Chiasserini

Dott. ALDO SOVENA, Aiuto chirurgo f. f.

Malattia di Raynaud con sclerodermia e calcificazioni sottocutanee (c. d. M. di Thibierge-Weissenbach).

Comunicazione alla Seduta del 19 giugno 1942-XX
della Reale Accademia Medica di Roma

WEBER per primo descrisse il caso di una donna di 40 a., che da vari anni presentava una cute fredda e violacea, divenuta poi alle dita liscia e atrofica con piccole zone di necrosi. Nel sottocutaneo delle dita delle mani si notavano piccole masse contenenti sali di calcio, credute in un primo tempo tofi gottosi.

Altri AA. (LEWANDOWSKY - STRADIOTTI- RICHE - WILDBOLZ - DUMIN-DIETSCHY) citarono in seguito quadri simili: l'esame di essi dimostra però che soltanto nei casi dei primi due esistevano spasmi vascolari a tipo acrocianotico.

THIBIERGE e WEISSENBACH nel 1911 dettero una descrizione clinica accurata di questa associazione di spasmi vascolari, sclerodermia e calcificazioni sottocutanee, presentando una paz. la cui sintomatologia riassumerò succintamente.

Donna di 54 a. Da 16 a. le dita delle mani e dei piedi divengono, ad accessi, esangui, con marezzature violacee, insensibili. Sono quindi comparse tumefazioni, dolorose, dure, biancastre, nel sottocutaneo delle dita, rotula ecc., che talora ulcerano la cute eliminando piccole concrezioni calcaree.

Obiettivamente: segni di sclerodermia — dita affusolate, con cute liscia, lucida, violacea o bianca — teleangiectasie diffuse — atrofie muscolari — numerose masse duro-ossee nel sottocutaneo, non aderenti al piano osseo.

Anatomo-istologicamente: tessuto denso, bianco-giallastro, in continuazione col derma; segni di sclerosi cutanea (epidermide affinata, vasi a pareti ispessite, nervi indenni). Nessuna apprezzabile reazione infiammatoria nei punti con calcificazioni all'inizio. Esame chimico: fosfato e carbonato di calcio.

Negative le culture del materiale secreto dai noduli.

In base al loro accuratissimo studio, gli AA. concludevano che nel caso in esame non poteva parlarsi di tumore calcificato, nè di calcificazioni a punto di partenza da ghiandole sebacee, sudoripare o da vasi, e ritenevano trattarsi di fissazione di sali di calcio, e successiva loro confluenza, a livello di un tessuto connettivo di sclerosi, con successiva reazione circostante, come da azione di corpi estranei. Consideravano le manifestazioni descritte come un epifenomeno nel decorso del processo sclerodermico.

Occorre notare che nello studio della speciale sindrome fatto da THIBIERGE e WEISSENBACH gli AA. si intrattenevano particolarmente sul reperto dermatologico, facendo passare in secondo piano i sintomi di acrocianosi.

WEISSENBACH, VIGNAL e GUILLAMIN descrivevano, nel 1929, il caso di una donna di 41 a., che presentava da 15 a. accessi parossistici acrocianotici, con successiva comparsa, sulle dita, di concrezioni calcaree, che venivano quindi eliminate, con fuoriuscita di liquido bianco-giallastro e di granuli duri per erosione della cute. Il reperto radiologico mostrava integrità delle ossa e delle arterie; quello batteriologico, compreso l'insemenzamento in cavia, erano negativi.

Gli AA., data la contemporanea evoluzione della acrocianosi e delle calcificazioni, pensavano trattarsi di una turba umorale generale, legata o meno a un processo locale di ordine meccanico o fisico chimico, favorente la precipitazione di sali di calcio.

M. BASCH nel '31 raccoglieva nella sua tesi 45 casi di questa speciale malattia, ma molti di essi (oltre 20) a un esame accurato non possono esser inclusi nella associazione morbosa che prende comunemente il nome di Thibierge e Weissenbach. Sono stati in seguito citati da altri AA. ancora una diecina di casi per i quali rimando alla bibliografia.

Esaminando i vari casi clinici, si può tracciare della malattia il seguente quadro:

Sono quasi sempre colpite le donne. Aprono la scena turbe vasomotorie, fra cui in primo piano accessi acrocianotici, tipici della sindrome di Raynaud, localizzati a una o più dita, o diffusi ai 4 arti, ed evolventi coi tre caratteristici stadi.

Si impianta quindi lentamente la

sclerodermia, dapprima come sclerodattilia sovrapposta alla sindrome di Raynaud. Le mani del paz. divengono piccole, atrofiche, con dita affilate, che hanno perduto la loro agilità, coperte da cute liscia, secca, lucida.

Il quadro sclerodermico può divenire progressivo, con la caratteristica « maschera »: facies rigida, occhi infossati, cute del volto liscia, lucente, a volte atrofica, come « modellata sulle ossa facciali », con pigmentazioni teleangiectasiche.

Coesistono spesso turbe trofiche (atrofie tendinee e muscolari), in genere simmetriche. Possono aversi turbe esofagee (disfagia).

Sulla patogenesi della sclerodermia sono state emesse varie teorie. Quella vascolare, partendo dal reperto istologico delle lesioni delle arte-

riole del derma, pone la genesi dell'affezione in una sclerosi primitivamente perivascolare e successivamente estesa. D'altro canto, la simmetria delle lesioni, con disposizione talora metamerica, l'atrofia muscolare, la coesistenza — sec. molti AA. accidentale — di lesioni del S. N., istologicamente dimostrate nel midollo e nei nervi periferici, hanno fatto pensare a una primitiva origine cerebro-spinale.

È stata prospettata una genesi endocrina, e volta a volta tutte le ghiandole sono state incriminate: la tiroide (coesistenza della sclerodermia con M. di Basedow, con ipotiroidismo ecc.), la ipofisi (associazione con acromegalia e nanismo, citato da STRUMPELL), le surrenali (associazione con sindromi Addisoniane), le ghiandole genitali, il pancreas.

Ma più che altro è stata prospettata una origine paratiroidea: sono citate infatti associazioni della sclerodermia con disparatiroidismo e iperparatiroidismo, con tetania, con sindrome di Rothmund.

Sperimentalmente (SHELLING, LERICHE) iniettando estratto paratiroideo si sono ottenute negli animali lesioni cutanee del tipo sclerodermico. LERICHE e JUNG pensano alla esistenza di un iperparatiroidismo, che produrrebbe una osteolisi, specie a carico delle estremità (distruzioni falangee): il calcio così distrutto verrebbe portato in circolo e precipiterebbe a livello della cute (infatti questi AA. hanno dimostrato che le placche sclerodermiche contengono, rispetto alla cute normale, il 20-30 % di più di calcio). Secondariamente verrebbe eccitato il simpatico (crisi angiospastiche).

È stata prospettata, infine, una origine simpatica della sclerodermia: le lesioni vascolari di tale alterazione cutanea deriverebbero da una alterazione dei gangli simpatici. Tali alterazioni non sono però istologicamente dimostrabili altro che nelle guaine perivascolari, non nei centri o nei gangli.

Parlano a favore di questa ultima teoria la presenza delle turbe vasomotorie associate alla sclerodermia, ma sopratutto i risultati favorevoli della simpatectomia sul decorso dell'affezione, come meglio vedremo.

* * *

Le *concrezioni calcaree* iniziano nella età media (30-50 a.), in genere senza dolore (raramente con tumefazione a tipo periartritico e dolorosa) alle estremità delle dita, specialmente ai polpastrelli. Sono formate da noduli duri, mobili sui piani profondi, più o meno aderenti alla cute, la quale si affina e talora si ulcera, lasciando uscire concrezioni calcaree miste a una poltiglia cremosa.

La disposizione delle calcificazioni, è spesso simmetrica; alla localizzazione digitale seguono quella delle regioni iuxta-articolari, specie vicino all'olecrano, e, in ordine decrescente, all'avambraccio, al braccio, agli arti inferiori (perirotulee) e, eccezionalmente, alla faccia e al tronco.

Si tratta per lo più di noduli duri, grandi da una testa di spillo a un grano di miglio, e agglomerati talora a formare grosse masse.

Con un progressivo sviluppo e senza dolore, in genere le concrezioni usurano la cute e si eliminano all'esterno, come i tofi gottosi, talora con fenomeni pseudoinfiammatori sino a simulare un patereccio. Si forma una ulcerazione cutanea, la cui cicatrizzazione avviene per lo più rapidamente, specialmente se i noduli eliminati sono piccoli; nella eliminazione di grosse masse, e tanto più quando si sono formate ulcerazioni torpide o sia sopravvenuta infezione secondaria, la cicatrizzazione è naturalmente molto più lenta. Le concrezioni possono talora rimanere in sito senza dare apprezzabili disturbi, e, eccezionalmente, riassorbirsi.

L'esame chimico dimostra che si tratta di ammassi di carbonato e fosfato di calcio, misto a sostanze albuminoidi.

Per quanto riguarda gli altri organi e apparati, ho già citato le lesioni muscolari, le alterazioni osee (decalcificazioni falangee) come pure le turbe ovariche (nel caso di Weil, Weismann e Milian la precipitazione dei sali di calcio avrebbe coinciso con periodi di ipofunzione ovarica), della tiroide, delle paratiroidi. Talora coesistono manifestazioni reumatiche (reumatismo deformante o periartrite fibrosa). A questo proposito, Laffitte e May, riscontrando l'esistenza di turbe trofiche simili nella malattia di Raynaud, nella sclerodermia e nel reumatismo, pensano a un legame fra queste malattie, in vista della loro comune origine simpatica.

L'evoluzione è molto lenta.

Vicino alla forma descritta esiste una forma giovanile (8-15 a.) di prognosi grave, con quadro di sclerodermia edematosa con interessamento tendineo e muscolare e abbondanti calcificazioni sia in superfice che in profondità (muscoli), agli arti superiori e al tronco, e grave decadimento generale.

Accennerò appena alle forme cutanee e sottocutanee circoscritte alla faccia e al tronco, che colpiscono soggetti tarati.

Per quanto riguarda il quadro radiologico, le masse calcifiche possono presentarsi sotto varie forme: come *granuli*, dall'aspetto di pallini di piombo o rizoideo, isolati o conglomerati, per lo più posti ai polpastrelli; come *noduli*, grandi come una noce, irregolari (arti, specie all'olecrano); come placche (tronco).

Sono state infine descritte radiologicamente calcificazioni a carico dei tendini (bicipite, tricipite), della sinoviale, aponeurosi, muscoli, e persino viscerali (ipofisi, tiroide, arterie, polmoni).

A carico delle ossa si può notare decalcificazione a livello delle falangi, talora senza riassorbimento osseo, talora erosione delle falangette con riassorbimento, o iperostosi. Le articolazioni appaiono indenni, tranne non coesista reumatismo.

Nel *sangue*, il tasso calcico è normale o subnormale; raramente vi è ipercalcemia. Il fosforo e il ph del sangue sono normali, talora è aumentato il colesterolo.

Weissenbach e G. e M. Basch scartano l'idea che la genesi delle calcificazioni risieda in una alterazione dello stato generale: ipercalcemia o precipitazione di calcio per alterato metabolismo del normale contenuto calcico del sangue (Perutz conferma che il meccanismo regolatore della calcemia è normale nella malattia di T. e W.). Essi pensano invece che la causa prima risieda in lesioni tissulari locali, e precisamente in una sclerosi primitiva del tessuto connettivo e sua successiva degenerazione, con speciale affinità fisico-chimica per i sali di calcio.

Secondariamente esisterebbero delle turbe locali di vascolarizzazione, con stasi circolatoria e modificazioni chimiche del sangue a contatto dei tessuti.

Le turbe umorali generali, incostanti e di scarsa entità, potrebbero influire soltanto favorendo lo stabilirsi delle degenerazioni tissulari locali.

La diagnosi differenziale, per quanto riguarda le precipitazioni calcaree (non mi dilungo sulla d. d. della malattia di Raynaud) va fatta coi tofi gottosi (coesistenza di crisi gottose, localizzazione ai padiglioni auricolari, aspetto chiaro dei tofi all'esame R. X.), coi tumori cutanei calcificati, coi fleboliti, i tumori pietrosi di Poirier (piccoli noduli durissimi situati sulla faccia interna delle tibie, nei vecchi), gli osteomi cutanei. Deve esser del resto considerata come eccezionale la coesistenza di tali tipi di calcificazioni con gli altri due anelli della triade clinica della malattia di T. W.

* * *

È ora interessante — prima di esporre il caso clinico venuto alla osservazione e operato dal Prof. Chiasserini — osservare come sia stato affrontato il problema terapeutico della malattia di T. W.

Mathieu, Pinard e Fiehrer, nel 1932, presentavano una donna di 60 a., che soffriva da 20 a. di una tipica sindrome di Raynaud, seguita,

a distanza di qualche anno, dalla comparsa di una sclerodermia con sclerodattilia e successivamente da cataratta. Un esame R. X. svelava delle concrezioni calcaree disseminate nel sottocutaneo. Coesistevano fatti artritici.

Gli AA. ritenevano trovarsi associati nel caso in questione la sindrome di T. W. (che attribuivano a iperparatiroidismo) e quella di Rothmund (sclerodermia e cataratta), dovuta a ipoparatiroidismo.

Concludevano per un disparatiroidismo e, riuscito vano un trattamento polipoterapico, praticavano paratiroidectomia bilaterale. (L'esame istologico dimostrava che le ghiandole asportate erano in regressione adiposa fisiologica con leggera sclerosi).

Dopo un mese dall'intervento, la p. affermava di avvertire la cute più liscia ed elastica e di poter facilmente aprire la mano. Nessun fenomeno di tetania; calcemia normale dopo due mesi.

Puddu (1933) descriveva un caso di sclerodermia con artrite cronica e calcificazioni mesenteriche, pleuriche, tiroidee e dell'arteria poplitea, in soggetto che aveva precedentemente presentato fenomeni acroasfittici, che, sembra, erano regrediti con cambiamento di clima. La asportazione di una paratiroide (istologicamente dimostratasi normale) aveva prodotto solo un lieve e del tutto transitorio miglioramento.

Bash, Leibovici e Durupt, nel 1934, presentavano una donna di 43 a., sofferente di sindrome di Raynaud dall'età di 25-30 a., con sucsiva comparsa di calcificazioni sottocutanee, sclerodermia, turbe ovariche. Calcemia: 0,101.

Veniva praticata paratiroidectomia e legatura di due branche della tiroidea inferiore; quindi simpatectomia periomerale D.

Gli AA., che avevano potuto seguire la p. soltanto per 20 gg., speravano che la paratiroidectomia avrebbe portato a diminuita precipitazione di sali di Ca. Riferivano comunque che il giorno dopo l'intervento la paz. aveva notato che le mani erano divenute agili e sudavano: questo beneficio gli AA. attribuivano alla simpatectomia periarteriosa (vale notare — per inciso — l'erronea attribuzione della sudorazione delle mani alla simpatectomia, con la quale si raggiunge invece l'opposto effetto).

Weissenbach, Martineau e Stewart (1936) in una donna di 26 a. affetta da malattia di T. W., accompagnata da melanodermia, non ottennero apprezzabili modificazioni del quadro clinico dopo paratiroidectomia unilaterale.

Gilbert, Dreyfus, Weill e Mathivat ancor più recentemente (1937) ebbero occasione di osservare una donna di 52 a., da circa trenta anni soggetta a crisi acroasfittiche, aggravate dopo la menopausa. Coesi-

stevano sclerodattilia, anchilosi articolari e concrezioni calcaree sottocutanee.

Sottoposta la paz. a intervento chirurgico, non essendo riusciti a identificare le paratiroidi, fu praticata simpatectomia delle tiroidee inferiori.

Le crisi asfittiche, perdendo di intensità, divennero più distanziate; si ebbe un ripristino delle forze.

Contemporaneamente MILIAN comunicava di aver operato, senza risultato, di paratiroidectomia una paz. che presentava una simile sintomatologia, esclusa la sindrome a tipo Raynaud.

Nei casi riportati, si può obbiettare che il periodo di osservazione è stato troppo breve (da 20 gg. a 10 mesi).

Lo scorso anno, infine, PIERI, ha esposto il caso di una donna di 43 a., sofferente dall'età di 20 a. di crisi angiospastiche, rimaste invariate nonostante diverse terapie mediche. A 38 a. era comparso un ascesso del ginocchio, che inciso aveva dato esito ad abbondanti concrezioni calcaree. La malata presentava segni di sclerodermia a livello delle mani (assottigliamento e indurimento delle dita) sclerodermia e deposizioni calcaree alle ginocchia e ai gomiti.

Il 20-11-1936 l'A. praticava in A. L. asportazione del ganglio stellato di D e dopo qualche giorno del S togliendo da questo lato anche il ganglio intermediario.

La p. notò subito che le mani erano divenute calde e rosee; in seguito, e specie nell'inverno, il senso di calore diminuì, ma non ricomparvero più il freddo, i formicolii, i dolori e la rigidità delle dita. Il naso era divenuto meno affilato, le labbra non più assottigliate. Si formavano invece, anche dopo l'intervento, nuove precipitazioni calcaree.

L'atto operativo era stato insomma efficace sui disturbi vasomotori e la sclerodermia, inefficace sulle precipitazioni calcaree.

CASO CLINICO:

Di Ma... Ermelinda, a. 50, d.d.c. — Coniugata; nessun figlio; un aborto al 3° mese.
Anamnesi ereditaria: padre morto a 45 a. per polmonite; madre e tre fratelli vivi e sani.
An. remota: negativa all'infuori di herpes zoster intercostale a 18 a. Nel 1922, circa un mese dopo l'aborto che aveva richiesto raschiamento uterino, la p. si avvide che, immergendo le mani nell'acqua fredda, si facevano intensamente pallide; ritirandole, divenivano cianotiche e dolenti, per tornare normali dopo circa mezz'ora. Gli stessi disturbi comparvero anche a carico degli arti

inferiori, specialmente ai due piedi. Le crisi comparvero in seguito anche dopo emozioni e traumi psichici: sopravvenivano quasi quotidianamente, due, tre volte al giorno, più nell'inverno che nell'estate. Dopo qualche anno sopravvennero piccole flittene alle ultime falangi delle dita delle mani, mentre le dita dei piedi rimanevano indenni; le flittene secernevano scarso contenuto per lo più purulento e le conseguenti ulcerazioni tardavano molto a chiudersi. Avvertiva inoltre parestesie (formicolii) che per lo più cominciavano quando ricompariva la circolazione agli arti.



FIG. 1.

Fu sottoposta a varie cure mediche (iniezioni di acetilcolina e altri preparati vasodilatatori) e fisiche (diatermia ecc.) senza risultato.
Le lesioni, specialmente alle mani, si aggravarono e si estesero ulteriormente sino a risultarne la perdita delle estremità di alcune delle falangi distali.
La paziente notò inoltre la comparsa di un rossore e di una particolare lucentezza della cute del volto, del collo e della parte superiore del torace: afferma che le modificazioni della cute della faccia condussero a un completo mutamento della fisionomia.
Da circa due anni ha notato la comparsa nel sottocutaneo di noduli duri, poco dolenti. I noduli saltuariamente si ulcerano secernendo scarso materiale « come calce »: la piaga cicatrizza facilmente. Al ginocchio, i noduli assumono talora carattere infiammatorio. Avverte inoltre la comparsa, al lobulo dell'orec-

chio e alle guancie, di piccole tumefazioni sottocutanee che durano qualche giorno per poi dileguarsi.

Esame obbiettivo e decorso.

Al primo ingresso in Ospedale (19-10-38) la paz. presentava obiettivamente: Condizioni generali di nutrizione e sanguificazione piuttosto scadute.

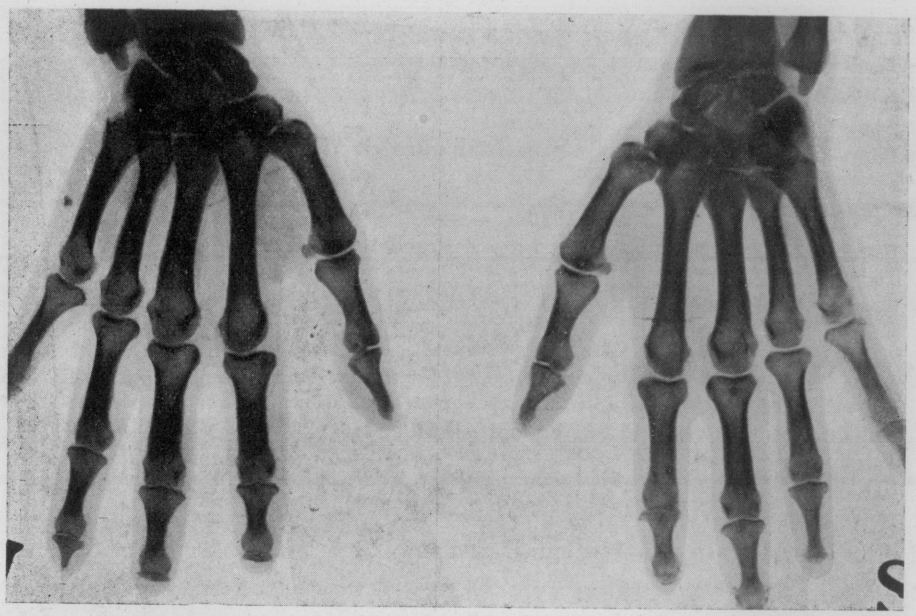

FIG. 2.

Mutilazione delle falangi ungueali delle ultime 4 dita. Piccole calcificazioni nella eminenza ipotenar mano destra e intorno alla testa della III falange del II e III dito della mano sinistra.

Facies nettamente sclerodermica: cute del volto color rosso-rameico, liscia, sottile, tesa. Rime palpebrali ristrette, specie a D, naso affilato e impiccolito; anche la bocca è impiccolita, come una fessura tagliata a stampo. La mimica del volto è alquanto ridotta.
Lo stesso aspetto e colorito della cute si osserva a carico del collo e della parte superiore del torace.
Torace espansibile; suono plessico un po' ipersonoro; murmure normale.
Cuore nei limiti, I tono puntale impuro, lieve rinforzo del II sui focolai della base.
Addome trattabile, indolente; fegato e milza nei limiti.
Le mani presentano gravi ulcerazioni trofiche a carico di tutte le dita, a eccezione dei due pollici. Cute secca, retratta, con chiazze cianotiche alternate a zone di ischemia; estremità delle dita affilate, dure; le terze falangi di tutte le

dita sono accorciate e le unghie fortemente deformate e piccole. Il II dito della mano S è arrossato e sulla faccia dorsale della II falange si osserva una ulcerazione della grandezza di un soldo a fondo grigio giallastro.
Anche a carico degli arti inferiori si osserva una colorazione cianotica, specialmente in corrispondenza delle dita dei piedi.
Non soluzioni di continuo. Le pulsazioni della pedidia si apprezzano bene a S, sono meno ampie a D.

Ricerche sussidiarie:

Reaz. Wassermann negativa.
Glicemia 1 ‰ — Azotemia 0,25.
Pressione arteriosa 140/80.
Esame delle urine: albumina tracce; null'altro da rilevare.

Oscillometria:

Braccio D (III medio)	2	Braccio S (III medio)	1,5
Coscia D (III inf.)	4	Coscia S (III inf.)	5,5
Gamba D (III medio)	1,5	Gamba S (III medio)	2,5

Termometria cutanea:

Dorso mano D	29	Dorso mano S.	29
Pollice D	24	Pollice S	24
Dorso piede D	25	Dorso piede S	28
Alluce D	22	Alluce S	21,5

Il primo intervento venne eseguito il 21-10-38.

Operatore: Prof. CHIASSERINI.

An. loc. novoc. preceduta da iniezione frazionata di 20 cgr. luminal.
Scopertura del simpatico cervico toracico D per via anteriore.
Per isolare bene il ganglio stellato è necessario allacciare e sezionare l'arteria vertebrale. Si isola e si asporta il simpatico dal ganglio stellato al III toracico inclusivamente.
Dopo l'intervento si hanno i seguenti valori alle prove termo e oscillometriche:

Oscillometria:

Braccio D (III medio)	5	Braccio S (III medio)	2,5
Coscia D (III inf.)	4	Coscia S (III inf.)	5,5
Gamba D (III medio)	1,5	Gamba S (III medio)	2,5

Termometria cutanea:

Dorso mano D	30,5	Dorso mano S	29
Pollice D	29,5	Pollice S	27

Non modificazioni alla termometria degli arti inferiori
La paz. rientra ancora in reparto l'8-11-39.

Dalla precedente operazione le lesioni ulcerative della mano D sono guarite; la mano è rosea, calda, pur presentando una certa succulenza dei tessuti e le alterazioni definitive, già notate nel precedente esame, a carico delle unghie e delle parti distali delle falangi.
La mano S presenta due ulcerazioni (II e IV dito); è fredda, con chiazze di cianosi.
I disturbi circolatori a carico degli arti inferiori si sono accentuati: si notano chiazze di cianosi su cute totalmente pallida. L'immersione dei piedi in acqua

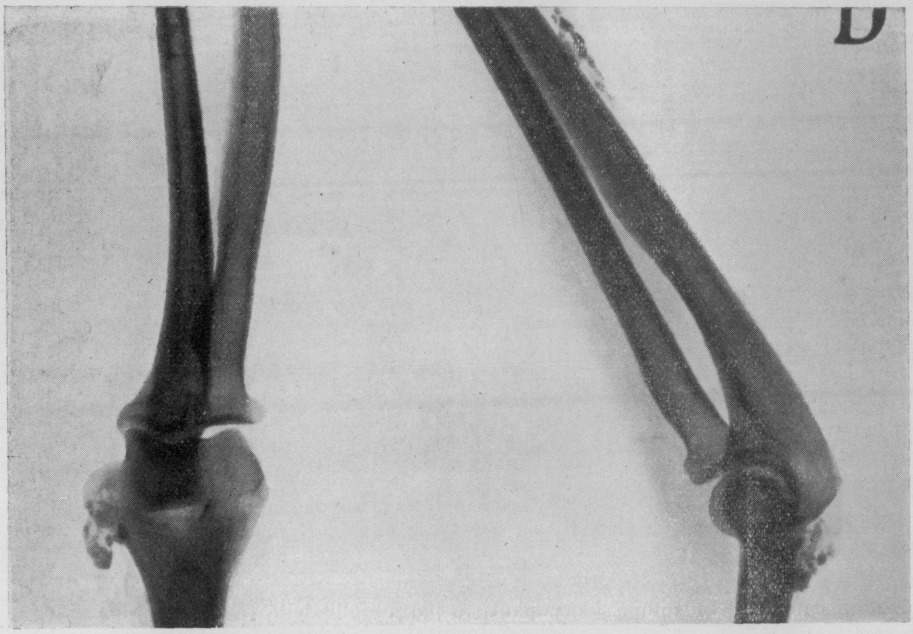

FIG. 3.

Noduli calcificati raggruppati in ammassi occupanti le parti molli della regione epitrocleare destra e del tratto medio della regione ulnare dell'avambraccio destro.

fredda provoca discreto dolore, e soprattutto la comparsa di una intensissima cianosi di tutto il piede.
La termometria cutanea dimostra, negli arti superiori, netta differenza fra quello di S e quello di D, che è molto più caldo.
Tra i due pollici esiste una differenza di 6,3 gradi.

Agli arti inferiori:

gamba D	26	S	27
dorso piede D	23,8	S	26,5
pianta piede D	23,5	S	24
alluce piede D	20,5	S	21

La prova della camera calda dimostra un nettissimo fattore spastico negli arti inferiori (aumento di circa 6,5 a D e di 5 a S) un discreto fattore spestico nell'arto superiore S (aumento di 3). Nessun aumento nell'arto superiore D (simpatectomizz.).

II intervento (16-11-39):

Operatore: Prof. CHIASSERINI.

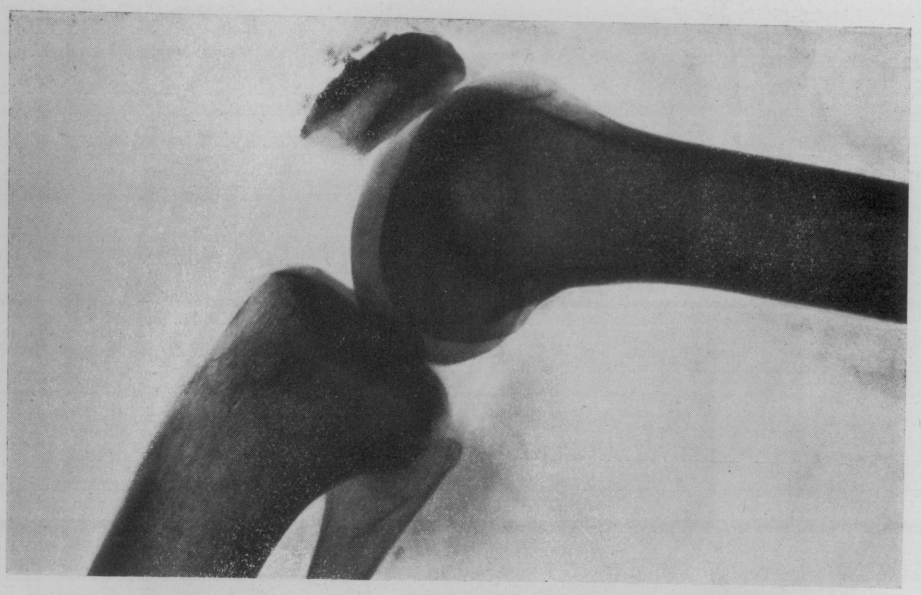

FIG. 4.

Noduli calcificati in ammassi occupanti le parti molli della regione patellare (bilateralmente)

Etero narc. preceduta da due iniez. di luminal.
Scopertura del simpatico lombare di D per via extraperitoneale.
Resezione del II e III ganglio.

Il 23-2-39 si praticava il *III intervento*.

Operatore: Prof. CHIASSERINI.

Anestesia loc. nov. preceduta da due iniez. (cgr. 40) di luminal.
Simpatectomia cervico-toracica S per via anteriore: si asportano i gangli III cervicale e I dorsale (parzialmente fusi) e II dorsale, tagliando il cordone al disotto di questo.

Il 4-3-39 *IV intervento*.

Operatore: Prof. CHIASSERINI.

Etero-narc. regolare.

Simpatectomia lombare S per via extraperitoneale. Si asportano il II e III ganglio.

Il 24-3-1939 si constata che le modificazioni cutanee, sia a carico delle mani che dei piedi, sono notevolissime. È scomparso il carattere sclerodermico e le varie

Fig. 5.

Tessuto connettivo fibroso ialino con focolai calcifici.

pustole sulle dita sono cicatrizzate. La trasformazione a carico dei piedi è altrettanto notevole: essi sono caldi, asciutti, rosei. La paz., che aveva bisogno di tenere delle solette alle scarpe per poter camminare senza dolore, è adesso in grado di farne a meno e la deambulazione avviene senza dolore. Mettendo il piede nell'acqua fredda il colore roseo non scompare più.

In un nuovo controllo eseguito nel 1940 si avevano i seguenti risultati:

Oscillometria:

braccio D . . .	4	S 5
Coscia D . . .	3½	S 4½
Gamba D . . .	3½	S 4½

Termometria cutanea:

braccio D . .	28 ½	S 28
avambraccio D .	28 ½	S 28,7
pollice D . .	27 ½	S 26
dorso piede D .	29	S 30
alluce D . .	28 ½	S 29½

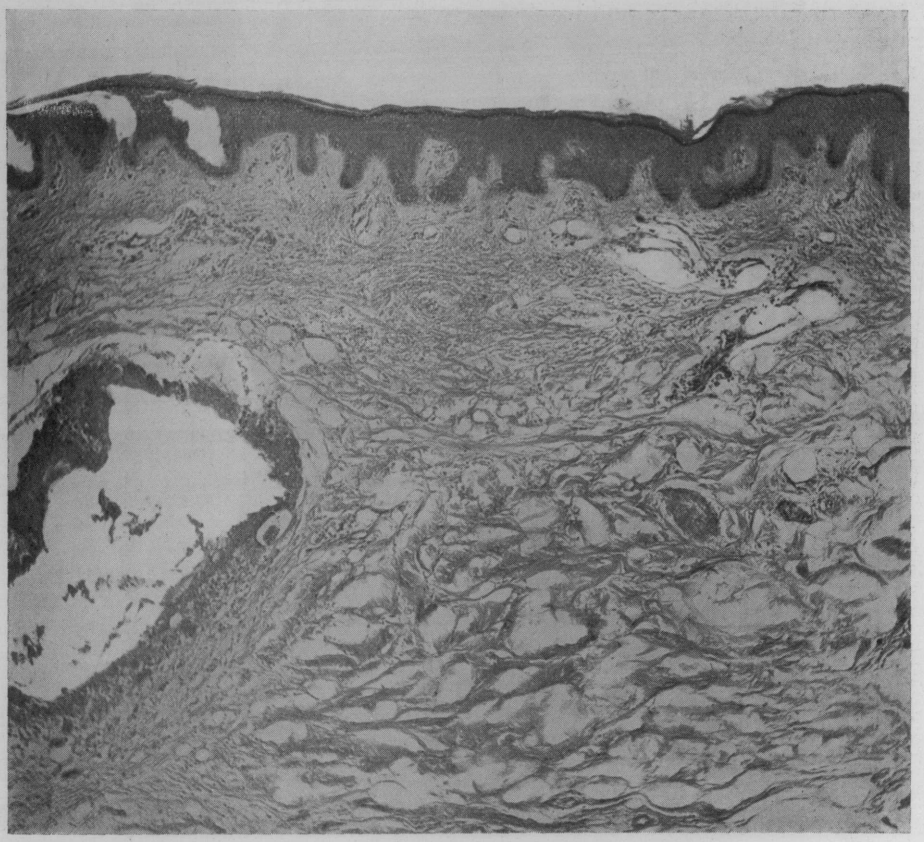

FIG. 6.

Cute atrofica. Focolaio calcifico nel derma.

Nel marzo 1942 la paz. veniva ancora ricoverata in Reparto: accusava un ritorno intermittente degli spasmi al V dito della mano S.
Obiettivamente si nota: al volto, sindrome di C. Bernard-Horner bilaterale; il volto, però, non ha più il netto carattere sclerodermico, la cute è meno tesa, la bocca meno affilata.

Alle mani permangono gli esiti cicatriziali delle lesioni, già descritti; non si apprezzano flittene o piaghe; la cute appare tuttavia piuttosto rugosa, anelastica, un po' tumida; il V dito alquanto freddo.
Nulla di nuovo da rilevare agli arti inferiori: i piedi sono caldi, asciutti.
Nel sottocutaneo si apprezzano ora noduli duro-lignei, spostabili sui piani sotto-

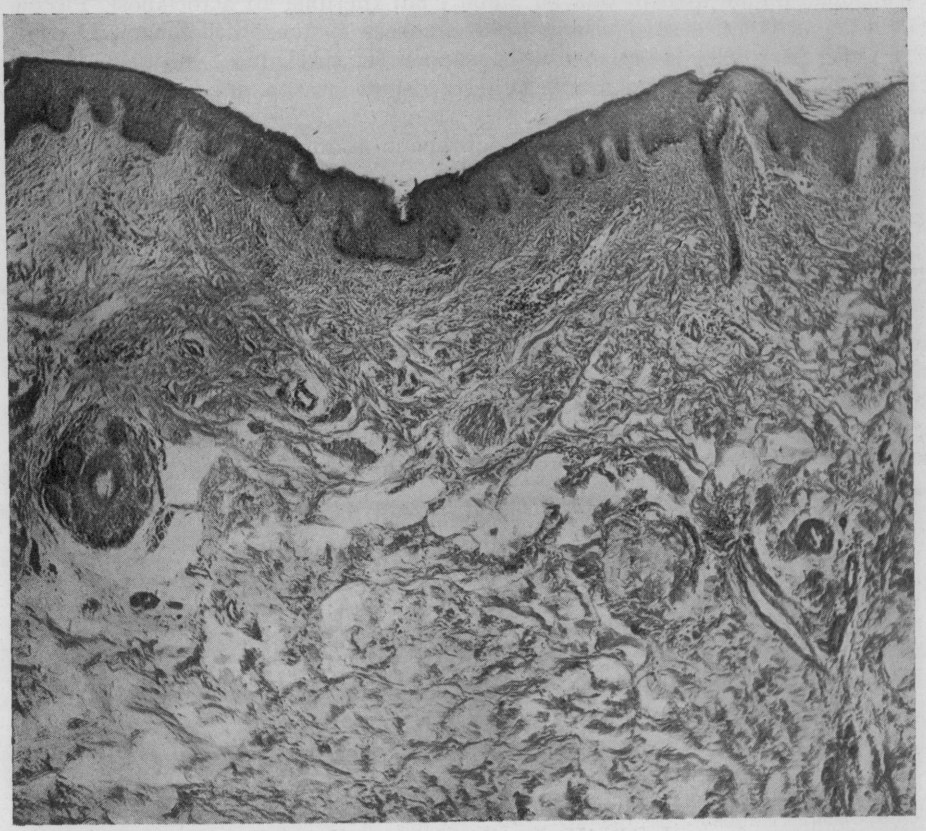

FIG. 7.

Atrofia dello strato Malpighiano della cute e delle papille del derma.

stanti, poco dolenti; la cute sembra aderire ad essi. Uno di tali noduli, grande come un grano di granturco, è sulla faccia ulnare al III infer. dell'avambraccio S. Un altro, grande come una noce, è posto sulla faccia interna dell'articolazione del gomito, subito al disopra dell'olecrano. Altri piccoli noduli, come un chicco di grano, sono sparsi sulla faccia anteriore delle due ginocchia.
La cute in corrispondenza di questi ultimi è piuttosto arrossata, dolente.
Nulla di particolare da rilevare agli altri organi e apparati.
Il 23-3-42 viene eseguita biopsia del nodulo vicino all'olecrano. Il pezzo asportato è grande quasi come una noce: esso è costituito da una massa dura, fria-

bile, compatta, dall'aspetto di calcio. Il responso istologico (Prof. BIGNAMI) è: nodulo sottocutaneo costituito da tessuto connettivo fibroso ialino con depositi di sali di calcio.
R. W. negativa — Glicemia 1 ‰ — Azotemia 0.24 — Cloruremia 5,81 ‰. *Calcemia* milligr. 10,20 %.
Esami radiologici: a carico delle mani esiste una mutilazione delle falangi ungueali delle ultime quattro dita da ambo i lati riferibile ad acrocianosi. Piccole calcificazioni cutanee sono visibili nella eminenza ipotenar della mano D e intorno alla testa della III falange della mano S (II e III dito). Nei piedi piccole calcificazioni in corrispondenza della testa del metacarpo del I dito, bilateralmente.
Presenza di noduli calcificati che si raggruppano in ammassi e occupano le parti molli della regione patellare bilateralmente, della regione epitrocleare D e del tratto medio della regione ulnare dell'avambraccio dello stesso lato (Prof. NUVOLI).
Un esame radiologico del torace mostra inoltre un processo infiltrativo nodulare della regione apicale e sottoclaveare S.

Durante questa ultima degenza è stata praticata alla paz. piretoterapia con iniezioni di latte (cc. 5-10-20). Avendo questa dose procurato febbre (39,6) con intenso brivido, si scende di nuovo a 10 e 15 cc. (le iniezioni vengono praticate ogni 5-6 gg.). Il beneficio tratto da questa terapia è stato evidente: sono scomparsi gli spasmi del V dito; la cute delle mani è divenuta più elastica, liscia, non più tumida.

La *termometria cutanea* praticata il 22-4-42 dà:

gamba . . .	S 32	D 33
dorso piede . .	S 30 ½	D 30 ½
alluce . . .	S 30 ½	D 30 ½
dorso mano . .	S 31	D 31
pollice . . .	S 30	D 31
III fal. II dito	S 28 ½	D 28
I fal. II dito	S 30	D 31 ½
I fal. III dito	S 30	D 31
III fal. III dito	S 29	D 29 ½
III fal. IV dito	S 28	D 30
I fal. V dito	S 27	D 29
III fal. V dito	S 26	D 29

Dopo il bagno di luce (prova della camera calda) si ha elevazione di temperatura di appena 0,3.

Riassumendo: malata affetta da M. di Raynaud giunto ad uno stadio molto avanzato (mutilazioni ecc.), con fenomeni sclerodermici, e in cui sono infine comparse calcificazioni sottocutanee.

La paz., che era stata sottoposta a varie terapie mediche, ha tratto grande vantaggio dalla simpatectomia cervico-toracica e lombare bilaterale, sia per la sclerodermia, sia, soprattutto, per i fenomeni di acrocianosi.

Per quanto riguarda questi ultimi, è ormai noto quali grandi benefiche modificazioni, rapide e permanenti, apporti la simpatectomia sulle sindromi tipo Raynaud. Non mi dilungo su tale punto, rimandando ai lavori di CHIASSERINI citati in bibliografia.

Il beneficio della interruzione simpatica nella sclerodermia è confermato anche da altre osservazioni. Oltre al caso di PIERI, ricorderò che LERICHE e FONTAINE comunicavano di aver ottenuto un ottimo risultato (arresto delle lesioni e successiva regressione) praticando simpatectomia femorale seguita da ramisezione lombare in un ragazzo di 12 a. affetto da dermatite cronica atrofizzante (m. di Pick-Herzheimer).

Queste osservazioni vengono confermate dal caso esposto: i risultati terapeutici conforterebbero quindi la teoria della genesi simpatica della sclerodermia.

È interessante anche notare il beneficio che la piretoterapia con latte ha apportato alla paz. quando — dopo i 4 interventi — era ricomparso, sia pure in forma molto attenuata — qualche angiospasmo.

Ricorderò a tale proposito una recente spiegazione del ritorno parziale del vasospasmo dopo ganglionectomia. Le fibrocellule muscolari della parete arteriosa conservano, anche dopo la interruzione simpatica, e la conseguente abolizione di impulsi costrittori, una sensibilità agli ormoni simpaticomimetici, esaltata anzi dopo la sezione dei rami grigi (post-gangliari).

La piretoterapia, con la sua azione vasodilatatrice, modificherebbe quindi questo spasmo residuo.

Le precipitazioni di calcio nella nostra paz. sarebbero apparentemente iniziate dopo la già avvenuta interruzione simpatica.

Qualunque sia la genesi delle precipitazioni dei sali di calcio nel sottocutaneo, è da presumere che essa non possa essere influenzata dalle modificazioni apportate dalla simpatectomia.

RIASSUNTO. — L'A. — dopo una revisione sintetica dell'argomento — espone un caso di malattia di Raynaud con sclerodermia e calcificazioni sottocutanee c. d. M. di Thibierge-Weissenbach) in cui venne praticata dal Prof. CHIASSERINI — con risultato che permane ottimo dopo 4 anni — simpatectomia cervicotoracica e lombare bilaterale.

BIBLIOGRAFIA

1. BASCH, *La sindrome de Thibierge-Weissenbach,* Arnette ed., Paris, 1931.
2. BASCH-LEIBOVICI-DURUPT, « Bull. et Mem. de la Soc. des Hop. de Paris », p. 516, 23-3-1934.
3. CHIASSERINI, « Rivista endocr. e neuroch. », 1935.
4. — « Baglivi », 1935.
5. — « Boll. R. Accad. Medica di Roma », 1941.
6. — « Forze Sanitarie », x, n. 18, p. 3-17, 30 sett. 1941.
7. CHRISTMAN, « Am. journ. Roentgenol. », 30, 177, 179, ag. 1933.
8. DAVIS, « Brit. J. Dermat. », 24, 142, 144, 1912.
9. EDEIKEN, « Am. Journ. Roentgenol », 22, 42, 44, 1929.
10. FERNET e NAHAN, « Bull. Soc. Franc. Dermat. et Syphil. », p. 266, 13 novembre 1919.
11. GARCIN-BERTRAND-LAUDAT-CACHIN, « Bull. et Mem. de la Soc. Med. des Hop. de Paris », 47, 1036, 1045, 1931.
12. GILBERT-DREYFUS-WEILL-MATHIVAT, « Bull. et Mem. de la Soc. Med. des Hop. de Paris », p. 556, 3 aprile 1937.
13. HOWARD, « Canad. M. A. J. », 124, 133, agosto 1937.
14. LERICHE e FONTAINE, « Presse Med. », n. 68, p. 1107, II col., 1929.
15. LEWANDOWSKY, « Wirchow's Archiv. », t. CLXXXI, 1905.
16. MATHIEU-PINARD-FIEHRER, « Bull. et Mem. de la Soc. Med. des Hop. de Paris, XLVIII, n. 32, p. 1644, dic. 1932.
17. MILLAN GUTIERREZ, « Medicina Mexico », 20, 597, 603, dic. 1940.
18. PIERI, « Rivista Ospedaliera », marzo 1941.
19. PUDDU, « Policlinico - Sez. Prat. », 1801, 1807, 1933.
20. ROGER-PAILLAS-BOUDOURESQUES, « Marseille Medical », p. 645, 667, 16 giugno 1937.
21. — « Bull. et Mem. de la Soc. Med. des Hop. de Paris », 53, 384-386, 1937.
22. PERUTZ, « Dermatol. Wochens. », febbr. 1932.
23. SEZARY-WEISSENBACH-ISRAEL-STEWART, « Bull. Soc. Franc. de Dermat. et Syph. », 43, 1776,1781, 10 dic. 1936.

24. STEINER, « Arch. f. Dermat. u. Syph. », 142, 148, 1933.

25. STRADIOTTI, « Policlinico - Sez. Medica », fasc. 6, 7, 1910.

26. THIBIERGE e WEISSENBACH, « Ann. de Dermat. et. Syph. », p. 129, marzo 1911.

27. — « Paris Medical », p. 85, 23 genn. 1926.

28. WEISSENBACH-VIGNAL-GUILLAMIN, « Bull. Soc. Franc. Dermat. et Syphil. », 26 maggio 1929.

29. WEISSENBACH e G. M. BASCH, « Ann. de Medec. », XXXI, n. 6, maggio 1932.

30. WEISSENBACH, « Bull. Soc. Franc. Dermat. et Syphil. », 7 luglio 1929.

31. WEISSENBACH e G. M. BASCH, « Ann. de Dermat et Syphil. », genn. e febbr. 1933.

32. WEISSENBACH-MARTINEAU-STEWART, « Bull. Soc. Franc. de Dermat. et Syphil. », 43, 1623, 1627, nov. 1936.

33. WEISSENBACH-MARTINEAU-BOUWENS ecc., « Bull. Soc. Franc. de Dermat. et Syph. », 2018, 2024, 9 dic. 1937.

34. WEBER, Correspondentzblatt fur Schweizer Aertzte », t. VIII, p. 623, 1878.

BIBLIOGRAFIA

1. BASCH, *La sindrome de Thibierge-Weissenbach*, Arnette ed., Paris, 1931.
2. BASCH-LEIBOVICI-DURUPT, « Bull. et Mem. de la Soc. des Hop. de Paris », p. 516, 23-3-1934.
3. CHIASSERINI, « Rivista endocr. e neuroch. », 1935.
4. — « Baglivi », 1935.
5. — « Boll. R. Accad. Medica di Roma », 1941.
6. — « Forze Sanitarie », x, n. 18, p. 3-17, 30 sett. 1941.
7. CHRISTMAN, « Am. journ. Roentgenol. », 30, 177, 179, ag. 1933.
8. DAVIS, « Brit. J. Dermat. », 24, 142, 144, 1912.
9. EDEIKEN, « Am. Journ. Roentgenol », 22, 42, 44, 1929.
10. FERNET e NAHAN, « Bull. Soc. Franc. Dermat. et Syphil. », p. 266, 13 novembre 1919.
11. GARCIN-BERTRAND-LAUDAT-CACHIN, « Bull. et Mem. de la Soc. Med. des Hop. de Paris », 47, 1036, 1045, 1931.
12. GILBERT-DREYFUS-WEILL-MATHIVAT, « Bull. et Mem. de la Soc. Med. des Hop. de Paris », p. 556, 3 aprile 1937.
13. HOWARD, « Canad. M. A. J. », 124, 133, agosto 1937.
14. LERICHE e FONTAINE, « Presse Med. », n. 68, p. 1107, II col., 1929.
15. LEWANDOWSKY, « Wirchow's Archiv. », t. CLXXXI, 1905.
16. MATHIEU-PINARD-FIEHRER, « Bull. et Mem. de la Soc. Med. des Hop. de Paris, XLVIII, n. 32, p. 1644, dic. 1932.
17. MILLAN GUTIERREZ, « Medicina Mexico », 20, 597, 603, dic. 1940.
18. PIERI, « Rivista Ospedaliera », marzo 1941.
19. PUDDU, « Policlinico - Sez. Prat. », 1801, 1807, 1933.
20. ROGER-PAILLAS-BOUDOURESQUES, « Marseille Medical », p. 645, 667, 16 giugno 1937.
21. — « Bull. et Mem. de la Soc. Med. des Hop. de Paris », 53, 384-386, 1937.
22. PERUTZ, « Dermatol. Wochens. », febbr. 1932.
23. SEZARY-WEISSENBACH-ISRAEL-STEWART, « Bull. Soc. Franc. de Dermat. et Syph. », 43, 1776,1781, 10 dic. 1936.

24. STEINER, « Arch. f. Dermat. u. Syph. », 142, 148, 1933.

25. STRADIOTTI, « Policlinico - Sez. Medica », fasc. 6, 7, 1910.

26. THIBIERGE e WEISSENBACH, « Ann. de Dermat. et. Syph. », p. 129, marzo 1911.

27. — « Paris Medical », p. 85, 23 genn. 1926.

28. WEISSENBACH-VIGNAL-GUILLAMIN, « Bull. Soc. Franc. Dermat. et Syphil. », 26 maggio 1929.

29. WEISSENBACH e G. M. BASCH, « Ann. de Medec. », XXXI, n. 6, maggio 1932.

30. WEISSENBACH, « Bull. Soc. Franc. Dermat. et Syphil. », 7 luglio 1929.

31. WEISSENBACH e G. M. BASCH, « Ann. de Dermat et Syphil. », genn. e febbr. 1933.

32. WEISSENBACH-MARTINEAU-STEWART, « Bull. Soc. Franc. de Dermat. et Syphil. », 43, 1623, 1627, nov. 1936.

33. WEISSENBACH-MARTINEAU-BOUWENS ecc., « Bull. Soc. Franc. de Dermat. et Syph. », 2018, 2024, 9 dic. 1937.

34. WEBER, Correspondentzblatt fur Schweizer Aertzte », t. VIII, p. 623, 1878.