Prof. Dott. GIUSEPPE MACCAFERRI

Mac B72/87 39

Trattamento chirurgico ed ortopedico in due casi di anchilosi ossea temporo-mandibolare

Estratto dalla Rivista "LA STOMATOLOGIA ITALIANA"

BIBLIOTECA MEDICA STATALE ROMA



1942-XX
NUOVE GRAFICHE S. A. - ROMA
VIA ADDA, 129-A

CLINICA ODONTOIATRICA DELLA R. UNIVERSITA' DI PARMA
DIRETTORE INC.: PROF. G. MACCAFERRI

TRATTAMENTO CHIRURGICO ED ORTOPEDICO IN DUE CASI DI ANCHILOSI OSSEA TEMPORO-MANDIBOLARE

PROF. DOTT. GIUSEPPE MACCAFERRI

Se per anchilosi temporo-mandibolare si intende esclusivamente il saldamento delle due ossa, senza comprendere cioè il serramento delle mascelle di origine cicatriziale, muscolare od altro e senza tenere nemmeno conto delle anchilosi fibrose, è lecito pensare che i casi fincra pubblicati di vere anchilosi ossee non siano molti.

Fra le statistiche pubblicate sull'argomento si cita quella del nostro BASSINI il quale su 70 casi di serramento delle mascelle ne osservò pochi determinati da anchilosi ossea; quella dell'ORLOW di 104 casi, in 54 dei quali si potè accertare trattarsi di anchilosi ossea.

Nel 1929 il DUFOURMENTEL nel suo « *Compendio di chirurgia dell'articolazione temporo-mascellare* », ha dedicato un capitolo alle anchilosi temporo-mascellari, ma nella statistica dei casi da lui operati in numero di 55, che nel 1935 in una comunicazione presentata al II Congresso Internazionale di Stomatogia verteva su più di 100 casi, non fa una distinzione fra le anchilosi fibrose e quelle ossee.

Purtroppo colla immatura perdita del nostro Maestro CAVINA il quale fra i chirurghi italiani è senza dubbio quello che ha curato chirurgicamente il maggior numero di queste affezioni, siamo rimasti privi di qualsiasi resoconto della sua preziosa esperienza personale e di conseguenza della sua statistica su questo argomento.

Tuttavia, pur tenendo conto di vari casi non pubblicati, crediamo di non essere lontani dal vero se diciamo che quelli di anchilosi ossea finora trattati chirurgicamente non superano i 200.

Ci sembra pertanto giustificata la descrizione di due casi tipici da noi trattati sia dal lato chirurgico che ortopedico con perfetto ripristino della funzione masticatoria.

OSSERVAZIONI CLINICHE

Osserv. I - B. Antonio, di anni 8, di Mariano Valmozzola (Parma). Entra in Clinica il 20 novembre 1939.

Padre e madre viventi e sani. Due sorelle viventi e sane. Il bambino è nato da parto eutocico.

Ad un mese circa dalla nascita soffrì di una forma exematosa non bene precisabile che gli durò due anni e mezzo circa con carattere di saltuarietà.

All'età di circa dieci mesi soffrì, a quanto riferisce la madre, di una forma morbosa che, secondo i caratteri coi quali viene descritta, fa pensare ad una otite con notevole secrezione purulenta e tumefazione retroauricolare.



FIG. 1.

Da allora i genitori si accorsero che il bambino apriva di meno la bocca e manifestava notevole difficoltà nel masticare. Questa disfunzione si andò sempre più accentuando fino a circa tre anni di età: in tale epoca le arcate dentali si chiusero completamente, nè col tempo questo stato di cose si modificò.

Esame obiettivo. — Soggetto di condizioni generali discrete. Colorito della pelle e delle mucose visibili pallido. Costituzione scheletrica normale, se si eccettua la mandibola. Nulla di anormale all'esame dei vari organi ed apparati.

Fig. 2.

All'esame della faccia si nota spiccata asimmetria per forte deviazione del mento verso destra e infossamento della regione masseterina di sinistra (fig. 1). Visto di lato la mandibola appare evidentemente piccola essendo il mento situato più indietro della norma e talmente sfuggente da conferire al volto il caratteristico profilo di un uccello (fig. 2).

Invitando il paziente ad aprire le arcate dentali, non riesce ad eseguire alcun movimento (fig. 3).

Cavità orale. — Si nota spostamento della emiarcata inferiore sinistra verso destra. La linea verticale passante fra gli incisivi centrali superiori non corrisponde alla linea mediana degli incisivi centrali inferiori essendo questa spostata a destra per lo spazio di circa due denti. I denti dell'arcata superiore sono pressochè normali, per quanto gli incisivi ed i canini si presentino notevolmente spostati in avanti. Quelli dell'arcata inferiore sono invece in cattive condizioni: sono presenti i $\overline{|6}$ e $\overline{6|}$ con le corone cariate e incompletamente erotte; mancano i molari di latte ed i corrispondenti premolari non sono ancora fuoriusciti; è assente il canino di sinistra e gli incisivi sono lunghi, fortemente inclinati in avanti e la loro superficie triturante tocca la mucosa della porzione anteriore del palato.

A sinistra la palpazione del condilo riesce negativa giacchè si ha solo la percezione di una superficie liscia, dura che si confonde con l'arco zigomatico. A destra appare normale, ma anche da questo lato, facendo eseguire sforzi di apertura al paziente, tutto rimane immobile. Vari tentativi di apertura forzata delle arcate dentali eseguiti insinuando una piccola leva fra gli incisivi, rimangono infruttuosi.

Esame dell'udito. — A destra la percezione dei suoni è alquanto diminuta; a sinistra è normale.

Esame radiografico. — Proiezione occipito-frontale (figg. 4, 4-*bis*). L'articolazione temporo-mandibolare sinistra è costituita da un blocco osseo irregolare in cui si possono ancora scorgere le prominenze esterna ed interna del condilo talmente ingrossate da determinare uno spessore doppio del normale. In questa proiezione si scorge molto bene la deviazione della mandibola verso la parte anchilosata. Nel calco della figura 4-*bis* queste alterazioni sono messe in evidenza.

Proiezione latero-laterale sinistra (figg. 5, 5-*bis*). Si nota la scomparsa della linea interarticolare. Caratteristica è la disposizione obliqua dei denti anteriori.

Diagnosi. — In base ai dati anamnestici, all'esame obiettivo ed al reperto radiografico è facile la diagnosi di *anchilosi ossea dell'articolazione temporo-mandibolare di sinistra.*

Operazione (24 novembre 1939, ore 17).

Narcosi eterea. Incisione verticale passante a due centimetri circa al davanti del trago secondo il tracciato di Donati.

Divaricate le labbra della ferita cutanea, si scopre gran parte dell'arcata zigomatica; si staccano da questa le fibre del massetere e si mette allo scoperto il piano osseo sottostante. A questo punto riesce impossibile riconoscere l'interlinea articolare ed il condilo perchè dove prima vi era l'articolazione, appare ora una massa ossea abbastanza regolare completamente fusa coll'arcata zigomatica e nella quale a mala pena si riconosce l'incisura sigmoide ridotta a una piccola fessura spostata molto in avanti.

Dopo questo sommario orientamento si procede al-

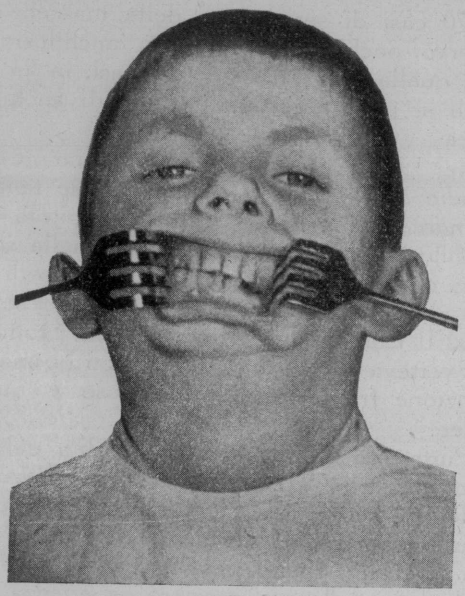

Fig. 3.

la resezione. Questa, eseguita un po' collo scalpello e un po' colla sgorbia orientati sempre obliquamente verso il basso onde evitare possibili lesioni della base cranica, è difficoltata dallo spessore considerevole dell'osso. Compiuta la resezione, si tenta con un apribocca di divaricare le arcate dentali ma si incontra ancora notevole resistenza. Con una pinza ossivora a morsi sottili e lunghi si recide allora il processo coronoideo. Solo con quest'ultimo intervento si riesce nell'intento e gradatamente si ottiene un'apertura di

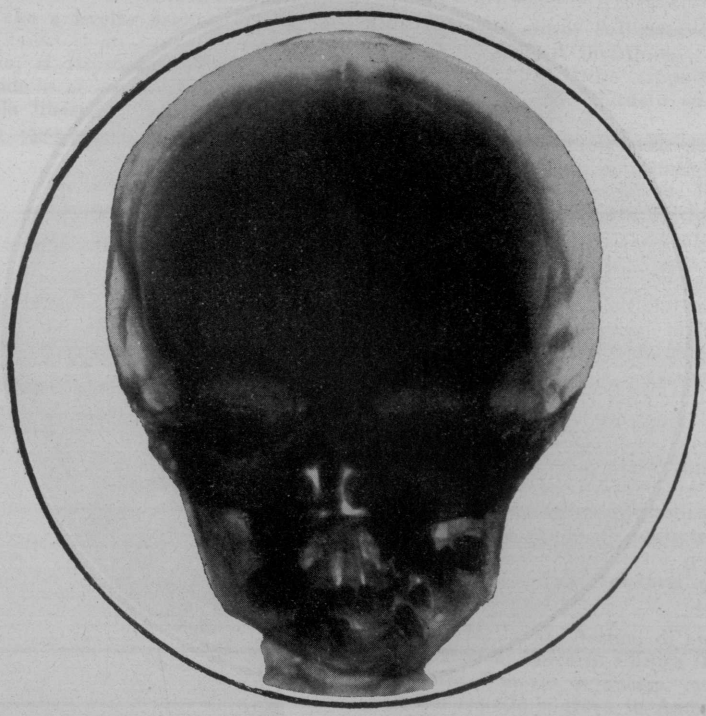

FIG. 4.

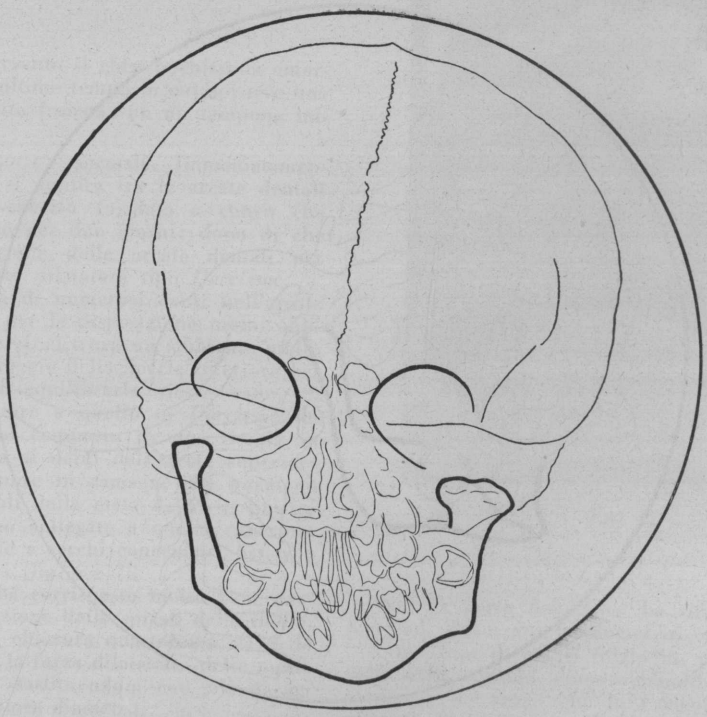

FIG. 4-*bis*.

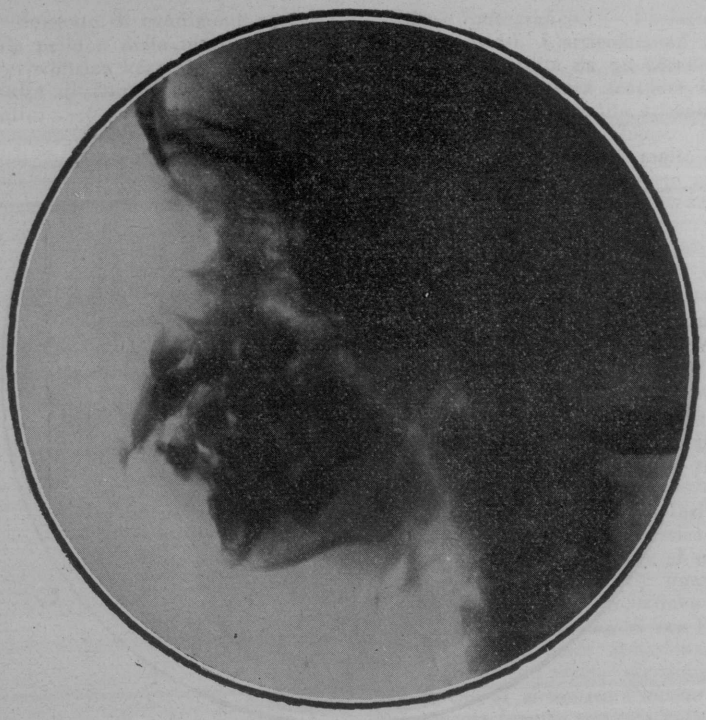

FIG. 5.

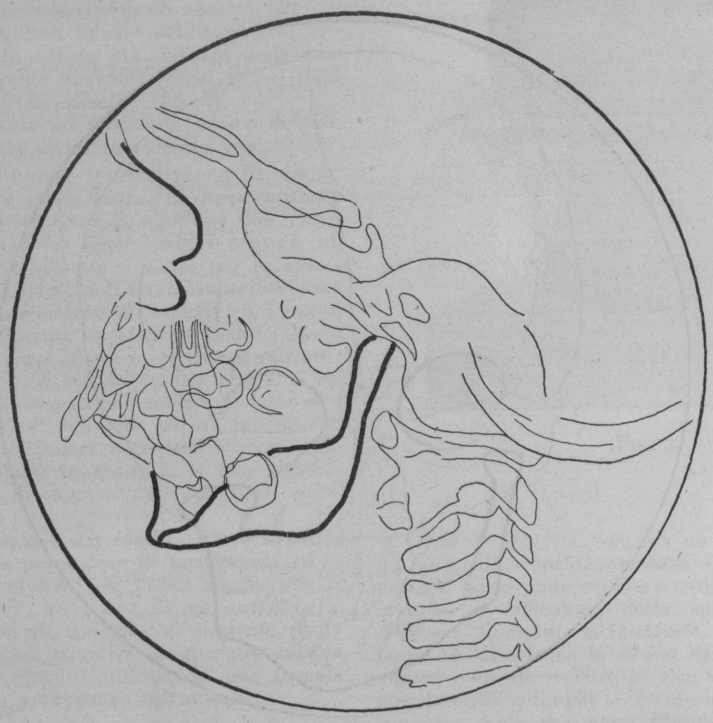

FIG. 5-*bis*.

sufficiente ampiezza che a livello degli incisivi è di circa tre centimetri.

Raggiunto lo scopo, si ricostruisce una cavità simile a quella glenoide e si smussa il moncone del ramo della mandibola liberando infine la parte più profonda del campo operatorio da piccole schegge ossee in essa cadute.

Sutura a strati.

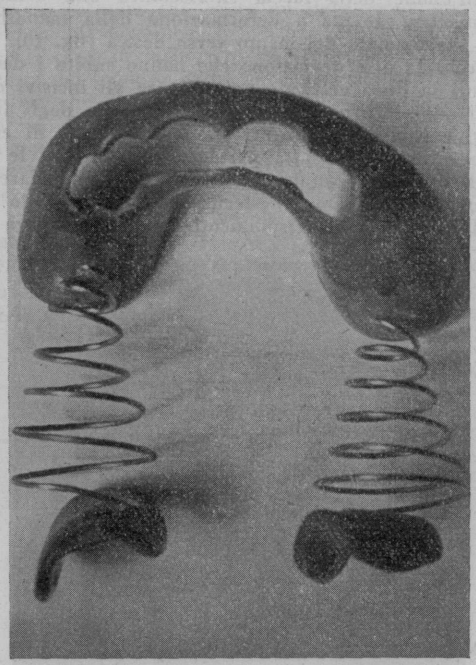

FIG. 6.

Durante tutto l'intervento si ebbe pochissima emorragia, eccettuato nell'ultimo tempo in cui apparve una emorragia venosa subito frenata con un tampone imbevuto di coaguleno.

Decorso post-operatorio: normale. Immediatamente dopo l'intervento, si applica fra le arcate dentali un grosso tappo di caucciù foggiato a cuneo che viene lasciato in posto per due giorni; dopo di che si prendono le impronte delle arcate dentali per allestire un apparecchio dilatatore tipo *Darcissac*.

A causa dell'assenza di numerosi denti nell'arcata inferiore e sopratutto per la disposizione molto obliqua assunta dagli incisivi, si trova un ambiente molto sfavorevole per l'ancoraggio della doccia inferiore per cui ogni tentativo di equilibrarla riesce vano. Si pensa allora di sostituire a quello di *Darcissac* un dispositivo intrabuccale composto di una doccia in caucciù che si incastra ai denti dell'arcata superiore e di due semidocce, pure in caucciù, che poggiano sui denti e sugli alveoli della metà destra e sinistra della mandibola e sono collegate a quella superiore per mezzo di due molle a cerchi concentrici fissate a livello dei primi molari (fig. 6 e 7).

Questo apparecchio ha corrisposto molto bene perchè, grazie alla disposizione delle spirali delle molle, permette al paziente la chiusura quasi completa delle arcate dentali e inoltre la forza dilatatrice delle molle può essere modificata, sostituendole con fili di acciaio di maggiore o minore diametro.

8 *dicembre* 1939. Si tolgono tutti i punti di sutura. La cicatrizzazione è avvenuta per prima e dopo una quindicina di giorni dall'intervento, la cicatrice cutanea appare quasi invisibile.

L'apparecchio è bene sopportato dal piccolo paziente il quale si è abituato ad applicarlo ed a toglierlo da solo (fig. 8).

Compresi della importanza della cura ortopedica, si obbliga il bambino a portare l'apparecchio giorno e notte nella prima settimana. Poi per la durata di un mese, gli si permette di toglierlo solo al momento dei pasti. Successivamente si sostituiscono le prime molle molto robuste, con altre più sottili che gli permettono movimenti di occlusione più agevoli e l'apparecchio viene portato solo qualche ora durante il giorno e di continuo nella notte. Infine viene applicato due o tre volte durante il giorno per mantenere bene esercitata la funzione della masticazione.

Complessivamente la cura ortopedica praticata, ha avuto la durata di quattro mesi e mezzo.

Il risultato, come si vede dalla figura 9, è ottimo potendo il bambino aprire spontaneamente le arcate dentali senza sforzo, per circa tre centimetri a livello degli incisivi. La forza di masticazione è normale ed il paziente è in grado di masticare qualsiasi cibo.

Si può pertanto considerare questo risultato come definitivo essendo già trascorsi due anni dall'intervento.

Osserv. II. — M. Nerina, di anni 24, nubile, massaia, di Parma. Entra in Clinica il 21 gennaio 1940.

Il padre è morto in guerra, la madre è vivente e sana. Un fratello si trova in America e da dieci anni non dà più notizie di sè.

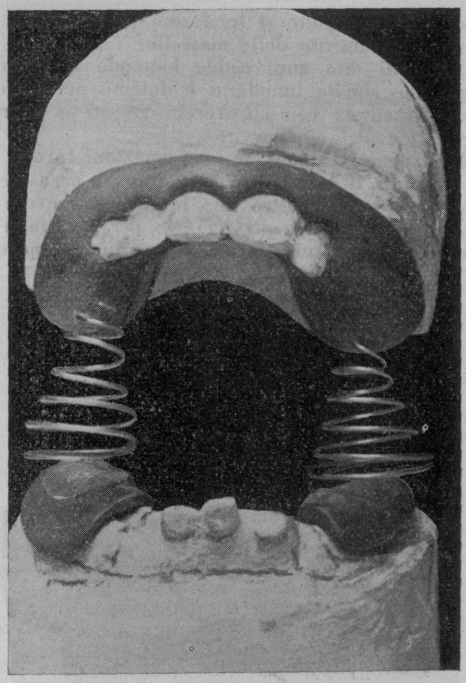

FIG. 7.

Nata da parto fisiologico ha ricevuto allattamento materno. Primi atti fisiologici in epoca normale.

A tre anni di età si iniziò un processo infiammatorio nella regione temporo-mandibolare di destra in vicinanza del trago che la paziente fa risalire alla puntura di un insetto. Si formò un ascesso che le venne inciso ma la suppurazione si protrasse per più di un anno e residuò notevole difficoltà ad aprire la

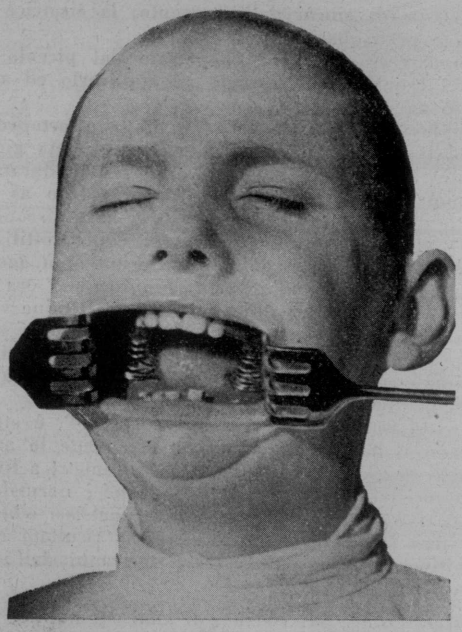

FIG. 8.

bocca che in seguito si trasformò in completo, permanente serramento delle mascelle.

All'età di otto anni cadde battendo il ginocchio destro che rimase tumefatto e dolente per oltre tre mesi: fu curata con apparecchi gessati e bagni di mare.

Menstruata a 15 anni, le menstruazioni furono sempre regolari. Cinque anni fa tornò ad accusare dolori al ginocchio destro che le fu nuovamente gessato; ma ebbe frequenti recidive per cui, fatta diagnosi di gonilite tubercolare, fu un anno dopo sottoposta alla resezione del ginocchio con esito in anchilosi.

Alcuni mesi or sono un sanitario, dietro insistenza della paziente, tentò di aprire forzatamente le mascelle senza alcun risultato.

Mi fu pertanto inviata per l'intervento chirurgico.

Esame obiettivo. — Nulla di notevole all'esame dei vari organi ed apparati.

All'esame della faccia si riscontra una evidente asimmetria dovuta a deformazione della mandibola per spostamento del mento verso destra (fig. 10). Caratteristica è la deviazione che hanno subìto i denti: infatti la linea verticale passante fra gli incisivi centrali superiori non corrisponde a quella degli inferiori essendo quest'ultima spostata a destra di circa un centimetro. Risulta pertanto che, mentre le cuspidi esterne dei molari della emiarcata superiore sinistra sono situate all'esterno rispetto a quelle dei molari inferiori corrispondenti, quelle di destra in-

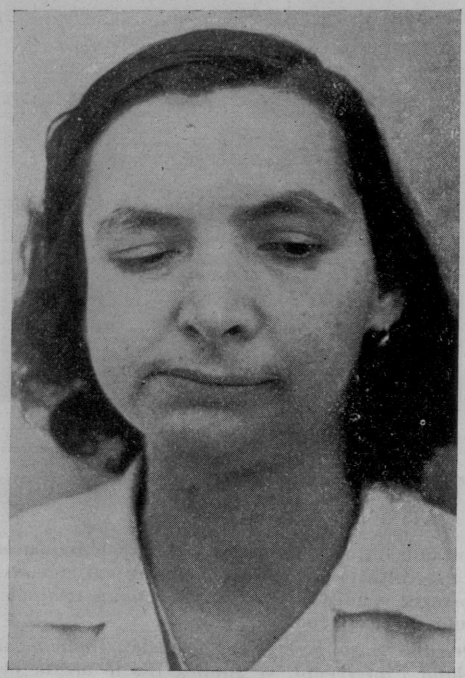

FIG. 10.

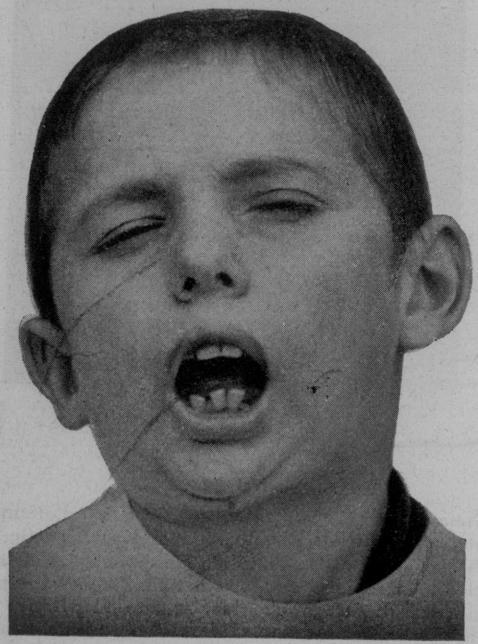

FIG. 9.

granano fra le cuspidi dei corrispondenti inferiori (fig. 11).

Data questa disposizione dell'articolato dentale, la rima buccale si presenta, a bocca chiusa, lievemente inclinata da destra a sinistra e dall'alto in basso (fig. 10).

Sulla cute della regione temporo-mandibolare destra si nota una cicatrice irregolare di vecchia data situata subito al disotto dell'arco zigomatico e distante dal trago di circa due cm. (fig. 12).

Le figg. 12 e 13 fanno vedere il profilo della faccia visto dai due lati.

Invitando la paziente ad aprire la bocca, per quanti sforzi faccia, non riesce a divaricare le arcate dentarie più di un millimetro (fig. 14).

La palpazione delle due articolazioni non lascia percepire alcunchè di anormale, solo si nota la immobilità assoluta del condilo di destra mentre piccoli movimenti si percepiscono in quello di sinistra.

I condotti uditivi esterni sono normali ed integre sono le membrane timpaniche.

Esame radiografico. — Proiezione latero-laterale destra: si nota la scomparsa dello spazio interarticolare ed il saldamento dei capi articolari fra loro.

Diagnosi: Anchilosi ossea temporo-mandibolare a destra.

Operazione (2 febbraio 1940, ore 16).

Narcosi morfino eterea. Incisione verticale come nel caso precedente. Scollamento dei tessuti molli soprastanti alla articolazione. Messo allo scoperto il piano osseo, si constata che esiste un lieve solco che corrisponde all'interlinea articolare. Attraverso questo solco si cerca di insinuare uno scalpello per separare la testa del condilo dalla sua cavità glenoide, ma si constata che i piani articolari sono intimamente saldati fra di loro e che questa fusione si è compiuta con notevole produzione ossea. Seguendo l'interlinea si recide il blocco osseo a tutto spessore quindi si passa alla resezione del collo del condilo. La testa del condilo rimane così isolata e si può asportare per intero (fig. 17).

Per mezzo di un apribocca a vite si tenta l'apertura delle arcate dentali ma incontrando notevole resistenza si procede alla resezione del processo co-

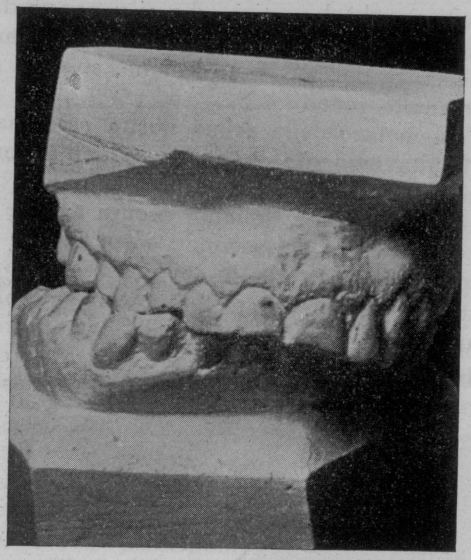

FIG. 11.

ronoideo. La ristrettezza del campo operatorio non ci permette di vedere se questo ha contratto connessioni ossee con l'arcata zigomatica ma il certo si è che dopo questa resezione, si ottiene facilmente una diastasi di circa tre centimetri a livello degli incisivi.

Si libera il campo operatorio da piccole schegge ossee ivi rimaste, ci si assicura di una perfetta emostasi e si termina l'intervento con la sutura dei tessuti molli a strati. Si interpone infine fra i denti un cuneo di caucciù.

Decorso post-operatorio: normale.

Nei giorni susseguenti all'intervento insorge edema dei tessuti circostanti alla regione operata. Assenza assoluta di febbre. Scomparso il gonfiore della guancia, si rileva una paresi del ramo superiore del facciale di destra che si interpreta dovuto a stiramento da parte dei divaricatori.

11 *febbraio* 1940. Applicazione dell'apparecchio di *Darcissac* in sostituzione del cuneo di caucciù (figura 18).

12 *aprile* 1940. Scomparsa della paresi del facciale; la metà destra del labbro superiore ha ripreso la sua

FIG. 12.

funzione normale. L'occhio destro si chiude completamente.

Come nel caso precedente si fa portare l'apparecchio dilatatore giorno e notte nella prima settimana in modo da impedire la chiusura della bocca. Successivamente si diminuiscono le forze elastiche onde permettere i movimenti di occlusione e giungere così ad un vero automatismo.

La cura ortopedica ha avuto complessivamente la durata di sei mesi.

FIG. 13.

FIG. 14.

Ottobre 1941. La paziente apre completamente la bocca (5 cm.) e mastica qualsiasi cibo. Essendo trascorsi oramai due anni dall'intervento, si ritiene che il risultato funzionale debba permanere completo (fig. 19).

* * *

Sulla eziologia di questa affezione molto si è già scritto perchè io vi debba insistere ulteriormente. Per alcuni (DEFOURMENTEL, DE GAETANO ed altri) i traumi costituiscono la causa più frequente (27 % dei casi), per altri invece (SANVENERO-ROSSELLI, ecc.) è una artrite purulenta che si ha per diffusione di un processo osteitico dall'orecchio medio sia consecutivo a malattia infettiva, sia come suppurazione primitiva dell'orecchio (40% dei casi).

L'anchilosi ossea pare prevalentemente determinata da processi infiammatori articolari dovuti a malattie infettive (22 % nella statistica di ORLOW) piuttosto che a traumi.

Comunque, nella produzione delle anchilosi possono concorrere le cause più svariate, quali le lesioni dentarie ed in particolare quelle del dente del giudizio, le artriti gonococciche, quelle da scarlattina, da tifo, da difterite, da sifilide, da tubercolosi ecc.

Il certo si è che non di rado è difficile stabilire quale sia stata la vera causa che ha determinato il processo infiammatorio articolare giacchè le notizie che ci vengono date dai pazienti o dai loro parenti a molti anni di distanza dall'avvenuta lesione, sono in genere molto incerte.

Così mentre nella prima nostra osservazione risulta evidente che la causa dell'anchilosi si deve riportare ad una suppurazione dell'orecchio medio, alquanto oscura appare invece l'eziologia nel secondo caso. Che la paziente abbia sofferto di un processo infiammatorio della regione temporo-mandibolare non vi è dubbio ma difficile è stabilire il vero punto di partenza e la natura di questa flogosi. Riferendoci ai dati anamnestici,

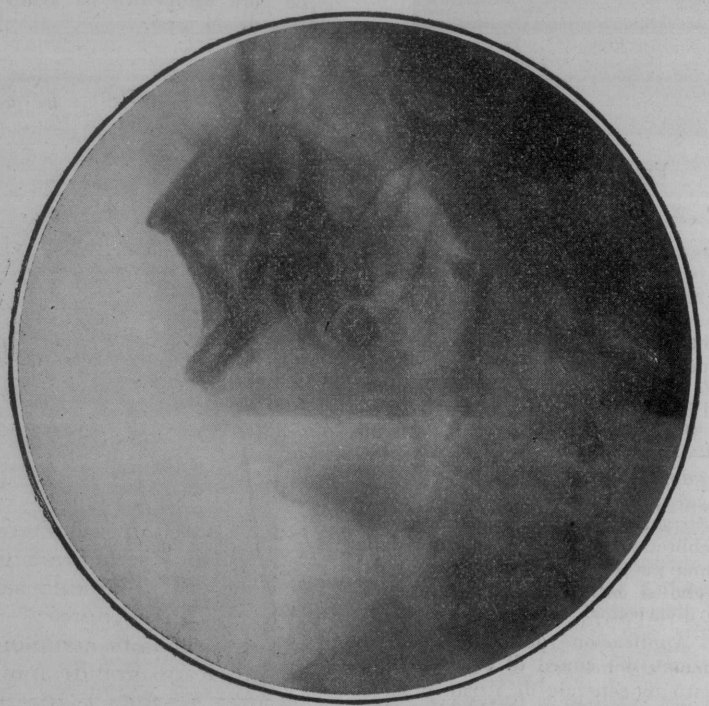

FIG. 15.

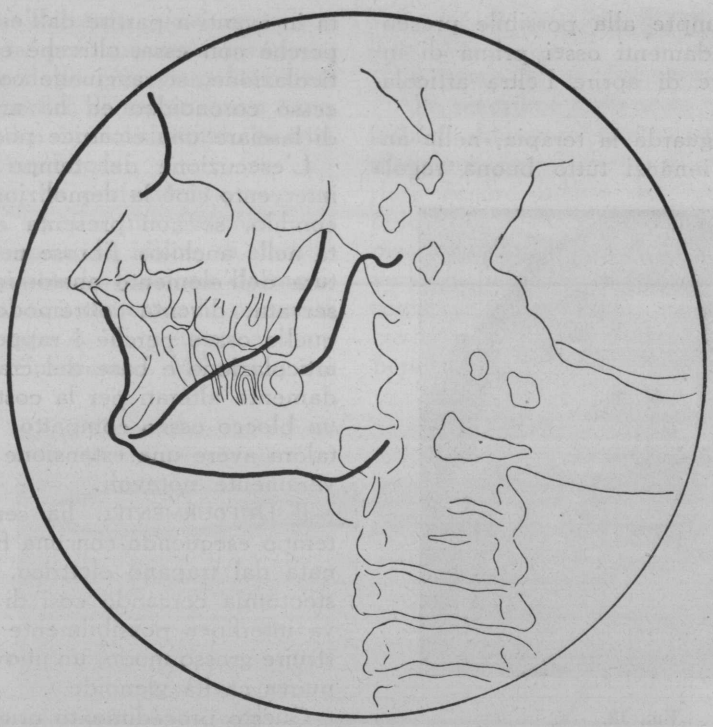

FIG. 16.

si potrebbe pensare ad una tubercolosi ghiandolare che abbia colpito in un primo tempo le linfoghiandole preauricolari estendendosi poi all'articolazione, ma per quanto indubbia sia la localizzazione specifica al ginocchio, non ci sentiamo però autorizzati ad emettere un giudizio sicuro circa la stessa natura per l'articolazione temporo-mandibolare (1).

I sintomi principali dell'anchilosi temporo-mandibolare sono noti: abolizione della funzione masticatoria dovuta al contatto serrato delle superfici delle due arcate dentarie; asimmetria della faccia per atrofia di una metà della mandibola nelle forme unilaterali e nelle bilaterali uno spiccato volto da uccello causato dal mancato sviluppo di tutta la mandibola.

La immobilità della mandibola è certo il sintomo più importante che ci orienta subito verso la diagnosi di anchilosi se è accompagnato dalle caratteristiche modificazioni di forma e di volume dell'osso. Qualora si presenti isolatamente deve essere invece valutato con molta circospezione perchè, a parte le cause di rigidità extraarticolari di facile rilievo (neoplasmi del ramo della mandibola o dei muscoli, processi di miosite dei muscoli masticatori, affezioni della parotide ecc.) ve ne sono alcune che hanno sede profonda ed intralciano non poco la diagnosi. Infatti, per quanto di evenienza rara, l'articolazione temporo-mandibolare, come pure il ramo della mandibola, possono contrarre saldamenti con ossa vicine quali l'apofisi stiloide, la spina dello sfenoide, la lamina interna dell'apofisi pterigoide dello sfenoide;

FIG. 17.

naturalmente queste alterazioni sono rilevabili con un esame radiografico ripetuto ed accurato e a volte solo se si ricorre alla radiografia stereoscopica.

Queste indagini assumono dal punto di vista operatorio grande importanza perchè se, una volta eseguita la resezione della testa del condilo, le arcate dentali non si aprono, si

(1) HUSTIN ritiene che nei casi in cui la patogenesi è oscura, si tratti in generale di artrite tubercolare che però si localizzerebbe in ambedue le articolazioni temporo-mandibolari.

deve pensare sempre alla possibile presenza di siffatti saldamenti ossei prima di incorrere nell'errore di aprire l'altra articolazione.

Per ciò che riguarda la terapia, nelle anchilosi ossee è innanzi tutto buona regola

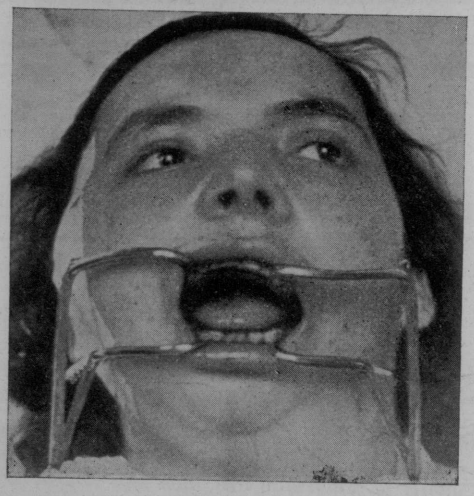

Fig. 18.

evitare qualsiasi tentativo di apertura forzata della bocca perchè questa pratica si è dimostrata non solo inutile ma anche dannosa potendosi con essa determinare la frattura di qualche dente e anche della stessa mandibola.

La cura chirurgica è pertanto la sola che possa assicurare la guarigione col ripristino della funzione masticatoria e consiste nella resezione del collo del condilo con asportazione della testa.

Il campo operatorio su cui si agisce è certamente infido e mette sempre a dura prova l'operatore.

Ciò che prima di tutto preoccupa il chirurgo è l'incisione cutanea perchè vi è il pericolo di ledere il tronco del nervo facciale o uno dei suoi rami.

Le incisioni proposte onde evitare il facciale sono molte ma per quanto tutte bene ideate, non ve n'è una che ci possa con sicurezza mettere al riparo dalla lesione di qualche ramuscolo del nervo motore. Io ho potuto intervenire sempre sulla regione del condilo con molta sicurezza adoperando un accorgimento abbastanza semplice che consiste nell'eseguire, immediatamente prima dell'intervento, un esame elettrico con corrente faradica per segnare l'esatto decorso dei rami del facciale.

Come tipo di incisione mi sono sempre servito di quella verticale leggermente arcuata in avanti a partire dall'estremità superiore perchè con essa, oltrechè esporre bene l'articolazione, si raggiunge con facilità il processo coronoideo ed ha anche il vantaggio di lasciare una cicatrice poco visibile.

L'esecuzione del tempo principale dello intervento cioè la demolizione della testa del condilo, se non presenta eccessive difficoltà nelle anchilosi fibrose nelle quali la struttura dell'elemento anatomico è ancora conservata, diventa oltremodo indaginosa in quelle ossee perchè i rapporti anatomici fra articolazione e base del cranio sono profondamente alterati per la costante presenza di un blocco osseo compatto, eburneo che può talora avere una estensione ed uno spessore veramente notevoli.

Il Dufourmentel ha semplificato questo tempo eseguendo con una fresa adatta, azionata dal trapano elettrico, una semplice osteotomia cercando così di creare una nuova interlinea possibilmente curva per « ricostruire grosso modo, un nuovo condilo ed una nuova cavità glenoide ».

Questo procedimento originale e veramente ideale eseguito da un chirurgo abile e spe-

Fig. 19.

rimentato quale è questo Autore, ha dato risultati eccellenti. Ma vi è il rischio, e lo stesso Dufourmentel lo fa notare, di imbattersi in uno spessore talmente notevole di osso che può condurre direttamente la fresa verso la tromba di Eustacchio e anche verso

la carotide interna. Il creare questa semplice interlinea comporta poi una cura ortopedica post-operatoria delle più scrupolose perchè se le due superfici di sezione non sono poste continuamente in movimento, si può avere una nuova anchilosi.

Il DUFOURMENTEL ha perfezionato recentemente questa sua tecnica interponendo nell'interlinea osteotomica un disco di cartilagine che eserciterebbe la funzione di menisco interarticolare. Ciò dimostra la necessità che ha sentito questo A. di mettersi al sicuro da un possibile insuccesso. Ma per quanto la cartilagine sia senza dubbio il tessuto più adatto e, messo a confronto con altri già da tempo usati, (muscolo, fascia lata ecc.) il più razionale, ha pur sempre l'inconveniente di far prolungare, a causa del suo prelevamento, un intervento già di per se stesso indaginoso che dalla semplificazione della tecnica precedente ha tratto non poco vantaggio. Orbene la resezione ampia del condilo senza interposizione di lembi di tessuto è, secondo me, il metodo che dà maggiore affidamento perchè lo spazio ampio che ne risulta impedisce che fra il moncone del condilo resecato e la base del cranio si stabiliscano nuovi punti di contatto. Agendo poi con sgorbie e scalpelli si possono salvaguardare le regioni profonde del campo operatorio più di quello che non consenta la punta di una fresa, specialmente se si fa uso di protettori quali molto opportunamente hanno suggerito il CAVINA (introduzione sotto il collo del condilo di una vecchia sonda a resezione di OLLIER) ed il SANVENERO-ROSSELLI (due robusti uncini simili ai protettori di Stacke).

Io mi servo di questi ultimi che ho fatto costruire di metallo curvabile a piacimento (Fig. 20).

La figura 21 ne dimostra l'applicazione.

Alla resezione della testa del condilo si potrebbe obbiettare che in conseguenza della maggiore demolizione, si produce un ulteriore accorciamento del ramo della mandibola che si ripercuote sui movimenti della masticazione facendo deviare la mandibola verso la parte operata e accrescendo di conseguenza l'asimmetria facciale; ma io faccio osservare che di fronte all'inestimabile beneficio di ridare la funzione masticatoria a un infelice che per molti anni ne è rimasto privo, la questione cosmetica passa in seconda linea; d'altra parte ben poca deturpazione aggiunge un movimento claudicante delle mascelle alla gravissima deformità del viso stabilitasi coll'anchilosi.

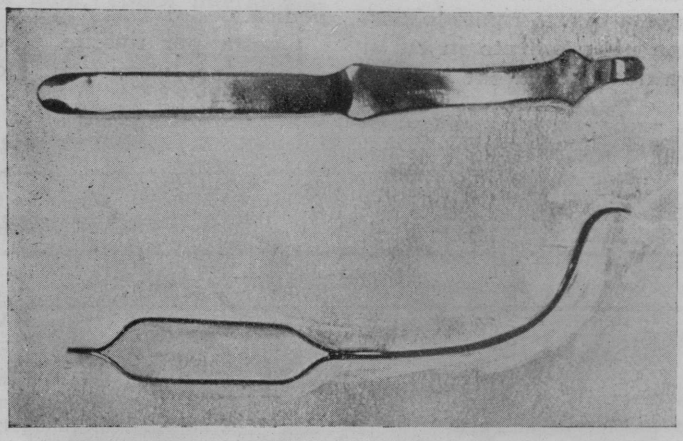

FIG. 20.

Demolita la testa del condilo, si procede alla apertura delle arcate dentali che si deve eseguire sempre con molta cautela per non incorrere nel pericolo gravissimo di provocare con movimenti bruschi esercitati sui muscoli masticatori rimasti per molto tempo inattivi, la morte improvvisa del paziente da inibizione.

La mano che afferra l'apribocca, avverte dapprima una resistenza elastica che a poco poco cede per la distensione graduale delle fibre muscolari. Se però la resezione non è stata eseguita al completo o vi è ancora qualche ponte osseo nelle vicinanze che non sia stato sezionato, lo si arguisce facilmente perchè, nei tentativi di apertura, il moncone del collo del condilo rimane immobile.

Nei miei due casi, come ha già detto, ho dovuto procedere alla resezione del proces-

so coronoide e solo allora ho potuto ottenere l'apertura completa della bocca.

Ottenuta una diastasi sufficiente delle arcate, non rimane che regolarizzare il moncone del ramo della mandibola, liberare il campo operatorio dalle schegge ossee e assicurarsi di una perfetta emostasi. Si procederà infine alla sutura della ferita operatoria senza porre alcun drenaggio.

Le cure post-operatorie assumono in questo intervento una speciale importanza. Qualora l'operazione sia stata condotta con l'asepsi più scrupolosa e si siano rispettati i tessuti, ben difficilmente si va incontro ad una suppurazione. Si deve a questo riguardo porre grande attenzione nel momento in cui si procede all'apertura della bocca che per ovvie ragioni è bene affidare ad un assistente. Se non ostante tutto ciò si stabilisce l'infezione è d'uopo combatterla con ogni mezzo perchè può condurre ad una fistolazione ed infine alla recidiva dell'anchilosi. Il DUFOURMENTEL mette in guardia da queste complicazioni perchè, in base alla sua lunga pratica, ha potuto constatare che mentre riesce facile ottenere in condizioni normali la guarigione di una anchilosi che si opera per la prima volta, molto difficile e incerta è la guarigione delle anchilosi recidivate.

Ma il trattamento post-operatorio più importante è senza dubbio quello ortopedico. Senza la mobilizzazione attiva e continua delle mascelle non si può avere la certezza di un ripristino funzionale masticatorio completo.

E' davvero strano che ancor oggi molti chirurghi che si sono cimentati in simili interventi diano poca importanza a questo tempo essenziale limitandosi a mobilizzare la mandibola con mezzi rudimentali a forze intermittenti (cunei di legno, di sughero ecc.) di nessuna efficacia e sostengano che l'artroplastica con interposizione è pur sempre il metodo che garantisce i migliori risultati, mentre si è potuto constatare che la maggior parte degli insuccessi segnalati si riferiscono proprio a casi in cui la riunione dei frammenti è avvenuta per la scomparsa della membrana ivi interposta (1).

Come abbiamo visto, il DUFOURMENTEL pur mettendo cartilagine fra i monconi, non ha abbandonato minimamente la cura ortopedica.

Questa per riuscire efficace, deve essere iniziata nei primissimi giorni dopo l'intervento chirurgico e protratta per molti mesi. E' indispensabile poi che le forze applicate alle arcate dentali siano attive e continue.

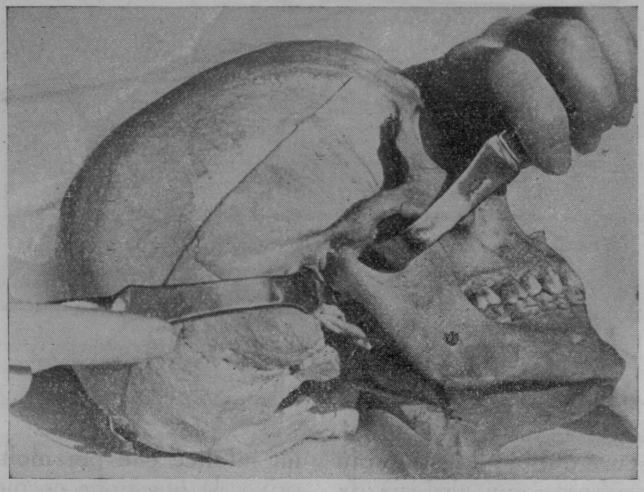

FIG. 21.

Fra i vari tipi di apparecchi costruiti allo scopo quello di DARCISSAC è senza dubbio il più semplice ed il più geniale. La notorietà dell'apparecchio mi dispensa dal farne qui una minuta descrizione. La sua costruzione è semplice ed alla portata di qualsiasi odontotecnico. L'unica difficoltà consiste nel calcolare bene la lunghezza dei bracci e nell'equilibrare con attenzione la forza elastica. A tal fine io applico vari uncini, a breve distanza l'uno dall'altro, sui bracci della doccia inferiore perchè mi è sembrato

(1) Secondo alcuni la scomparsa della membrana si dovrebbe attribuire ad uno sminuzzamento causato dalle superfici scabre dei monconi di resezione, secondo altri invece ad un vero e proprio processo di riassorbimento.

che il dispositivo a manicotto scorrevole di DARCISSAC si gusti facilmente.

Una sola volta fra le numerose applicazioni da me fatte con questo apparecchio non sono riuscito nell'intento e riguarda precisamente la prima osservazione. Come ho riferito nella storia clinica, si trattava di un bambino di 8 anni che aveva la mandibola molto piccola, sfuggente e mancante di molti denti.

A questo proposito il DUFOURMENTEL dice che « siccome l'apparecchio prende punto d'appoggio su tutti i denti, vi è un'età in cui la sua applicazione è più difficile ed è fra gli otto e i dodici anni, epoca intermediaria tra le due dentizioni ».

Comunque l'apparecchio da me costruito in sostituzione di quello di DARCISSAC, per quanto non abbia potuto agire sui movimenti di lateralità, ha però nel caso speciale corrisposto molto bene perchè si basa sullo stesso principio che è quello di opporsi sempre ai movimenti di chiusura delle mascelle.

RIASSUNTO

L'A. illustra due casi di anchilosi ossea dell'articolazione temporo-mandibolare da lui curati sia dal lato chirurgico che ortopedico con ottimo esito funzionale che si mantiene inalterato da due anni.

L'anchilosi datava in uno dei pazienti da 5 anni, nell'altro da 20 anni.

E' fautore della resezione ampia della testa del condilo senza interposizione di lembi di tessuto e ritiene indispensabile per non incorrere in recidive, una cura ortopedica post-operatoria con apparecchi dilatatori a forze compensatrici regolabili continue.

Per evitare con sicurezza la lesione del nervo facciale, consiglia di eseguire, immediatamente prima dell'intervento, un esame elettrico con corrente faradica onde segnare con esattezza il decorso dei rami di questo nervo.

ZUSAMMENFASSUNG

Es werden zwei Fälle von knöcherner Ankylose des Kiefergelenkes beschrieben, die vom Verf. chirurgisch und orthopädisch mit vollem, nunmehr seit zwei Jahren kontrolliertem Erfolge behandelt wurden.

Die Ankylose bestand in einem Falle seit 5, in anderem seit 20 Jahren.

Verf. empfiehlt die ausgedehnte Resektion des Unterkieferköpfchens ohne Interposition von Gewebslappen; zwecks Vorbeugung von Rückfällen ist eine postoperative orthopädische Behandlung mit Apparaten im Sinne einer compensatorisch regulierbaren Dauerdehnung unerlässlich.

Um mit Sicherheit eine Verletzung des N. Facialis zu vermeiden, ratet Verf. kurz vor dem Eingriff die Untersuchung mit dem faradischem Strom vorzunehmen, zwecks genauer Feststellung des Verlaufes der Nerväste.

BIBLIOGRAFIA

BOURGUET J.: *Ankylose temporo-maxillaire. Opération. Guérison.* « La Revue de Stomatologie », XXX Année, 1928, pag. 26.

BIANCHERI A.: *Anchilosi ossea temporo-mascellare destra.* « Archivio Italiano di Chirurgia », vol. L, 1938-XVI, pag. 396.

CALMET L.: *De l'ankylose osseuse temporo-maxillaire. Etude comparative des différents traitements.* (Thèse de Lyon, 1926). « La Revue de Stomatologie ». XXIX Année 1927, pag. 232.

DE HARVEU: *Constriction permanente des mâchoires.* (Soc. clinique des hôpitaux de Bruxelles; Le Scalpel. 12 giugno 1926). « La Revue de Stomatologie », XXVIII Année. 1926, pag. 426.

DE MARCHI E. e PERALE L.: *Rigidità e anchilosi dell'articolazione temporo-mandibolare.* « Archivio Italiano di Chirurgia ». vol. LXI, luglio 1941-XIX, pag. 109.

DE GAETANO L.: *Resezione ed artroplastica in un caso di serramento della mandibola per antica anchilosi ossea temporo-mascellare.* « Archivio Italiano di Chirurgia », vol. XII, 1925, pag. 673.

DUFOURMENTEL M.: *Note sur quelques observations récentes d'ankylose temporo-maxillaire secondaire à des accidents infectieux d'origine dentaire. Projection de radiostéréoscopies par le procédé des anaglyphes.* « La Revue de Stomatologie », XXVII Année, 1925, pag. 1350.

DUFOURMENTEL L.: *Chirurgie de l'articulation temporo-maxillaire.* Masson Editeur, 1929.

DUFOURMENTEL et DARCISSAC: *Un cas d'ankylose congénitale temporo-maxillaire avec atrophie mandibulaire traitée chirurgicalement.* « La Revue de Stomatologie », XXXIV Année, 1932, pag. 366.

DUFOURMENTEL et DARCISSAC: *Le traitement chirurgical et orthopédique des ankyloses temporo-maxillaires.* Dagli « Atti del II Congresso Intern. di Stomatologia », Bologna, 1935-XIII.

DUFOURMENTEL L.: *Chirurgie réparatrice et correctrice des téguments et des formes.* Masson Editeur, Paris, 1939.

FASANO M.: *Serramento antico della mandibola da anchilosi ossea temporo-mandibolare.* « Archivio Italiano di Chirurgia ». vol. VIII, 1923-24, pag. 575.

MELA B.: *Patogenesi e terapia delle anchilosi dell'articolazione temporo-mandibolare.* « Minerva Medica », Anno XXIX, vol. I, 1938-XVI.

OTTOLENGHI R. e CAVIGLIA N.: *Su di un caso di anchilosi temporo-mascellare post-traumatica.* « Annali di Clinica Odontoiatrica », Anno VIII, vol. I, gennaio 1931, pag. 284.

PELLEGRINI N.: *Serramento della mandibola per anchilosi ossea post-traumatica dell'articolazione temporo-mascellare.* « La Cultura Stomatologica », Anno VII, vol. I, gennaio 1930, pag. 17.

ROUSSEAU-DECELLE M.: *Ankylose temporo-maxillaire datant du jeune âge.* « La Revue de Stomatologie », XXXIII Année. 1931, pag. 229.

SANVENERO-ROSSELLI G.: *L'anchilosi temporo-mandibolare e la sua cura chirurgica.* « Rivista Italiana di Stomatologia », Anno VII, giugno 1938-XVI, pag. 3105.

34613/