PROF. BONO SIMONETTA

Osservazioni sulla terapia dei tumori ipofisari - La radiumterapia endosellare come integrazione dell'intervento operatorio

ESTRATTO DA "MEDICINA E BIOLOGIA" - VOL. II, 1943-XXI

PROF. BONO SIMONETTA

Osservazioni sulla terapia dei tumori ipofisari - La radiumterapia endosellare come integrazione dell'intervento operatorio

ESTRATTO DA "MEDICINA E BIOLOGIA" - VOL. II, 1943-XXI

ROMA - TIP. DEL SENATO DEL DOTT. G. BARDI

CLINICA OTO RINO LARINGOIATRICA DELLA R. UNIVERSITÀ DI MODENA

DIRETTORE: PROF. B. SIMONETTA

BONO SIMONETTA

OSSERVAZIONI SULLA TERAPIA DEI TUMORI IPOFISARI — LA RADIUMTERAPIA ENDOSELLARE COME INTEGRAZIONE DELL'INTERVENTO OPERATORIO

LA chirurgia della regione sellare, attraverso decenni di tentativi e di perfezionamenti, è giunta ad un punto tale, che è difficile possa in avvenire subire nuovi sostanziali miglioramenti. Ma se, al punto in cui siamo attualmente giunti, possiamo fondatamente dichiarare che i risultati conseguibili nella terapia dei tumori ipofisari sono, in linea di massima, veramente buoni, dobbiamo purtuttavia riconoscere che siamo ancora abbastanza lontani dall'avere quella percentuale di guarigioni definitive che sarebbe desiderabile avere.

Se noi prendiamo in considerazione quella che è probabilmente la casistica di gran lunga più ampia raggiunta da un solo operatore, e cioè la casistica di Cushing (quale è stata recentemente esposta da Henderson), troviamo che egli ha operato, fra il 1913 e il 1932, 338 tumori ipofisari così suddivisi: adenomi cromofobi 260, adenomi eosinofili 67, adenocarcinomi 11. I risultati raggiunti negli ade nomi cromofobi possono essere riassunti nella seguente tabella:

Operazioni	N. dei pazienti	Primi interventi		Successivi interventi		Percent. di mortalità
		N. delle operazioni	Morti postoper.	N. delle operazioni	Morti postoper.	
Trans-sfenoidali . .	167	167	8	4	1	5,5 %
Trans-frontali . .	91	91	4	33	1	4,5 %
A lembo laterale .	2	2	1	3	—	
Decompressione sub-temporale. .	—	—	—	4	—	
	260	260	13	44	2	4,9 %

E, come risultati a distanza (e cioè dopo un minimo di 2 anni dall'intervento), abbiamo tra i 247 sopravvissuti:

Vivi ed in buone condizioni, senza segni di recidiva	97	
Vivi ed in buone condizioni, dopo reintervento o X-terapia per recidiva	29	
Vivi ma con recidive (non curati)	15	
		141
Morti per recidive (compresi 9 pazienti morti per cause sconosciute)	79	
Morti per cause intercorrenti, senza segni di recidiva	24	
		103
Non rintracciati		3
		247

Negli adenomi eosinofili:

Operazioni	Numero dei pazienti	Numero delle operazioni	Morti postoperatorie	Percentuali di mortalità
Trans-sfenoidali	60	60	4	6,6 %
Trans-frontali	7	7	2	20,0 %
Reinterventi per via trans-frontale	—	3	—	
	67	70	6	8,9 %

Risultati a distanza (dopo almeno 2 anni) nei 61 sopravvissuti:

Vivi e in buone condizioni	50	
Vivi e in buone condizioni, dopo reintervento	1	
Vivi con ricaduta (non curata)	2	
		53
Morti per ricadute (compresi 3 morti per cause imprecisate)	23	
Morti per cause intercorrenti senza ricadute	5	
		28
		61

Negli adenocarcinomi: 11 interventi (4 trans-sfenoidali, 4 transfrontali, 3 op. esplorative temporali); nessuna morte operatoria; i più morti in 4 mesi – 2 anni, 2 dopo 6 anni, 1 dopo 7 anni, e 1 ancor vivo (tutti questi ebbero però anche successive cure con raggi Roentgen).

Ho creduto opportuno riassumere un po' ampiamente questi risultati perchè, basati come sono su di un elevatissimo numero di pazienti, tutti curati dallo stesso chirurgo, e da un chirurgo di eccezionale pratica, possono consentirci non solo di farci un'idea esatta dell'attuale stato della terapia chirugica dei tumori ipofisari, ma si presteranno in seguito anche per importanti raffronti.

Come ognuno vede, se risultati come quelli su riferiti possono essere classificati come realmente buoni, anzi come ottimi se si tengono nel debito conto la sede e la natura del processo morboso che ha determinato l'intervento, non sono però ancora tali da non lasciarci desiderare anche qualche cosa di più e di meglio.

E non davvero migliori sono i risultati conseguibili con la roentgenterapia, con la quale vedremo bensì migliorare di regola rapidamente e sostanzialmente una categoria (e non certo la più numerosa) di adenomi ipofisari, e cioè gli adenomi basofili (Ody, De Vet); ma avremo invece, pure di regola, risultati scarsi, o temporanei, o addirittura nulli in tutti gli altri tumori ipofisari. De Vet, in base ad accurato ed obiettivo studio di 51 ammalati con tumori ipofisari, distingue, nell'evoluzione di tali tumori, 3 stadi, e stabilisce le rispettive indicazioni della roentgenterapia e dell'intervento come segue: 1° stadio (tumori intrasellari, senza manifesti segni di compressione chiasmatica), è indicata la roentgenterapia, riservando l'intervento ai casi in cui la terapia radiante non dà risultati soddisfacenti;

2° stadio (tumori che determinano già manifestazioni da compressione del chiasma), intervento immediato, con roentgenterapia successiva (l'A. ha avuto, seguendo questo sistema, l'87,5 % di casi senza recidiva); 3° stadio (casi con segni di propagazione intracranica del tumore), tutti e due i metodi sono pericolosi: nei casi con idrocefalo interno per compressione dell'acquedotto di Silvio l'intervento è controindicato, negli altri casi sarà da tentarsi una cura combinata. E che la roentgenterapia, pur fatta a dosi appropriate, comporti realmente non solo degli insuccessi, ma anche dei pericoli risulta pure da una statistica abbastanza recente (1938) di Müller, il quale riferisce di 15 adenomi ipofisari irradiati nella Clinica Chirurgica di Kiel, con ben 3 morti (il che equivarrebbe al 20 %). Nè risultati molto migliori riferiscono Dyke e Hare (1936) in una statistica notevolmente ampia: su 38 adenomi cromofobi irradiati, essi hanno ottenuto 8 miglioramenti notevoli e 2 miglioramenti lievi, 10 casi rimasero invariati e 18 peggiorarono; su 25 adenomi eosinofili (acromegalici), 10 migliorarono, 6 peggiorarono, gli altri rimasero invariati. Complessivamente quindi abbiamo un 31,5 % di casi migliorati, e un 38, 1 % di peggiorati.

Quanto alla radiumterapia, eseguita con radio posto in rinofaringe, o, previa apertura dei seni sfenoidali, entro i seni stessi, essa ebbe un breve periodo di voga; ma fu abbastanza rapidamente abbandonata da quasi tutti, essendosi constatata la difficoltà di usare dosi adeguate senza ledere gravemente, e talvolta irrimediabilmente, i tessuti che si trovano interposti fra il radio ed il tumore, e, nel caso che il radio sia in rinofaringe, anche il palato molle.

L'intervento chirurgico resta quindi, salvo casi particolari, la terapia a cui in linea di massima ci si deve rivolgere quando si voglia fare qualche cosa di veramente utile e durevole, anche se, purtroppo, non sempre definitivo.

Se, fatte queste brevi premesse generali, passiamo ora ad esaminare le cause di insuccesso, noi vediamo che esse sono di due ordini diversi. La prima causa è costituita dalla mortalità operatoria; mortalità che, per quanto bassa (oscilla tra il 5 e il 10 % in diverse statistiche pubblicate in questi ultimi anni), non arriva però ad essere trascurabile; la seconda sta nelle recidive, recidive che si manifestano di solito abbastanza precocemente, talchè si ammette

(Cushing, De Vet) che se, dopo 5 anni, non si sono avute recidive, il risultato debba essere definitivo.

Su tutte e due queste cause di insuccesso può naturalmente influire la tecnica operatoria adottata, poichè delle due vie principali che noi possiamo seguire, la via transfrontale e la trans-sfenoidale, tutte e due presentano dei vantaggi e degli svantaggi. Non voglio qui addentrarmi troppo nella dibattuta questione se sia preferibile la prima o la seconda via: sia l'una che l'altra hanno autorevolissimi sostenitori; ma non posso non fare alcuni richiami. Prescindendo dal fatto che sia la via trans-frontale sia quella trans-sfenoidale sono state oggetto di numerosissime modificazioni, talchè è difficile trovare due operatori che operino un'ipofisi con un'identica tecnica, noi troviamo che in generale i sostenitori della prima sono chirurghi, quelli della seconda otolaringologi; troviamo cioè che, delle due categorie di operatori, ciascuna tende in generale a preferire la via con cui ha più dimestichezza; e la cosa è spiegabile, benchè possa essere giusta solo fino ad un certo punto. Ma non mancano anche coloro i quali, anzichè giudicare le due diverse vie da un punto di vista per così dire soggettivo, in funzione cioè delle proprie attitudini o delle proprie possibilità operatorie, le giudicano obiettivamente, caso per caso, in rapporto all'estensione ed alla via predominante di estrinsecazione seguita dal tumore. E consigliano quindi la via trans-frontale per i tumori primitivamente soprasellari o tutt'al più per quelli che, partendo dalla sella, tendono a farsi precocemente e prevalentemente soprasellari; mentre consigliano la via trans-sfenoidale in quei casi in cui il tumore, pur essendo quasi inevitabilmente anche in parte soprasellare, tende però in modo precipuo ad estrinsecarsi in basso ed in avanti, sfiancando il pavimento della sella, e portandolo a ridosso della parete anteriore dei seni sfenoidali. La scelta quindi della via operatoria da seguire non dovrebbe essere, secondo costoro, guidata da criteri apriori-stici, ma dovrebbe essere basata, caso per caso, sui dati fornitici dall'esame obiettivo dell'ammalato.

A questi criteri, sui quali dovrebbe basarsi la scelta della via operatoria da seguire, Cushing, forte della sua esperienza di 235 interventi per via trans-sfenoidale e di 138 per via trans-frontale, aggiunge anche altri importanti avvertimenti. Gli acromegalici

sarebbe bene venissero operati tutti per via trans-sfenoidale, sia perchè la frequente abnorme ampiezza dei seni frontali rende in questi ammalati particolarmente disagiata la via alta, sia perchè pare che essi sopportino molto meno bene il maggior trauma operatorio costituito dall'intervento trans-frontale. Così pure negli individui ipertesi, ed in generale in quelli d'età superiore ai 60 anni, sarebbe prudente seguire esclusivamente la via trans-sfenoidale. Ora, se uno segue, come a parer nostro sarebbe logico, queste direttive, si troverà necessariamente a dover concludere che la via trans-frontale trova la sua precisa ed indiscutibile indicazione solo in una netta minoranza di casi; mentre, il più delle volte, la via trans-sfenoidale si presenta come quella più logica per raggiungere direttamente, e con minor trauma, il tumore. Quale la mortalità operatoria, e quale la percentuale di recidive seguendo ciascuna di queste vie? Non è facile confrontare esattamente tra loro statistiche di operatori differenti, poichè è evidente che i risultati di tali statistiche non sono subordinati solamente alla tecnica operatoria seguita, ma anche a numerosi altri elementi non sempre valutabili (grado di evoluzione del tumore, condizioni generali dell'ammalato, abilità dell'operatore, cure pre- e post-operatorie ecc.). Inoltre si tratta di statistiche assai spesso poco numerose, e sulle quali è quindi azzardato voler stabilire delle percentuali. In generale però noi troviamo che se, nelle mani di Cushing, la mortalità si è aggirata, sommando i diversi tipi di adenomi, attorno al 6 % sia negli interventi per via frontale che in quelli per via sfenoidale, nelle mani di altri operatori, pure esperti, la mortalità negli interventi per via alta è il più delle volte sensibilmente superiore che in quelli per via nasale. Cavina, ad esempio, su 47 interventi per via trans-fenoidale ha avuto 6 morti (12 %), mentre ha avuto 5 morti su 19 operati per via frontale (26 %). E siccome percentuali assai simili si ricavano dalle statistiche di diversi altri autori, dobbiamo concludere che solo nelle mani di neurochirurghi di eccezionale competenza la mortalità nei casi operati per via frontale potrà uguagliare od essere inferiore a quella degli operati per via nasale. Normalmente quest'ultima è da ritenersi come meno pericolosa.

Se noi ora passiamo ad esaminare a quali cause tale mortalità è legata, troviamo che essa è generalmente dovuta ad emorragia

post-operatoria o ad edema cerebrale nei casi operati per via frontale, a meningite in quelli operati per via nasale. Troviamo cioè che la mortalità è intimamente legata con le modalità dell'intervento operatorio nei primi, è invece legata ad infezione post-operatoria nei secondi. Consegue da tale constatazione la conclusione che se può essere tecnicamente difficile, per non dire impossibile, abbassare la mortalità operatoria, negli interventi per via frontale, al di sotto dei minimi già raggiunti dai migliori operatori, potrà invece essere agevole abbassarla ulteriormente negli interventi per via sfenoidale, solo che si arrivi ad evitare l'insorgenza di complicanze meningee. Ed in questo campo noi disponiamo attualmente di mezzi profilattici e terapeutici estremamente validi, che fino a pochissimi anni fa erano sconosciuti; talchè noi possiamo oggi essere sicuri di potere, con cure sulfamidiche o sulfamido-piridiniche o sulfamido-tiazoliche appropriate, evitare o combattere efficacemente buona parte di quei casi di meningite che, fino ad epoche recenti, funestavano la statistiche operatorie per via sfenoidale. Dobbiamo cioè riconoscere che, mentre in questi ultimi anni nessun progresso di tecnica è intervenuto a diminuire, per gli interventi trans-frontali, la mortalità operatoria quale risultava dalle statistiche di 5-10 anni addietro, la mortalità negli interventi per via trans-sfenoidale oggi può e deve essere notevolmente inferiore a quanto non fosse allora. La differenza quindi di mortalità nei due tipi di interventi si viene ad accentuare a tutto vantaggio dell'intervento per via trans-sfenoidale.

La seconda causa di insuccesso è costituita dalle recidive. È noto come sia ben difficile, qualunque tecnica si segua, poter asportare sicuramente *in toto* un tumore ipofisario; e la ragione risulterà evidente a chiunque consideri per un momento la sede di tali tumori, rispetto alle vie di accesso di cui disponiamo per raggiungerli. È appunto per questo che, pur trattandosi nella massima parte dei casi di tumori istologicamente benigni, abbiamo una percentuale relativamente alta di ricidive. Ora la via frontale ci consente una visibilità della regione sellare certamente maggiore e migliore che non la via trans-sfenoidale (e conseguentemente ci dà modo, sopra tutto nel caso di tumori voluminosi, di eseguire ablazioni molto più ampie); ma è anch'essa ben lontana dal consentirci in tutti i casi

un'ablazione sicuramente completa del tumore. Di qui le recidive anche dopo interventi trans-frontali, e di qui la generale tendenza a far seguire all'intervento una serie di applicazioni roentgenterapiche dirette ad inattivare gli eventuali residui tumorali.
È questo appunto il sistema attualmente adottato da quasi tutti gli operatori, qualsiasi tecnica essi seguano; sistema che certamente ha contribuito a diminuire il numero delle recidive; ma che è ancora lontano dall'averle abolite, come risulta chiaramente anche dalle recenti statistiche di De Vet e di Cushing. Quest'ultimo ci dà anzi un'interessante tabella sulla percentuale dei pazienti guariti senza recidiva dopo 5 anni dall'operazione, suddividendoli a seconda che furono operati per via transfenoidale o per via trans-frontale, e che all'intervento venne fatta seguire o meno la roentgenterapia.

Cura	Numero dei casi senza recidive dopo 5 anni	Percentuale
Solo int. trans-sfenoidale	22 su 67	32,8 %
» trans-frontale	23 su 40	57,5 %
Int. trans-sfenoidale + raggi X	32 su 49	65,3 %
» trans-frontale + » X	27 su 31	87,1 %

È stato allo scopo di vedere se era possibile ridurre ulteriormente il numero di queste recidive, che noi abbiamo pensato di sostituire alla roentgenterapia post-operatoria la radiumterapia endosellare. L'efficacia dimostrata, nella statistica di Cushing, dalla X-terapia post-operatoria è in buona parte da collegarsi al fatto che i suoi operati, in generale, non erano mai stati sottoposti a tale terapia prima dell'intervento; è invece consuetudine presso di noi che la maggior parte dei casi di tumori ipofisari vengano inviati al chirurgo solo dopo esser già stati in precedenza trattati, senza risultato o con risultato solo temporaneo o parziale, con roentgenterapia. Non è anzi raro il caso che i cicli X-terapici siano stati ripetuti più di una volta. Ora, in queste condizioni, è logico che ben poco c

si possa aspettare da una nuova roentgenterapia post-operatoria, mentre ancora una discreta sensibilità le cellule neoplastiche conserverebbero di fronte al radio, qualora noi fossimo in condizione di sottoporle in forma ed in dosi adeguate all'azione di questa sostanza.

Scaturisce appunto da queste considerazioni la tecnica operatoria e radiumterapica che abbiamo seguito negli ultimi 6 casi di tumori ipofisari pervenuti alla nostra osservazione; ed i risultati conseguiti appaiono sotto tutti i punti di vista così incoraggianti da indurci ad illustrarli, pur con la riserva che tale numero è ancora troppo basso per poterci consentire di stabilire delle percentuali. I primi due, dei sei casi qui riportati, furono già comunicati rispettivamente sul « Boll. della Soc. Medico-Chir. di Modena » (seduta dell'8 febbraio 1939) e sulla « Riv. Oto-Neuro-Oftalmologica » (fasc. II, 1940).

Oss. I. - M. Anna, da Bomporto (Modena), di 22 anni, nubile.

Il 5 dicembre 1938 si presenta ad un Collega oculista lamentando forte diminuzione di vista, iniziatasi da molti mesi e progressivamente aggravatasi fino a renderle difficile la deambulazione. Da circa 2 anni si è iniziato un lento progressivo ingrassamento, e da circa 1 anno la paziente è amenorroica. Da qualche tempo i parenti si sono accorti di un notevole torpore nei movimenti; anche l'intelligenza si è affievolita, e la p. è tarda nelle risposte ed appare come intontita.

Esame oculare: lieve esoftalmo bilaterale, e lieve strabismo interno dell'occhio sinistro. A destra emianopsia temporale, con interessamento della visione centrale, visus = 3/50, non migliorabile con lenti. A sinistra cecità completa. Atrofia avanzata della papilla, sia dell'occhio destro, sia, anche maggiore, del sinistro.

Esame radiografico del cranio: sella turcica molto ampia; seni sfenoidali ridotti ad una piccola fessura per avvicinamento della parete superiore a quella antero-inferiore. Lamina quadrilatera pressochè invisibile; una calcificazione lineare, disposta verticalmente, si rileva al di sopra di quella che dovrebbe essere la sede della lamina quadrilatera.

Il Collega, fatta diagnosi di tumore ipofisario, ci accompagna l'a. perchè, data la gravità della sintomatologia oculare, essa venga operata senza indugio.

Operazione il 13 dicembre 1938. Rinotomia laterale sinistra, e apertura della sella secondo la tecnica proposta da Citelli. Grosso tumore cistico, contenente un liquido di aspetto untuoso e di colorito giallo-ocraceo.

Rapido miglioramento, sia nelle condizioni generali che in quelle oculari; l'intelligenza ritorna lucida, e la motilità libera e sicura. Il campo visivo, a destra, si amplia verso il lato temporale di circa 18° oltre il punto di fissazione, così che la visione centrale si libera completamente; il visus sale da circa 0,50/10 a 2/10. L'occhio sinistro, prima amaurotico, ora apprezza i movimenti della mano a 50 cm., ed all'esame perimetrico risulta veggente la massima parte della metà nasale.

Il 1° febbraio 1939, a complemento della cura chirurgica, si introducono nel cavo sellare, attraverso la breccia chirurgica del pavimento della sella, 3 tubetti da mmg. 2 ciascuno di radio, racchiusi in una sonda ametallica di gomma, e si lasciano *in situ* per 3 giorni.

Fig. 1. – Oss. 1ª: i tubi di radio sono posti in parte entro il cavo sellare, in parte entro i seni sfenoidali. La radiunterapia è stata eseguita un mese e mezzo dopo l'intervento, ed è qui già visibile una earte della lamina quadrilatera, che, al momento dell'intervento, non appariva.

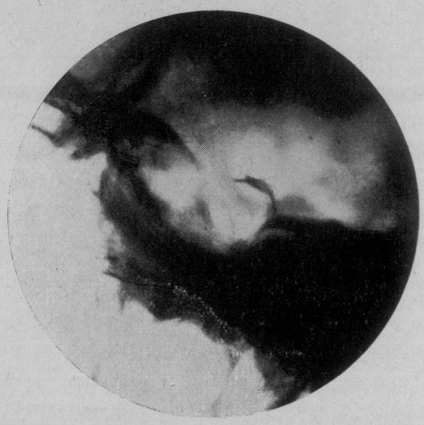

Fig. 2. – Oss. 1ª: tre anni dopo l'operazione e la radiumterapia. Si osservi la ricostituzione della lamina quadrilatera.

Oss. II. – A. Atto, da Modena, di 43 anni, ammogliato, con prole. L'inizio della malattia risale al 1930, epoca in cui egli cominciò a notare un abbassamento della vista in entrambi gli occhi, accompagnato da cefalee fronto-parietali. Gli fu allora riscontrata una tipica sindrome chiasmatica, con emianopsia bitemporale e restringimento concentrico del campo nasale; visus = 5/10 bilateralmente. Sottoposto a roentgenterapia, il visus tornò gradualmente a 10/10 a destra e a 8/10 a sinistra; il campo visivo tornò normale a destra, mentre a sinistra rimase una lacuna nel quadrante supero-esterno.

Nel 1935 si ebbe una prima recidiva della sindrome chiasmatica; il campo visivo ed il visus tornarono quali erano stati nel 1930. Venne ripetuto un nuovo ciclo di irradiazioni, ma questa volta senza nessun beneficio. Nell'aprile 1936 venne allora operato, da un collega valente chirurgo, per via frontale; ed il visus tornò da 5/10 a 10/10 a destra, passò da 5/15 a 5/10 a sinistra. Il campo visivo tornò normale a destra (salvo un lieve restringimento nella estrema zona temporale), a sinistra si estese nel quadrante infero-esterno, mentre rimase amaurotico il quadrante supero-esterno.

Nel novembre 1938 ricomparve diminuzione di vista con cefalee frontali; fu eseguito allora un terzo ciclo di irradiazioni, che determinarono la scomparsa delle cefalee, ma lasciarono invariata la vista.

In queste condizioni (emianopsia bitemporale, visus = 5/10 bilateralmente,

intensa atrofia delle papille ottiche) viene ricoverato in Clinica per essere operato. Esame radiografico: sella molto ampia, il suo contorno antero-inferiore si trova spostato in avanti ed in basso, quasi a contatto della parete antero-inferiore dei seni sfenoidali. La lamina quadrilatera è sottilissima e disposta verticalmente; mancano completamente le apofisi clinoidee posteriori.

Operazione il 10 ottobre 1939. Rinotomia laterale destra; apertura della sella secondo la tecnica di Citelli. Grosso tumore solido, che viene asportato a frammenti mediante la pinza di Weill.

Esame istologico: adenoma cromofobo.

Progressivo e rapido miglioramento della vista. Il giorno 28 ottobre si introducono nel cavo sellare, mediante sonda ametallica di gomma, 3 tubetti di radio da 2 mmg. ciascuno, e si lasciano *in situ* per quattro giorni.

Un esame della vista eseguito il 25 gennaio 1940 dà un campo visivo perfettamente normale a destra, con visus = 10/10; a sinistra ampliamento del campo visivo a tutto il quadrante infero-esterno, visus = 6,5/10.

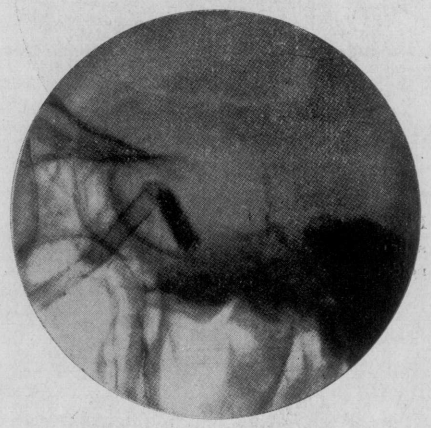

Fig. 3. – Oss. 2ª: il radio è posto entro il cavo sellare.

Oss. III. – L. Bruna, da Modena, di 36 anni, maritata, con prole. Nulla di notevole da segnalare nell'infanzia. Mestruata a 16 anni; il ciclo si mantenne regolare fino a 5 anni fa, quando si arrestò per ricomparire nel 1939 e fermarsi nuovamente 6 mesi fa. Si sposò a 20 anni, ed ha avuto tre figli, viventi e sani. Già da qualche anno sono comparsi, e sono in seguito andati facendosi sempre più fori, dolori alle braccia ed alle gambe, dolori che si accentuano durante il riposo, e cefalee violente. Contemporaneamente le mani ed i piedi sono andati gradualmente ingrossando, e la fisonomia si è andata modificando per un accentuarsi della sporgenza degli zigomi, e della mandibola; anche la cute del viso si è fatta più spessa ed ha persa la sua elasticità, accentuata seborrea in corrispondenza del naso e delle regioni prossimiori.

Esame radiografico: sella uniformemente, ma notevolmente ingrandita, segni di decalcificazione abbastanza accentuata della lamina quadrilatera e dei processi clinoidei posteriori.

Con diagnosi di acromegalia, l'a. viene trasferita dalla Clinica Medica alla nostra Clinica per intervento.

Operazione il 19 novembre 1940. Rinotomia laterale destra; apertura della sella secondo la tecnica di Citelli. Tumore solido, che viene asportato a frammenti mediante la pinza di Weill. Al termine dell'intervento si pongono nel cavo sellare 3 tubetti di radio da

mmg. 2 ciascuno, racchiusi in una sonda ametallica di gomma, e si lasciano *in situ* per 4 giorni e 19 ore.
Esame istologico: adenoma eosinofilo.

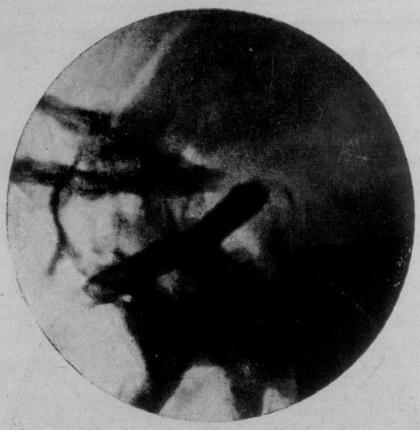

Fig. 4. – Oss. 3ª: il radio è posto entro il cavo sellare. La lamina quadrilatera ed i processi elinoidei posteriori sono diffusamente decalcificati.

Fig. 5. – Oss. 3ª: sei mesi dopo l'operazione e la radiumterapia. La lamina quadrilatera ed i processi clinoidei posteriori si presentano ricalcificati.

Le cefalee ed i dolori agli arti sono scomparsi il giorno stesso dell'intervento, e son si sono più ripresentati. La cute del volto ha ripreso la sua consistenza e la sua elasticità normali, la seborrea è scomparsa.

Oss. IV. – P. Francesco, di 35 anni, da Cervia (Ravenna), pescatore, ammogliato, senza prole.
Ha sempre goduto di buona salute fino al 1931, epoca in cui cominciarono a presentarsi frequenti cefalee. Nonostante molteplici cure sintomatiche, queste sono andate facendosi progressivamente più frequenti ed intense; al punto che l'a. da alcuni mesi è quasi ininterrottamente in letto, sotto l'azione quasi continua di analgesici (generalmente morfina, poichè gli altri medicamenti riescono oramai pressochè inattivi). Da un anno sono comparse modificazioni della fisonomia a tipo acromegalico: zigomi, arcate sopracciglìari e mento si sono fatti più sporgenti, la cute è aumentata di spessore, si presenta come edematosa, e la seborrea in corrispondenza del naso e dei solchi naso-genieni è notevole. Nel maggio 1940 l'a. è stato sottoposto a roentgenterapia della regione ipofisaria, ma non ne ha tratto nessun vantaggio; nel giugno del 1941 venne ripetuto un nuovo ciclo di irradiazioni, ma sempre senza vantaggio.
Sposato nel 1929, non ha avuto figli; ma riferisce che le funzioni sessuali si sono sempre mantenute normali.
Esame radiografico: la sella si presenta di forma rotondeggiante e un po' più ampia che di norma. Tale ingrandimento non è molto notevole, ma appare indiscu-

tibile se si confrontano i radiogrammi attuali con altri eseguiti rispettivamente un anno e tre anni prima.

Operazione il 28 agosto 1941. Rinotomia laterale destra, e apertura della sella secondo la tecnica di Citelli. Con la pinza di Weill si asportano numerosi frammenti di tessuto; al termine dell'intervento si pone nel cavo sellare una sonda di gomma racchiudente 3 tubetti di radio da mmg. 2 ciascuno. Il radio viene lasciato *in situ* per quattro giorni e 1 ora.

Esame istologico: adenoma eosinofilo.

Le cefalee sono scomparse il giorno stesso dell'intervento, si sono ripresentate lievissime (tali cioè da non richiedere nessun analgesico) durante un paio di giorni circa due settimane dopo l'intervento, e non si sono in seguito mai più presentate. L'a. ha ripreso il proprio mestiere, che da più di un anno aveva abbandonato. La cute del volto è tornata normale, e le note acromegaliche sono pressochè scomparse.

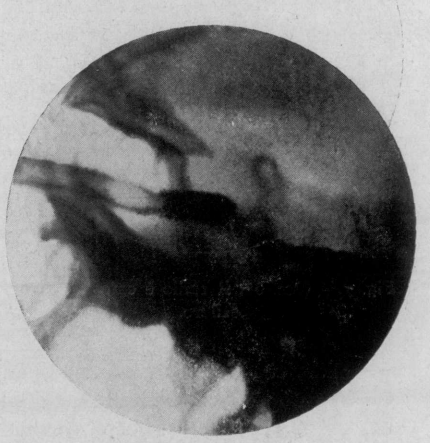

Fig. 6. – Oss. 4ª: sella non molto ingrandita; il radio è in parte entro il cavo sellare, in parte sotto, essendo stata tolta la massima parte del pavimento della sella.

Oss. V. – P. Aldo, di 28 anni, da Modena.

Nel 1932 cominciò ad accorgersi di un lieve ingrossamento delle mani, nel 1935 comparvero modificazioni progressivamente più accentuate anche al volto ed ai piedi. Fra il 1937 e il 1940 la deformazione dello scheletro della faccia andò facendosi imponente: le arcate orbitarie, le bozze frontali, gli zigomi sono sporgentissimi, la mandibola è enorme e l'arcata dentaria inferiore non combacia più con la superiore. Contemporaneamente la funzione sessuale si è andata affievolendo. Nel 1940 sono comparsi anche dolori al capo, agli arti, e soprattutto al torace; e nel novembre di tale anno venne eseguita una prima serie di applicazioni roentgenterapiche. Nel febbraio 1941 la roentgenterapia venne ripetuta, i dolori scomparvero quasi completamente, ma per ripresentarsi dopo soli tre mesi. Nel luglio viene ripetuto un terzo ciclo di irradiazioni, che non dà però alcun vantaggio. In seguito a tale insuccesso l'a. entra nella nostra Clinica.

Esame radiografico: sella molto ingrandita, a contorni non ben netti; soprattutto in corrispondenza della lamina quadrilatera essa appare profondamente erosa.

Operazione il 3 settembre 1941. Rinotomia laterale sinistra. Apertura della sella secondo la tecnica di Citelli: tumore solido, che viene asportato a pezzetti mediante la pinza di Weill. Al termine dell'intervento si pone nel cavo sellare una sonda di gomma contenente 3 tubetti di radio da mmg. 2 ciascuno. Il radio viene lasciato *in situ* per quattro giorni e 19 ore e 1/2.

Esame istologico: adenoma misto, eosinofilo e cromofobo; le cellule cromofobe presentano un numero enorme di cariocinesi, senza però chiare note di atipia (adenocarcinoma ?). I dolori sono scomparsi, e non si sono più ripresentati; le note acromegaliche sembrano lievemente attenuate, tale attenuazione sembra però più in rapporto con un ritorno alla norma delle condizioni della cute del volto, che con una regressione delle manifestazioni ossee.

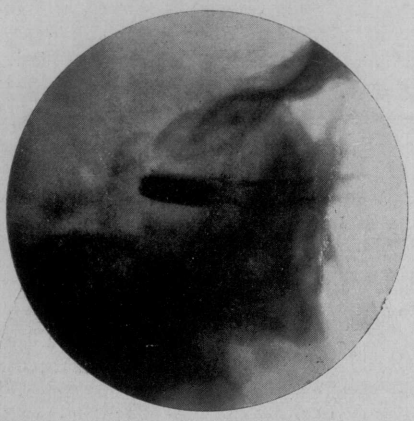

Fig. 7. – Oss. 5ª: il radio è entro il cavo sellare.

Oss. IV. – Z. Ivo. di 59 anni, da Revere (Mantova).

Da tempo, progressivo indebolimento della vista e frequenti cefalee; da qualche mese l'occhio sinistro è diventato completamente cieco, mentre a destra è conservata ancora una parte della metà nasale del campo visivo, con un visus = 2/50.

Esame radiografico: la lamina quadrilatera e le apofisi clinoidee posteriori sono completamente scomparse; la parte dorsale della sella è profondamente erosa, anche il contorno antero-inferiore è decalcificato.

Operazione il 17 dicembre 1941. Rinotomia laterale destra; apertura della sella secondo il metodo di Citelli: tumore solido, che viene largamente asportato mediante pinze di Weill. Al termine dell'intervento si pongono nel cavo sellare 3 tubetti di radio da mmg. 2 ciascuno, racchiusi in una sonda di gomma. Il radio viene lasciato *in situ* per 4 giorni e 20 ore.

Esame istologico: cordoma.

Le cefalee sono scomparse; l'occhio sinistro è rimasto cieco, a destra invece si è avuto un lieve miglioramento nel visus e nell'ampiezza del campo visivo.

Se noi, dalle osservazioni che abbiamo esposto, vogliamo ora riassumere i punti più salienti, troviamo che in esse si trattava: in un caso di adenoma cistico (non meglio identificato, non essendo stato fatto un esame istologico della porzione di parete asportata). In un caso di adenoma cromofobo, in due casi di adenomi eosinofili con acromegalia, in un caso di adenoma misto (adenocarcinoma ?) pure con acromegalia, in un caso di cordoma. Nei primi due casi e nel sesto vi erano gravi alterazioni visive: cecità completa a sinistra, emianopsia a destra con visus = 3/50 (oss. I), emianopsia bitemporale con visus = 5/10 (oss. II), cecità completa a sinistra,

emianopsia a destra con visus = 2/50 (oss. VI). Negli altri tre casi vi era invece una tipica sindrome acromegalica, con dolori agli arti e cefalee particolarmente violente, ma senza compromissione della vista. Quattro dei sei casi erano già stati in precedenza irradiati una o più volte, uno era stato anche operato per via frontale. Come risultati, abbiamo che in tutti e sei sono scomparsi completamente i dolori, nè questi si sono più presentati in seguito, e sono migliorate le condizioni generali. Il visus ha guadagnato notevolmente (se si tien conto delle gravissime condizioni pre-operatorie) nel primo caso, è ritornato pressochè normale nel secondo, ha guadagnato invece solo pochissimo nell'ultimo; ma in questo caso sia l'entità della sua compromissione pre-operatoria, sia il particolare reperto istologico (si trattava di un cordoma straordinariamente esteso, di un tumore cioè che non poteva essere asportato che molto parzialmente, e che è dotato d'altra parte di una radiosensibilità pressochè nulla) ci giustificano largamente l'esiguità dei vantaggi conseguiti.

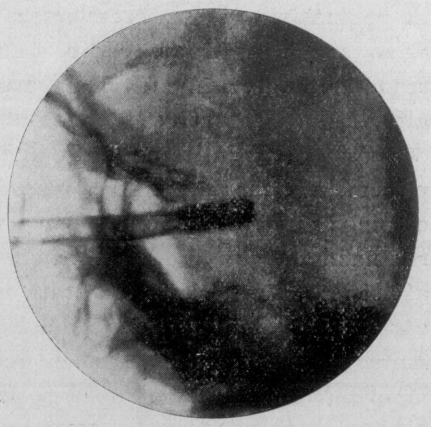

Fig. 8. - Oss. 6ª: il radio è entro il cavo sellare.

Il fatto però che, a parer nostro, merita di essere particolarmente sottolineato è che tutti i vantaggi conseguiti si mantengono integralmente alla data odierna; e cioè, rispettivamente, a distanza di circa 3 anni e 4 mesi (I caso), 2 anni e 6 mesi (II caso), 1 anno e 5 mesi (III caso), 7 mesi (IV e V caso), 4 mesi (IV caso). Lasciando da parte quest'ultimo, nel quale sia perchè troppo poco tempo è passato per giudicare con fondamento del risultato conseguito, sia soprattutto perchè l'estensione dei fatti distruttivi messi in evidenza dalla radiografia, e la particolare natura istologica del tumore ci obbligano a fare una prognosi estremamente riservata, nonostante i risultati siano per ora abbastanza buoni,

negli altri cinque casi i risultati conseguiti non solo rappresentano quanto di meglio era possibile desiderare, ma ci autorizzano a sperare con fondamento che possano avere carattere definitivo.

La radiumterapia come integrazione dell'intervento operativo non è nuova, ma finora essa era stata usata solo poche volte, e da parte di pochissimi autori. Henderson riferisce che Cushing, attorno al 1920, si era servito del radio, a complemento dell'intervento per via trans-sfenoidale, in 12 casi; ma, di questi, 4 morirono di meningite, ed il tentativo venne abbandonato. Henderson non ci dà particolari sulle modalità di tali irradiazioni, ma avverte semplicemente che il radio « was never implanted intracranially », e spiega i casi di meningite con « a result of tissue necrosis between the nasopharynx and the intracranial spaces ». Tutto ciò ci obbliga a ritenere che il radio sia stato messo in rinofaringe, o tutt'al più entro i seni sfenoidali, non nel cavo sellare.

Entro il cavo sellare venne invece posto in due ammalati di Clairmont e Schürch (1932) operati per via paranasale secondo Chiari; e la guarigione ottenuta datava, all'atto della pubblicazione della nota, in un caso da 2 anni ed in uno da sei mesi. Uffreduzzi però, in una comunicazione alla Soc. Lombarda di Chirurgia (1934) sollevava delle riserve su tale tecnica, affacciando l'ipotesi che il radio introdotto nella sella potesse riuscire dannoso agli organi vicini (chiasma ottico, vasi, tessuto nervoso), e potesse accrescere i pericoli di un'infezione meningea. Nel 1938 Marschik comunicava un caso, pure operato secondo Chiari, successivamente trattato con radio: dal riassunto della sua comunicazione, apparso sul « Zbl. f. Hals-usw. Heilkunde », non risulta però se il radio sia stato messo entro i seni sfenoidali o entro il cavo sellare.

Nel febbraio del 1939 noi comunicavamo il nostro primo caso curato con radiumterapia endosellare post-operatoria, e nel 1940 il secondo. Pure nel 1940 Beck accenna ad una radiumterapia post-operatoria, ma egli pure non specifica la sede in cui fu posto il radio.

Per quanto quindi ci risulta, la radiumterapia endosellare fu usata finora, oltre che da noi, da Clairmont e Schürch in 2 casi, e forse da Marschik e da Beck. Data l'esiguità degli ammalati finora curati con questa tecnica, crediamo che il nostro attuale contributo di 6 casi possa assumere notevole valore; tanto più che in nessuno di

questi si è verificata qualcuna di quelle complicanze, in rapporto con la radiumterapia, che prima di averne fatta esperienza si poteva temere insorgessero; mentre invece i buoni risultati ottenuti si sono conservati e si conservano fino ad oggi integralmente. Ed a questo proposito è da sottolinearsi il fatto che si trattava in generale di ammalati in cui la possibilità di insuccessi si presentava come molto fondata: anche facendo astrazione dal caso di cordoma, in un caso si trattava di un tumore cistico assai voluminoso, ed è noto (Cushing) come tali tumori recidivino con particolare frequenza; in 3 casi si trattava di individui acromegalici (ed uno di questi probabilmente portatore di un adenocarcinoma), ed in questi ammalati lo stesso Cushing ha messo in evidenza la frequenza degli insuccessi, o dei vantaggi solo molto scarsi; in un caso infine di un adenoma cromofobo già operato e recidivato, e irradiato per ben tre volte.

Nei primi due ammalati in cui tentammo la radiumterapia endosellare post-operatoria, per il timore che l'introduzione del radio ed il suo stazionamento per più giorni nel cavo sellare potesse provocare complicanze meningee, abbiamo lasciato passare un certo periodo di tempo fra l'operazione e la radiumterapia. Tale intervallo aveva lo scopo di consentire l'istituirsi di aderenze tutto attorno alla breccia operatoria, aderenze che avrebbero resa più difficile la penetrazione di germi negli spazi subaracnoidei in occasione della successiva introduzione del radio. Siccome però tale introduzione, eseguita dopo un certo periodo di tempo dall'intervento, non riusciva troppo agevole, negli ultimi quattro ammalati abbiamo posto in sito il radio immediatamente al termine dell'intervento, ed anche in questi casi senza nessuna complicanza.

Crediamo però utile avvertire che, in tutti, non solo abbiamo fatto precedere all'intervento alcuni giorni di disinfezione del cavo rinofaringeo mediante istillazioni nasali, ripetute 4-5 volte al giorno, di una soluzione di protargolo al 4 % (nonostante qualche autore si sia dimostrato contrario a tale pratica, gli interventi che quotidianamente si eseguono nelle fosse nasali ed in rinofaringe ci hanno convinto della sua reale utilità); ma, il giorno stesso dell'intervento e dell'introduzione del radio, abbiamo iniziato una cura sulfamido-piridinica per via orale (gr. 2,5 – 3 al giorno), cura che abbia-

mo continuata per tutto il tempo che il radio è rimasto nel cavo sellare, e nei 4-5 giorni successivi alla sua rimozione.

La linea di condotta da noi adottata è stata la seguente: rinotomia laterale della parte della fossa nasale più ampia; turbinotomia inferiore e media da questo stesso lato, nel caso che i turbinati ipertrofici nascondano la regione sfenoidale. Se l'apertura piriforme non è molto ampia, se cioè lo spazio tra il bordo antero-mediale del mascellare ed il setto è troppo esiguo, riesce molto utile asportare per breve tratto con una pinza ossivora il bordo stesso del mascellare: la semplice rimozione, per uno spessore di 2-3 mm., di tale bordo migliora straordinariamente la visibilità. Messa a nudo la parete anteriore del seno sfenoidale dal lato corrispondente alla rinotomia, si rimuove con una sgorbia curva, lunga e sottile, il tratto di vomere che si inserisce sul rostro sfenoidale. Tale tratto può essere molto limitato: cmq. 1 o anche meno. Messo così allo scoperto il rostro sfenoidale e breve tratto della parte anteriore del seno sfenoidale dell'altro lato, con la stessa sgorbia si fa saltare il rostro sfenoidale, e si aprono così contemporaneamente i due seni sfenoidali. Si allarga la breccia con pinze adatte, si toglie il setto intersinusale, e, se non si è perfettamente sicuri che il punto in cui si intenderebbe aprire la sella sia il più appropriato, si fa un esame radiografico in proiezione laterale (ed eventualmente anche assiale) dopo aver appoggiato l'estremo di uno specillo nel punto prescelto. Aperta la sella, ed incisa sulla linea mediana la dura, si rimuove con pinze a cucchiaio quella massa di tessuto che appaia proporzionata alla presunta estensione del tumore, e si introduce nella breccia operatoria una sottile sonda di gomma, entro l'estremità della quale è stato fissato il radio. Si tampona molto leggermente con una striscia di garza iodoformica, e si sutura l'incisione paranasale. Terminato l'intervento, è necessario un controllo radiografico in proiezione laterale, per accertare che il radio sia in sede giusta, e cioè non sia stato sospinto troppo profondamente, o non sia troppo superficiale. Nel primo caso sarà semplice rimediare, ritirando per la lunghezza necessaria la sonda che affiora alla narice; nel secondocaso si potrà sospingerlo più profondamente, mediante un sottile specillo introdotto entro la sonda stessa. Quanto al dosaggio, d'accordo con il prof. Balli, direttore dell'Isti-

tuto di Radiologia, nel primo caso ci siamo attenuti ad un'irradiazione prudenzialmente piuttosto debole: mmg. 6 per 3 giorni = mcd. 3,24; nei casi successivi abbiamo mantenuto la misura di mmg. 6, ma abbiamo prolungata l'irradiazione per 4 o più giorni (fino a 4 giorni e 23 ore = mcd. 5,36). Clairmont e Schürch avevano impiegato mcd. 5,6 in un caso di adenoma, e mcd. 14,4 in un caso di tumore sarcomatoso. I buoni risultati ottenuti da noi con dosi fra i 3,24 ed i 5,36 mcd. ci farebbero ritenere che, in generale, non valga la pena di superare tali dosi. Non si deve dimenticare che, in questi casi, il radio si trova posto al centro, o pressochè al centro, dei possibili residui tumorali, senza nessuna interposizione di altri tessuti, e come non debba quindi essere necessario ricorrere a dosi molto forti. Nessuna necrosi ossea è venuta a turbare il successivo processo di cicatrizzazione.

In alcuni casi, in cui il tumore aveva determinato la distruzione o una decalcificazione della lamina quadrilatera e dei processi clinodei posteriori, si è assistito alla ricostituzione od alla ricalcificazione della lamina quadrilatera stessa, ed è questa una delle migliori prove dei buoni risultati conseguiti.

Tutto sommato noi crediamo possa essere autorizzata l'affermazione che nei tumori ipofisari l'intervento per via trans-sfenoidale, con successiva radiumterapia endosellare, rappresenti il procedimento che ci può dare il maggior numero di buoni risultati, e che essa pertanto rappresenti un reale progresso nella terapia dei tumori ipofisari.

Difatti la via trans-sfenoidale, allo stato attuale della chemioprofilassi e della chemioterapia delle meningiti post-operatorie, è la via che comporta i minori rischi operatori; mentre, d'altro lato, la radiumterapia endosellare, certamente più efficace che non la roentgenterapia, può consentirci di ridurre al minimo i casi di recidiva. Naturalmente tale procedimento non può essere generalizzato a tutti i casi: restano, e resteranno sempre, da escludersi i tumori primitivamente soprasellari; così pure è logico sia da preferirsi la via trans-frontale per i tumori ipofisari che sono largamente sconfinati dalla loggia sellare (semprechè, naturalmente, le condizioni generali dell'a. consentano l'intervento). Le indicazioni per la frontale via dovrebbero quindi rimanere limitate solo ad una

piccola parte dei tumori ipofisari; ed il loro numero dovrebbe anzi andare ulteriormente diminuendo in avvenire, se i medici generali ed i radiologi prenderanno l'abitudine di non indugiarsi a praticare roentgenterapie scarsamente utili, e talvolta pericolose, in ammalati con adenomi ipofisari che hanno già dato manifestazioni a carico del chiasma, in tumori cioè che hanno già cominciato a sconfinare dall'ambito sellare, ma manderanno immediatamente tali ammalati al chirurgo; riservando la roentgenterapia solo agli adenomi basofili (sindrome di Cushing) o tutt'al più ad adenomi cromofobi od eosinofili iniziali, che non hanno cioè ancora determinato eccessivi ingrandimenti della sella, nè fatti di compressione sul chiasma.

BIBLIOGRAFIA

BECK, K., *Zur Technik der extranasalen transsphenoidalen Hypophysenoperation.* « Archiv f. Ohren- usw. Heilk. », 148, 1940.

CAVINA G., *Il contributo del prof. Cesare Cavina alla chirurgia dell'ipofisi cerebrale.* « Arch. Ital. di Chir. », *46*, 1937.

CITELLI, S., *È preferibile la via endonasale per l'apertura dei seni sfenoidali, e per l'ipofisectomia?* « Atti Conv. Int. di Oto-rino-lar., Salsomaggiore », 1938.

CLAIRMONT und SCHÜRCH, *Zur Kombinationsbehandlung von Hypophysentumoren.* Deutsche Z. Chir., 237, 1932.

DE VET, A. C., *Das hypophysär-hypothalamische System. Röntgendiagnostik, Röntgentherapie und chirurgische Behandlung.* « Psychiatr. », *43*, 1939.

DYKE, C. G. and. C. C. HARE., *Roëntgen Therapy of Pituitary Tumors.* « Proc. Assoc. Research in Nerv. a. Ment. Dis. », 1936.

HENDERSON, W. R., *The pituitary adenomata. A follow-up study of surgical results in 338 cases* (Dr. HARVEY CUSHING's series). « Brit. J. Surg., *26*, 1939.

MARSCHIK H., *Hypophysentumor mit Akromegalie, Extranasale Operation. Heilung.* Rif. in « Zbl. f. Hals- usw. Heilk », *33*, 1940.

MÜLLER, H., *Ergebnisse der Bestrahlung von Hypophysentumoren.* Kiel, Diss., 1938.

ODY, F., *Chirurgie des régions sellaire et suprasellaire.* « Chirurgie », *1*, 1939.

SIMONETTA, B. e G. ROSSI, *Sindrome chiasmatica avanzatissima da tumore ipofisario: risultati ottenuti coll'intervento operatorio.* « Boll. Soc. Medico-Chir. di Modena », 1939.

SIMONETTA, B., *Osservazioni di radiumterapia endosellare come integrazione all'intervento per via trans-sfenoidale per tumori ipofisari.* « Riv. Oto-neuro-oftalmologica », *17*, 1940.

UFFREDUZZI, O., *Considerazioni su quattro casi di chirurgia della sella turcica.* « Atti e Mem. della Soc. Lombarda di Chirurgia », 1934.

RIASSUNTO

L'A., dopo aver riferito alcune delle più recenti statistiche sui risultati conseguiti con l'intervento operatorio, con la roentgenterapia, e con l'intervento associato alla roentgenterapia, nella cura dei tumori ipofisari, discute le indicazioni operatorie per via transfrontale e per via trans sfenoidale, ed illustra i vantaggi presentati dall'intervento operatorio eseguito per via trans sfenoidale, seguito da radiumterapia endosellare. In 6 ammalati (tutti in condizioni particolarmente gravi) curati secondo questa tecnica, si sono avuti risultati buoni, che attualmente si mantengono rispettivamente da un periodo di tempo di 5 anni e 4 mesi, 2 anni e 6 mesi, 1 anno e 5 mesi, 7 mesi (due casi) e 4 mesi.