Misc. B70/19

19

Prof. ARTURO MANNA

BIBLIOTECA MEDICA STATALE ROMA

La chirurgia plastica in pace e in guerra

ESTRATTO DA "MEDICINA E BIOLOGIA" - VOL. V, 1943

Esemplare fuori commercio per la distribuzione agli effetti di legge.

PROF. ARTURO MANNA

La chirurgia plastica in pace e in guerra

ESTRATTO DA "MEDICINA E BIOLOGIA" - VOL. V, 1943

POLICLINICO UMBERTO I - ROMA
SEZIONE DI CHIRURGIA PLASTICA

ARTURO MANNA

LA CHIRURGIA PLASTICA IN PACE E IN GUERRA

In questi ultimi tempi la chirurgia generale ha visto sviluppare dal suo tronco principale un ramoscello, che in pochi anni ha raggiunto proporzioni pari ed anche maggiori di altri rami collaterali. Questo ramo è la chirurgia plastica che giustamente deve ora ritenersi branca e specializzazione della chirurgia generale.

Ma questo rapporto e questa dipendenza non vi furono sempre, perchè la chirurgia plastica ha origini, se non anteriori, almeno pari alla chirurgia generale.

Quando ancora nessuno pensava di eseguire operazioni toraciche ed addominali e quando in modo molto primitivo si eseguiva un empirico trattamento d'urgenza di una ferita o di una frattura, la chirurgia plastica già si era messa in vista con ardite operazioni sul naso, sia pure eseguite anch'esse da empirici, operazioni che sono rimaste classiche nella loro concezione e così tramandate fino a noi. Infatti il Corradi ed il Pazzini ci riferiscono, che, almeno tredici secoli prima della nostra Era, nell'India si praticavano già con successo, per quell'epoca, operazioni di rinoplastica, perchè la loro descrizione si trova nell'antico trattato di medicina indiana, noto col nome di *Susruta Ayurveda*, trattato che rispecchia il pensiero medico dell'India molto anteriore alla sua epoca di compilazione. È evidente quindi che la chirurgia plastica, oltre che per le sue alte finalità sociali, ha un'importanza dal lato storico essendo una delle prime branche della chirurgia esercitata dall'uomo.

Sulla chirurgia plastica molto si è scritto da chirurgi e da specialisti, ma ancora un gran numero di persone anche colte, ed

anche qualche medico, non conoscono il significato, gli scopi e le finalità di questa specialità.

L'opinione più diffusa è che « la plastica » consista solamente nell'applicazione di un lembo di « carne » tolto da una parte nascosta del corpo e applicata al viso o su quella regione dove esiste la deturpazione da correggere o il difetto da riparare. Altri credono che la chirurgia plastica comprenda solo alcune operazioni di compiacenza, operazioni che fanno parte della chirurgia estetica, ma che pure hanno spesso uno scopo umanitario e sociale.

Altri infine, credendo di saper molto, ritengono che la chirurgia plastica possa fare dei miracoli e così da persona a persona si riferiscono e tramandano successi di operazioni fantastiche senza mai averle viste o almeno apprese da sicura fonte.

È giusto quindi che tali errati concetti che talvolta discreditano questa importante disciplina, siano corretti, facendo conoscere che cosa essa veramente è, quali obbiettivi può raggiungere e quale importanza ha nella società, sia in tempi normali, sia in speciali contingenze belliche.

***

La chirurgia plastica è quella branca della chirurgia che con vari mezzi ripara i difetti, naturali e acquisiti, della morfologia umana, che oltre a disturbi funzionali portano pregiudizio al valore personale e sociale dell'individuo.

Basta questa semplice definizione per comprendere quanto siano vaste le sue applicazioni pratiche e quanto grande sia l'utilità che ne può derivare all'individuo ed alla società.

Infatti la chirurgia plastica è la specialità che più fra tutte le altre è stata chiamata in ogni tempo con numerosi e vari nomi; in epoche passate fu chiamata: morioplastica, transplantatio, anaplastica, innesto animale, autoplastica, ars decoratoria, fisioplastica, e recentemente è stata chiamata ricostruttiva in America, riparatrice in Francia, struttiva da Esser, chirurgia sociale da Bardelli, e plastica chirurgica da Rosselli. Noi, d'accordo con eminenti chirurgi, abbiamo conservato il nome originale di chirurgia plastica perchè per varie ragioni, esposte esaurientemente in altre occasioni, ci sembra il più appropriato.

***

Nelle condizioni normali della vita civile la chirurgia plastica ha un campo d'applicazione pratica molto vasto perchè essa comprende circa la metà delle operazioni chirurgiche, cioè tutte le operazioni ricostruttive e correttive. Parte importante è la corre-

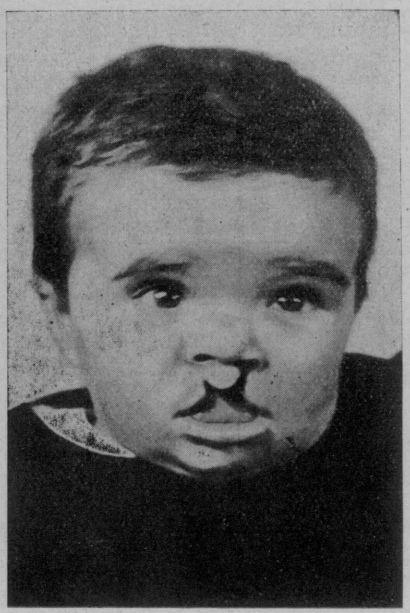

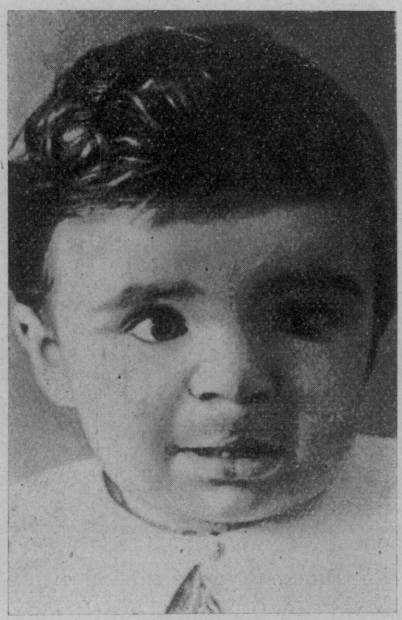

Divisione congenita doppia del labbro superiore.

Fig. 1. – *Prima dell'operazione.* Fig. 2. – *Risultato dopo l'operazione.*

zione delle malformazioni congenite. Questi difetti sono numerosi ed hanno sede a preferenza sulla faccia essendo, come è noto, lo sviluppo embriologico di questa, molto complesso.
Una malformazione frequente che viene operata, con maggiore o minore successo, anche dal chirurgo generico, è la divisione congenita del labbro superiore detta anche cheiloschisi, labiochisi, labbro leporino, denominazione quest'ultima con la quale la chiama il pubblico. Questa malformazione si osserva in genere

a sinistra, più raramente a destra e può interessare il solo prolabio, parte del labbro, tutto il labbro e infine anche la narice corrispondente; può infine essere bilaterale e la parte compresa fra le due fessure può essere più o meno prominente. Il danno è funzionale ed estetico; la correzione è possibile, perchè la tecnica di essa si è ora perfezionata in modo tale da ottenere risultati quasi perfetti. L'operazione dev'essere fatta precocemente cioè nei primi mesi, se si vuole che il bambino non soffra durante l'allattamento e, della correzione, non rimanga alcuna traccia nell'età adulta. (Fig. 1 e 2).

La divisione del labbro si associa spesso con la divisione parziale o totale del palato, infermità di gran lunga più grave e che è causa di disturbi dell'alimentazione e della fonazione. L'intervento chirurgico basato sui classici metodi di Langenbeck e di Veau, perfezionati da Italiani, riesce a chiudere completamente la schisi e, se fatta in tempo, corregge anche il difetto fonetico. Però mentre, come si è detto, la divisione del labbro si può e si deve operare nei primi mesi di vita, la divisione del palato non deve essere operata che dopo il secondo anno, anzitutto perchè l'intervento è traumatizzante e richiede una certa resistenza organica che non può avere un neonato, ed in secondo luogo anche perchè la diastasi delle ossa palatine, collo sviluppo normale del corpo, tende alquanto a restringersi. Quindi, attendendo almeno fino al secondo anno di vita, l'operazione viene eseguita in condizioni più favorevoli sotto ogni punto di vista.

Dopo il labbro ed il palato, il naso è sede di numerosi difetti congeniti.

Ve ne sono alcuni frequenti, quali il naso a sella ed il naso cifotico, difetti questi che, se in grado accentuato, sono deturpanti e diminuiscono il valore sociale dell'individuo. La loro correzione, basata su un innesto cartilagineo nel primo caso e su una resezione osteo–cartilaginea del dorso del naso nel secondo caso, modifica completamente la morfologia del volto specialmente in una donna. (Fig. 3 e 4).

Vi sono poi tutte le malformazioni nasali, che si associano al labbro leporino completo unilaterale e che facilmente si correggono con grande vantaggio estetico.

Una malformazione congenita più grave invece, ma fortunatamente più rara, è la rinoschisi cioè la divisione congenita della piramide nasale. La restaurazione è alquanto complessa: occorre preparare un lembo frontale armato, cioè provvisto di una stecca ossea prelevata dalla tibia, dalla cresta iliaca o da una costa, e ruotare il lembo sulla zona cruentata tra le due narici; talvolta occorrono

Naso iperconvesso o cifotico, congenito.

Fig. 3. – *Prima dell'operazione.* Fig. 4. – *Risultato dopo l'operazione.*

altre operazioni complementari, quali la resezione e lo spostamento all'interno dell'apofisi montante del mascellare superiore. Il risultato estetico, se l'operazione è ben condotta, è sempre più che soddisfacente. (Fig. 5 e 6).

Vi sono poi le malformazioni congenite delle palpebre; si tratta in genere di colobomi più o meno accentuati e che si associano ad altre malformazioni congenite della faccia.

A carico dell'orecchio si ha tutta una gradazione di malformazioni, alcune delle quali arrecano disturbi funzionali e sono veramente

deturpanti; l'atresia del condotto uditivo esterno, l'assenza totale e subtotale del padiglione, la macrotia, le orecchie da satiro, le orecchie ad ansa. Tutte sono riparabili in modo perfetto, eccetto l'assenza totale del padiglione che è possibile solo imitare ricostruendolo con un lembo tubulato fissato in modo adatto intorno al condotto uditivo esterno, in modo da simulare a breve distanza l'elice, l'an-

Fig. 5. – *Prima dell'operazione.*

Rinoschisi.

Fig. 6. – *Risultato dopo l'operazione.*

telice ed il lobulo. Gli angiomi piani e cavernosi, i linfangiomi, le fistole e le cisti congenite, dànno anch'esse un vasto contributo alle malformazioni della faccia e sono anch'esse riparabili con adatti innesti liberi o con altre operazioni plastiche. (Fig. 7 e 8). Tra le malformazioni delle mani ricordiamo la sindattilia, l'esadattilia, la cui correzione è facile specialmente se praticata nei primi mesi di vita.

Maggiore importanza dal lato sociale, demografico e dal lato tecnico hanno le malformazioni degli organi genitali maschili e

femminili. Basti ricordare nell'uomo l'ipospadia, che, se è peniena o peggio ancora perineale, provoca seri disturbi durante la minzione e, nella coabitazione, è causa di ostacolo al concepimento. Nella donna la presenza di diaframmi vaginali, l'assenza o la malformazione della vagina sono altrettanti difetti che è necessario

Fig. 7. – *Prima dell'operazione.*

Fig. 8. – *Risultato dopo l'operazione* (asportazione col termocauterio ed innesto libero dermo-epidermico dopo 2 giorni).

Vasto angioma cavernoso della regione temporale e della palpebra superiore destra.

correggere per utilità individuale e sociale. Questo gruppo di imperfezioni poi è più degli altri anche causa di disturbi psichici sentendosi l'individuo, uomo o donna, notevolmente minorato rispetto agli altri.

La cura richiede pazienza ed abilità, perchè talvolta occorrono più interventi operativi prima di raggiungere un risultato soddisfacente.

* * *

Dopo le malformazioni congenite viene il gruppo delle deturpazioni acquisite. Questo comprende tutti i postumi di traumi, di flogosi, di ustioni e di operazioni chirurgiche.
Cominciamo dalla faccia. Nelle palpebre ricordiamo specialmente

Perdita traumatica della pinna nasale destra.

Fig. 9. – *Prima dell'operazione.* Fig. 10. – *Risultato dopo l'operazione.*

l'ectropion, infermità molto deturpante; varie ne sono le cause: in primo luogo le retrazioni cicatriziali da ustioni, poi, specie nei contadini, gli esiti di carbonchio della regione sottorbitaria, infine i postumi di un trauma (rissa, incidente stradale). Più raramente si osserva nella pratica civile la perdita totale di una palpebra; come conseguenza chirurgica si verifica solo quando essa è stata sede di un neoplasma (angioma, epitelioma). La blefaroplastica, per opera di insigni oculisti e di chirurgi plastici, ha realizzato

notevoli progressi e, sia con lembi per scorrimento o per torsione, o meglio ancora con innesti liberi, si raggiungono risultati veramente brillanti potendosi, talvolta, sia pure con difficoltà, ricostruire il bordo ciliare ed il sopraciglio.

Numerose deformità acquisite si riscontrano a carico del naso. I traumi producono le deformità più varie, dalle più semplici, quali la

Fig. 11. – *Prima dell'operazione.*

Fig. 12. – *Dopo l'operazione.*

Distruzione dello scheletro cartilagineo del naso.
(Rinoplastica totale con lembo tubulato prelevato dal braccio).

perdita della punta, di una pinna nasale (Fig. 9 e 10), la deviazione dello scheletro cartilagineo o dello scheletro osseo, alle più gravi, cioè schiacciamento di tutta la piramide nasale e stenosi delle cavità con gravi disturbi funzionali e difetti estetici. La riparazione richiede talvolta operazioni sul solo setto cartilagineo, altre volte resezione delle apofisi montanti del mascellare superiore, altre volte operazioni combinate con innesti cartilaginei ed ossei. Anche gli esiti di flogosi croniche, tubercolosi e lue, dànno un

contributo notevole. La lue produce specialmente un avvallamento della parte ossea del dorso del naso e talvolta una vera perforazione: la tubercolosi cutanea o lupus produce distrofia cutanea e cartilaginea con distruzione della punta, del sottosetto e delle pinne nasali. Nel primo caso, cioè negli esiti di lue, se si tratta di livellare un naso a sella, si praticano innesti cartilaginei ed ossei, se invece si deve chiudere una perforazione in genere, prima si arrovesciano dei piccoli lembi cutanei per formare il rivestimento interno e poi si applicano sulla superficie cruenta dei lembi liberi o peduncolati. Nelle lesioni da lupus, in cui a differenza della lue sono lese più la cute e la cartilagine, in genere si è costretti praticare rinoplatiche totali o subtotali con lembi tubulati prelevati dalla cute del braccio. Molta attenzione occorre nella ricostruzione delle narici, che è necessario rivestire di cute se non si vuole che esse riescano più o meno stenotiche. L'attecchimento di questi piccoli lembi cutanei è difficile e spesso occorre ripetere l'intervento parecchie volte. In ogni modo è bene si sappia che la ricostruzione totale del naso non dà mai risultati veramente brillanti (Fig. 11 e 12). Ancora più difficile è la riparazione di perforazioni della guancia da lesioni traumatiche e da flogosi acute (noma), anzitutto perchè occorre preparare due lembi cutanei peduncolati, uno per formare il rivestimento interno mucoso ed un altro per il rivestimento cutaneo, e poi perchè si deve operare in ambiente settico e sede di continui movimenti. Perciò se la formazione di tali lembi non presenta difficoltà, difficile è invece il loro attecchimento. Ma con una buona tecnica e qualche volta con ripetuti



Perdita traumatica del padiglione dell'orecchio destro.

Fig. 13. – *Prima dell'operazione.*

tentativi il successo si ottiene. Così pure di notevole difficoltà è la ricostruzione totale o parziale dell'orecchio esterno distrutto da traumi, che si ottiene, come già si è accennato a proposito delle malformazioni congenite di tale organo, con l'applicazione ad arte di un lembo cutaneo tubulato prelevato dalla spalla o, meno raccomandabile, dalla regione cervicale. (Fig. 13, 14 e 15).

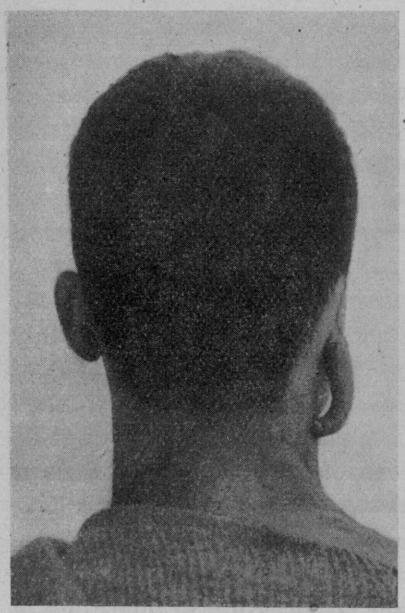

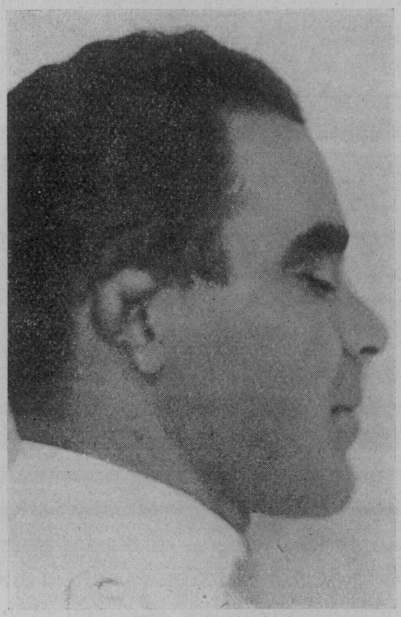

Perdita traumatica del padiglione dell'orecchio destro.

Fig. 14. – *Tempo intermedio.* Ricostruzione con lembo tubulato prelevato dalla spalla.

Fig. 15. – *Risultato definitivo dopo l'operazione.*

Circa gli esiti deturpanti di operazioni chirurgiche di necessità, è bene ricordare che il chirurgo generico deve preoccuparsi anzitutto di salvare la vita del paziente e quindi deve spesso demolire ampiamente, o praticare lunghe incisioni non sempre secondo regole precise e classiche, ma secondo lo scopo che vuole raggiungere. Ricordiamo. ad esempio, le cicatrici ampie e retraenti del collo da incisioni di flemmoni, le cicatrici aderenti allo scheletro da operazioni di osteomieliti acute, le retrazioni cicatriziali delle dita da

incisioni di flemmoni della mano e dell'avambraccio, e finalmente vogliamo ricordare l'esito di una operazione che con grande frequenza e facilità viene praticata dagli specialisti rinologi: l'asportazione totale o subtotale della cartilagine del setto, in caso di deviazione di esso. Tale operazione, se elimina gli eventuali disturbi da stenosi, porta con sè un altro grave difetto deturpante: cioè l'abbassamento più o meno accentuato di tutta la metà inferiore del naso, deturpazione che potrebbe essere evitata con altra operazione più semplice che noi pratichiamo già da parecchio tempo, cioè con una o più sezioni a tutto spessore del setto nei punti di curvatura, e con l'applicazione di adatta medicatura. Non si sono mai verificate perforazioni del setto, come conseguenza di tale nostra operazione. Una deturpazione acquisita molto grave, sia dal lato estetico come dal lato funzionale e per la quale la terapia chirurgica non ha raggiunto risultati soddisfacenti, è la paralisi facciale, sia essa d'origine flogistica o d'origine traumatica, ed in quest'ultimo caso accidentale o conseguenza di un intervento chirurgico per altra infermità. Dopo i primi empirici tentativi con apparecchi ortopedici si è tentata la neuro-anastomosi che ha dato risultati poco incoraggianti e che ora si pratica solo in rarissimi casi. Da qualche anno si sta battendo una nuova via basata su plastiche muscolari, operazioni che avrebbero lo scopo di sostituire i numerosi muscoli mimici con lembi di alcuni grossi muscoli vicini: cioè il temporale, il massetere, il digastrico, di cui si prendono alcuni fasci a tipo di lembi peduncolati che, ruotati secondo la necessità, si innestano in genere sull'orbicolare delle palpebre, sull'orbicolare delle labbra, e talvolta anche sul zigomatico e sul risorio. A questa operazione si associano anche plastiche cutanee, dette di livellamento, che esercitano una trazione su tutta la cute della guancia sede della paralisi. Il numero di tali operazioni praticate non è grande; alcuni hanno vantato successi completi, altri sono stati più obbiettivi. Secondo Rosenthal si verificherebbe una specie di rianimazione dei muscoli paralizzati cioè la *neurotizzazione* di essi. Ho operato personalmente qualche caso e ho studiato la questione; mi sono convinto che gli effetti sono solo meccanici e perciò i risultati sono modestissimi, cioè si ottiene, appena un miglioramento estetico allo stato di riposo, mai un miglioramento della mimica.

***

Nella vita civile normale la chirurgia plastica si occupa anche di alcune alterazioni della morfologia umana dovute a malattie esaurienti, ad invecchiamento precoce, ad alterato ricambio organico. Tale, ad esempio, le precoci rughe del viso, le borse sotto gli occhi, il doppio mento, l'accumulo localizzato di adipe all'addome, alle anche, il seno ipertrofico e ptosico.
Queste operazioni fanno parte della chirurgia estetica pura e quantunque da alcuni siano ritenute operazioni inutili od operazioni di compiacenza, sono invece, in molti casi, dal punto di vista sociale, di grande importanza e valore per l'individuo, perchè molte attività oneste della vita, tanto dell'uomo che della donna, esigono un viso ed un corpo senza apparenti difetti.

***

La chirurgia plastica che dopo Gaspare Tagliacozzi era stata condannata e quasi abbandonata per vari secoli, era comparsa timidamente tra le altre discipline mediche all'inizio dell'Ottocento. In quella epoca alcuni italiani quali Brunazzi, Simi, Canella, Signorini, Baroni, Petrali, avevano cominciato ad eseguire con successo difficili operazioni plastiche.
In Germania nel 1845 Fritze e Reich scrivevano il noto libro *Die Plastische Chirurgie*; successivamente altre pubblicazioni di notevole interesse apparivano in Italia ed altri chirurgi si dedicavano, sia pure saltuariamente, alle operazioni plastiche. In America, poi all'inizio del 1900, si era avuto un risveglio di detta branca specialmente applicata nella riparazione di esiti di incidenti industriali e stradali. Ma un grande sviluppo si è avuto durante e dopo la guerra 1914–1918. La visione delle deturpazioni più varie, più complicate, più raccapriccianti, acuì l'ingegno di molti chirurgi e, purtroppo, l'immenso materiale clinico contribuì all'incremento ed al perfezionamento di detta branca.
Dopo Versaglia e Ginevra, che avrebbero dovuto segnare l'inizio di una lunga pace nel mondo, le guerre si sono succedute inesorabilmente in Europa ed in altri continenti, e numerosi sono stati i

deturpati e i mutilati del viso e degli arti che esse hanno causato. Ed ecco che, durante il periodo di guerra, la chirurgia plastica ha assunto un'importanza pari alla chirurgia generale e talvolta maggiore. *La chirurgia generale in guerra ha lo scopo principale di ricuperare il materiale umano, strappandolo alla morte; la chirurgia plastica prende gran parte di questo materiale, lo lavora lo affina, e lo rimette in società in condizioni di essere utile.* Tale importanza, riconosciuta limitatamente in tempi non lontani, ora comincia ad essere apprezzata nel suo giusto valore dalle superiori Autorità, e non vi sarà, perciò, ora, alcun mutilato del viso al quale non si sarà potuto apportare una totale o almeno una parziale utile modificazione.

La guerra, sia essa di trincea o di movimento, ci ha fatto osservare le lesioni più varie, dalle più comuni alle più rare, dalle più semplici alle più gravi, dalle meno apprezzabili esteticamente alle più deturpanti. Però per la frequenza, per la sede, ed in parte anche per il tipo della mutilazione, esse differiscono notevolmente dalle lesioni che si osservano in tempo di pace. Un esempio di quanto sopra è rappresentato dalla frequenza delle lesioni della regione orbitaria e specialmente delle palpebre. La ragione di tale frequenza, secondo ricerche di specialisti oftalmologi, deve ricercarsi nell'insufficiente protezione dell'elmetto, che ora si vorrebbe modificare, secondo criteri più razionali. Sono le schegge di granata e di bombe a mano che, colpendo la regione orbitaria, producono lesioni irreparabili al bulbo e deturpazioni alle palpebre. Come conseguenza si ha spesso abolizione o riduzione della cavità orbitaria, simblefaron, coloboma più o meno esteso, perdita totale o parziale delle palpebre. La riparazione è, in alcuni casi, facile, in altri di estrema difficoltà. Si può in ogni modo ricostruire una cavità orbitaria utilizzando il noto metodo di Esser che consiste nell'asportare tutto il tessuto cicatriziale, prendere l'impronta della cavità colla pasta di Stent, tappezzare l'impronta con lembi dermo-epidermici, infossare tutto nell'orbita, eseguire la blefaroraffia e lasciare ogni cosa in posto per almeno otto giorni; poi si toglie l'impronta e si trova che tutta la cavità orbitaria con i relativi fornici sono tappezzati di epitelio ed adatti per l'applicazione di una protesi. Ottimo è anche il metodo di Nicolato che consiste nel tappezzare la cavità con cute prelevata dal padiglione dell'orecchio, fissare il lembo cu-



Perdita completa della palpebra superiore sinistra da scheggia di bomba.

Fig. 16. – *Prima dell'operazione.*

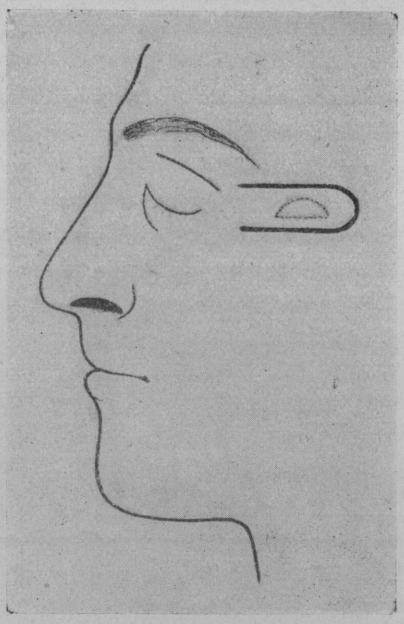

Fig. 17. – Schema dell'inclusione cartilaginea nella regione temporale ove sarà scolpito il lembo a cerniera.



Perdita completa della palpebra superiore sinistra da scheggia di bomba.

Fig. 18. – Il lembo temporale ha attecchito; deve essere sistemato il peduncolo esterno.

Fig. 19. – *Stato definitivo con la protesi.*

taneo ai margini palpebrali con punti staccati, e verso il fornice con punti ad U; nel sacco neoformato si applica una pallina di vetro di grandezza varia a seconda dei casi; invece della blefaroraffia le palpebre vengono tenute aderenti con liste di sparadrappo.

Grandi e talvolta insuperabili difficoltà si incontrano nella ricostruzione totale della palpebra superiore; occorre ricostruire almeno i suoi tre elementi principali: cioè cute, mucosa ed in mezzo lo scheletro cartilagineo. Infine bisogna che questa palpebra abbia qualche movimento. Per ciò che riguarda la prima parte il metodo da me usato è il seguente: sotto la cute della regione temporale, a distanza calcolata dall'orbita, metto un pezzo di cartilagine del padiglione dell'orecchio che per la sua forma e per la sua sottigliezza può rassomigliare molto al tarso; dopo circa quindici giorni preparo un lembo, con peduncolo a cerniera verso l'angolo esterno dell'occhio, che fisso in alto sotto al sopraciglio, o per meglio dire, al margine inferiore della cute residua, ed in basso alla palpebra inferiore; su di esso, cioè su tutta la superficie cruenta, applico subito un innesto transcorion. Il difetto secondario viene riparato con una plastica per scorrimento o con un innesto alla Thiersch; più tardi anche il peduncolo del lembo a cerniera deve essere sistemato. Il risultato è soddisfacente dal lato anatomico e dal lato estetico; la funzione può in gran parte essere ristabilita con l'innesto del retto superiore: negli anoftalmi, con l'innesto di un lembo del frontale. (Fig. 16, 17, 18 e 19).

Altre lesioni sono causa di ectropion, entropion, colobomi che si curano coi comuni metodi.

Dopo la regione orbitaria, le ferite di guerra si osservano con frequenza al naso, associate, o meno a lesioni della labbra e dei mascellari. Si verifica spesso l'asportazione della punta dal naso da scheggia o da proiettile; la perdita di una pinna nasale con lesioni del labbro superiore e talvolta dell'inferiore. In seguito a ferita da striscio si può avere distacco parziale e spostamento di una pinna nasale combinata ad altre lesioni della guancia. La riparazione di tali lesioni è diversa secondo la loro entità. Le piccole perdite della punta e del sottosetto vengono riparate riducendo alquanto le proporzioni del naso; non conviene in tali casi una rinoplastica con lembi prelevati dalla guancia o dalle braccia, operazione, que-

sta, riservata a perdite totali o subtotali. Per lesioni più gravi, giunte al chirurgo plastico già cicatrizzate in cattiva posizione, occorre eliminare il tessuto cicatriziale e riportare la lesione come era al momento del trauma; poi si farà la necessaria operazione ricostruttiva. (Fig. 20 e 21).

Distacco e spostamento della pinna nasale sinistra.

Fig. 20. – *Prima dell'operazione.*

Fig. 21. – *Risultato dopo l'operazione.* (È stato anche asportato un grosso neo peloso ipercromico della guancia sinistra).

Di grande importanza sono le ferite della bocca specialmente se associate a lesioni dei mascellari. Talvolta è lo stomatologo che interviene per il primo riducendo opportunamente la frattura, praticando innesti, applicando protesi. La restaurazione è completata dal chirurgo plastico che deve ridurre cicatrici infossate ed aderenti (Fig. 22 e 23), ricostruire labbra, correggere l'apertura orale deformata. Specialmente la ricostruzione del labbro superiore o inferiore richiede molta arte e pazienza per la nota ragione

di dovere, oltre al lembo cutaneo, provvedere al rivestimento mucoso ed anche ad un cingolo muscolare, onde dotare il labbro di qualche limitato movimento. (Fig. 24 e 25).

Altre volte conviene dividere il lavoro in due tempi: cioè fare cure plastiche per riparare difetti estesi delle labbra o ricoprire



Fig. 22. – *Prima dell'operazione.*



Vasta cicatrice aderente e deturpante con parziale distruzione del mascellare superiore.

Fig. 23. – *Risultato dopo l'operazione.* (innesto di tessuto adiposo).

monconi ossei; dopo aver lasciato la regione a riposo per un certo tempo, si farà una plastica definitiva ed in tal caso occorre riparare prima le parti molli e poi lo scheletro.

Associate alle lesioni della bocca e dei mascellari si osservano spesso perforazioni più o meno ampie del palato; nei casi che ho avuto occasione di curare, e che avevano dimensioni variabili da 3 a 5 centimetri quadrati, mi sono regolato nel seguente modo. Dopo aver sdoppiato la mucosa nasale dalla fibro-mucosa palatina, lungo i margini della perforazione, ho scolpito sulla parete

interna della guancia un lembo peduncolato di mucosa e, rovesciatolo a cerniera verso l'arcata dentaria, l'ho fissato ai margini della mucosa nasale formando così il pavimento della cavità nasale; poi ho scolpito due lembi di fibro–mucosa palatina ciascuno in prossimità di un margine della perforazione con peduncolo rispettiva-





Ectropion del labbro inferiore da cicatrice deturpante.

Fig. 24. – *Prima dell'operazione.* Fig. 25. – *Risultato dopo l'operazione.*

mente in senso opposto e li ho fatti ruotare di 30°–40° verso di loro, fino ad accostarli e a colmare il difetto palatino; con 3–4 punti di sutura li ho mantenuti in buona posizione. I due difetti secondari vengono poi ricoperti con tamponi, bagnati con olio gomenolato o con bio–garza: ogni giorno si fanno anche istillazioni di olio gomenolato nelle narici. Dopo quattro giorni si rimuovono i tamponi e si sostituiscono: pulizia del cavo orale con acqua ossigenata; al decimo giorno è avvenuta la cicatrizzazione e la restaurazione (Fig. 26 e 27).

Altra lesione, che si associa a quella dei mascellari, è la perdita più o meno estesa delle parti molli della guancia con distruzione del dotto di Stenone, del nervo facciale e ampia apertura della cavità orale all'esterno. In tali casi occorre, dopo le cure praticate dallo stomatologo, ricostruire l'apertura boccale e deviare la fistola salivare all'interno; poi, in genere, si forma un rivesti-

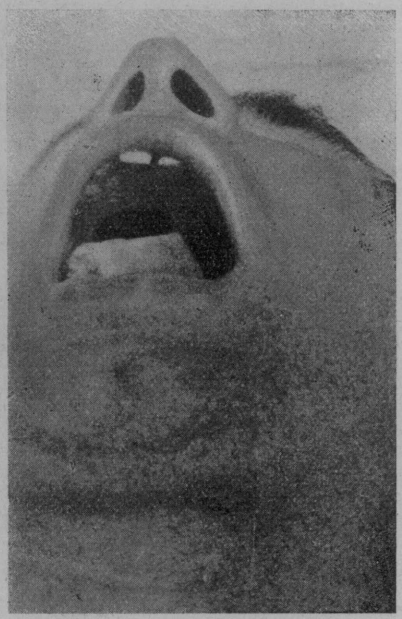

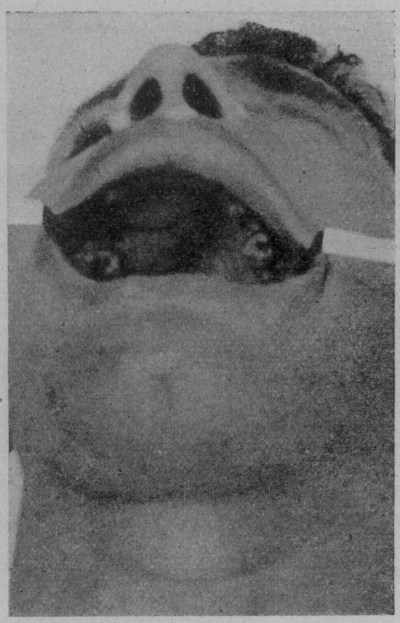

Vasta perforazione, del palato duro da ferita d'arma da fuoco.

Fig. 26. – *Prima dell'operazione.* Fig. 27. – *Risultato dopo l'operazione.*

mento mucoso con la cute di un lembo tubulato preparato precedentemente: oppure, a seconda dei casi, con un lembo cutaneo della guancia, ruotato a cerniera ed infine, quando tutta la cavità orale è chiusa, sulla vasta piaga si praticano innesti transcorion o lembi alla Thiersch, oppure pelle a tutto spessore con un lembo all'italiana o con un lembo cervicale.

Ma la chirurgia plastica in tempo di guerra non si limita solo alla cura delle mutilazioni del viso, nè a quelle prodotte da arma da

fuoco o da taglio. Abbiamo osservato casi di ustioni estese a quasi tutta la faccia, che hanno prodotto lesioni e mutilazioni multiple, consistenti in estesi ectropion palpebrali, perdita di tutto il naso, deformazione e restringimento dell'orificio boccale. L'opera del chirurgo, in tali casi è veramente lunga e paziente. Si prepareranno lembi tubulari per la ricostruzione del naso e si praticheranno blefaroplastiche con innesti liberi; si amplierà l'apertura orale; si sostituiranno zone cicatriziali con cute normale: e, solo dopo numerosi interventi e parecchi mesi, si potrà dare all'individuo un volto presentabile.

Parecchie ferite degli arti con fratture esposte, guariscono con vaste cicatrici aderenti allo scheletro, facilmente ulcerabili e che limitano spesso i movimenti dell'arto. In tali casi è possibile una adatta correzione asportando il tessuto cicatriziale e praticando plastiche all'italiana: dopodichè è possibile praticare altri interventi sui muscoli o sui tendini.

Inoltre vaste piaghe degli arti e di altra parte del corpo causate da offese belliche varie, che guarirebbero forse dopo lunghi mesi di degenza e di cure, possono invece essere riparate con lembi liberi di cute che un'adatta tecnica, associata all'esperienza dello specialista, ha reso di non difficile attecchimento.

Nè mancano, come conseguenza di ferite di guerra, lesioni degli organi genitali: durante la guerra etiopica si osservarono casi di emasculazione totale per la quale si dovè poi intervenire con innesti per ricoprire la vasta zona cruentata e sistemare lo sbocco del moncone uretrale. Più raramente si sono osservate le lesioni dell'uretra da ferite da arma da fuoco, lesioni che come è noto sono di difficile riparazione.

Ed infine aggiungiamo che la chirurgia plastica, confinando con l'ortopedia, può talvolta occuparsi di correggere retrazioni cicatriziali delle dita della mano, di sistemare e cinematizzare monconi di amputazioni e di modificare anchilosi false delle principali articolazioni.

***

La chirurgia plastica ha poi notevole importanza individuale e sociale per le dannose conseguenze che la deturpazione del viso

può avere sulla psiche dell'individuo e sui suoi rapporti sociali. Inoltre, facendo scomparire od attenuando le deturpazioni derivanti da lesioni di guerra, d'infortuni, d'incidenti, la chirurgia plastica, da un lato attenua le conseguenze medico–legali che da esse possono derivare, mentre dall'altra restituisce alla società ed al servizio militare individui validi ed idonei a lavoro proficuo; e questo non soltanto per le riparazioni del viso, ma anche per cicatrici estese ed aderenti ai piani ossei per retrazioni cicatriziali delle dita, e per altre lesioni che possono diminuire la capacità lavorativa dell'individuo.

Per i suoi elevati fini individuali e sociali, essa è pertanto utile alla società ed allo Stato, almeno quanto la chirurgia generale, ed è quindi di grande soddisfazione osservare che essa è ora maggiormente conosciuta ed apprezzata dal pubblico, dai medici e dalle Autorità.

RIASSUNTO

La chirurgia plastica è la più antica branca della chirurgia perchè era esercitata in India almeno tredici secoli prima della nostra Era. Tuttavia essa non è ancora ben conosciuta ed apprezzata dal pubblico e dal mondo medico, mentre essa ha una grande importanza non solo dal lato chirurgico essendo la sua tecnica difficile, ma anche dal lato sociale perchè corregge difetti congeniti e deturpazioni che oltre a disturbi funzionali sono causa di frequenti e spesso gravi disturbi psichici.

Tra i difetti congeniti sono ricordati dall'A. quelli della faccia che sono i più difficili a correggere, come il cosidetto labbro leporino semplice, doppio e complicato, la palatoschisi, la rinoschisi, gli angiomi ecc; poi seguono le malformazioni degli arti (mani) e degli organi genitali maschili e femminili; questi ultimi hanno importanza anche dal lato demografico.

Tra le deturpazioni acquisite interessano anzitutto quelle della faccia e poi quelle di qualsiasi altra parte del corpo. Tra le operazioni più difficili sono ricordate quella della ricostruzione della palpebra superiore e del padiglione dell'orecchio, la rinoplastica totale, la riparazione delle grandi perforazioni a tutto spessore della guancia e la correzione della paralisi facciale.

Durante la guerra la chirurgia plastica ha dei grandi còmpiti da assolvere perchè deve correggere o ricostruire dei volti completamente deformati da gravi lesioni mutilanti. Alcune di queste lesioni rassomigliano a quelle che si osservano nella pratica civile ma la maggior parte sono completamente differenti ed atipiche. Occorre in tali casi pazienza, esperienza e senso artistico. Solo possedendo tali qualità il chirurgo plastico può ottenere risultati soddisfacenti.

Esemplare fuori commercio per la distribuzione agli effetti di legge.

97339

350499