il dr d'Este come sentito omaggio all'ill.mo Senatore Engel

Divisione Chirurgica dell'Ospedale Civile di Caravaggio
(Prof. STEFANO d'ESTE, chirurgo primario e direttore)

EPATOPTOSI DI ALTO GRADO ASSOCIATA A PTOSI DEL COLON
COLITE MUCO-MEMBRANOSA
EPATOPESSI E COLOPESSI
GUARIGIONE

Osservazione clinica a contributo del trattamento operativo delle ptosi viscerali

PEL DOTT.

GIUSEPPE MANARESI

Assistente ospitaliero

PAVIA
LIBRERIA EDITRICE SUCCESSORI MARELLI
1912

Divisione Chirurgica dell'Ospedale Civile di Caravaggio
(Prof. STEFANO d'ESTE, chirurgo, primario e direttore)

EPATOPTOSI DI ALTO GRADO ASSOCIATA A PTOSI DEL COLON

COLITE MUCO-MEMBRANOSA

EPATOPESSI E COLOPESSI

GUARIGIONE

Osservazione clinica a contributo del trattamento operativo delle ptosi viscerali

PEL DOTT.

GIUSEPPE MANARESI

Assistente ospitaliero

PAVIA
LIBRERIA EDITRICE SUCCESSORI MARELLI

1912

Estratto dalla *Gazzetta Medica Italiana,* n. 51, 1911

Un caso grave di ptosi del fegato, associata a ptosi di notevole parte del colon, venne sottoposto dal prof. d'Este, ai primi dell'agosto u. d., ad un intervento avente per iscopo la fissazione dei due visceri nella loro sede normale.

Il risultato di questa cura, da noi sino ad oggi fatta oggetto di controllo, è stato così cospicuo, e direi quasi superiore all'aspettativa, che io giudico di portare un notevole contributo ad una quistione pratica che è ancora, si può dire, sub-judice, facendo di pubblica ragione questa osservazione clinica di così alto interesse.

Rizzi Pasqua, d'anni 41, da Caravaggio, casalinga, entra in ospedale il 24 luglio 1911.

I genitori sono morti, per affezione cardiaca, in tarda età; sei fratelli sono viventi e sani; una sorella morì a 51 anni per malattia del fegato (carcinoma?). La paziente soffrì di morbillo all'età di sette anni, guarendone perfettamente. Mestruò a 13 anni e le mestruazioni seguirono sempre regolari fino a questi ultimi tempi, in cui esse si produssero due volte al mese. A 17 anni ammalò di gastro-enterite che cedette solo dopo due mesi di cura. A 20 anni si sposò con un uomo robusto e sano ed ebbe sette gravidanze, condotte regolarmente a termine; dei 7 nati, 6 morirono in età molto tenera, il superstite è vivente e sano. Essendo passata a seconde nozze a 31 anni, ebbe due figli che morirono nei primi mesi di vita, ed un aborto di due mesi e mezzo.

Dell'affezione attuale, la paziente incominciò ad avvertire i primi sintomi circa cinque anni or sono, nella quale epoca comparvero dolori muti al fianco destro, accompagnati da disturbi gastrici quali inappetenza, nausee, senso di peso dopo i pasti e talvolta vomiti.

Per consiglio del medico portò una fasciatura al ventre, che però non le riescì di tollerare se non per poco tempo. Da tre anni ha notato la comparsa, nel fianco destro, di una tumescenza rotondeggiante, grossa come la testa d'un feto, poco dolente alla pressione, ma causa di molta molestia per il senso di stiramento avvertito dalla paziente. Da quest' epoca le digestioni divennero sempre più laboriose, con scomparsa quasi totale dell'appetito. Anche il fenomeno di stitichezza, da prima solo accennato, si fece sempre più accentuato, tanto che solo dopo l'uso ripetuto di purganti e la somministrazione di clisteri riesciva ad avere qualche benefizio di corpo. Le feci emesse erano quasi sempre striate di muco, e non raramente picchiettate di sangue. Visitata ultimamente nel nostro ambulatorio, il Primario le consigliò una cura chirurgica, che la paziente accettò di buon grado, nella speranza di uscire « dalle sue pene ».

L'esame attuale trova una donna denutrita, con aspetto sofferente e costretta a camminare molto stentatamente e curva sul fianco destro per alleviare, in parte, il senso doloroso di stiramento che la paziente risente da questo lato. Ha cute di un colorito terreo e le mucose visibili molto pallide. Il pannicolo adiposo è scarso dovunque, eccetto che alle pareti del ventre. L'esame dei vari apparati non rileva nulla di particolare. Nulla alla colonna vertebrale.

Gli arti inferiori presentano un notevole gonfiore che si riconosce dovuto ad edema.

L'addome, avvallato nella metà sopra-ombellicale, si presenta molto prominente e cascante al disotto della linea trasversa ombellicale, e questo fatto è sopratutto spiccato nel quadrante inferiore destro.

Alla palpazione si rileva che la regione epicolica destra è colmata da una tumescenza del volume complessivo di due uova di struzzo avente un maggior asse diretto dall' alto in basso e da fuori in dentro (fig. 1): la superficie è liscia, la consistenza molle carnosa. In alto questa tumescenza si mantiene distante dall'arco costale corrispondente, per quattro buone dita trasverse. In basso la tumescenza in parola occupa gran parte della fossa iliaca omonima e, a questo livello, si rende percettibile un margine netto, rotondeggiante, coi

caratteri del margine epatico. La palpazione a livello della superficie dalla tumescenza riesce particolarmente dolorosa.

La percussione dell'aia epatica dà, sul torace, un suono quasi *chiaro*.

Durante gli atti respiratorî la tumescenza non è animata che da lievissimi movimenti consoni con quelli; la tumescenza gode, invece, di un notevole spostamento manuale in senso verticale, alquanto minore in senso trasversale. A livello dello stomaco è evidente un rumore di guazzamento.

La milza appare nei limiti normali. Non è palpabile il rene destro e solo lievemente quello di sinistra.

L'esame delle orine, ripetuto più volte nei primi giorni di degenza, all'infuori di un discreto aumento nella quantità totale (1700-1900 cc. circa) non dimostra la presenza di alcun elemento abnorme (albumina, zucchero, pigmenti biliari).

L'insufflazione del colon, eseguita dopo abbondanti clismi e purganti, dimostra un notevole dislocamento in basso delle porzioni ascendente e trasversa del grosso intestino: l'angolo splenico appare, invece, in sede normale. Dai caratteri delle feci emesse si desume l'esistenza di un processo catarrale del grosso intestino.

La diagnosi clinica, pertanto, emessa dal primario è di «*ptosi d'alto grado del fegato, probabilmente ipermegalico*; *ptosi del colon ascendente e trasverso: colite muco-membranosa*».

L'edema degli arti inferiori, viene interpretato come dovuto a stiramento esercitato dal fegato, nella sua caduta in basso, sulla vena cava addominale.

Operazione. — 5 agosto 1911. - Assistono: lo scrivente, il dott. Masera, il dott. Pavia di Cortenova, i dottori Della Torre, Dossena, Bonomi ecc. studenti.

La paziente giace in leggera posizione inversa, con un cuscino sotto la regione dei lombi. Anestesia locale col cloruro d'etile in principio, poscia narcosi leggera col cloroformio. Il prof. d'Este conduce un' incisione interessante la metà laterale del muscolo retto di destra, e raggiungente obliquamente in basso il fianco omonimo. Questa incisione che dista qualche centimetro dall' arco costale (al quale si mantiene tuttavia sensibilmente parallela), ha una lunghezza complessiva di 15 centimetri, e permette di scoprire ampiamente la tumescenza del fianco e della fossa iliaca destra, tumescenza che si scorge e si rivela subito per il fegato, il quale viene a mo-

strare, attraverso la breccia laparatomica, tutta la sua cupola.

Dalla posiz'one e dall'orientamento del fegato, si rico nosce che questo ha subìto un vero *capitombolo*, per il quale esso ha dovuto realmente *sloggiare* dalla sua ampia nicchia sotto-diaframmatica.

Infatti, non solo esso, mercè un'ampia rotazione secondo il suo maggior asse trasversale, ha eseguito un movimento di *bascule* in modo da mettere a contatto la sua *faccia superiore* o cupola con la *parete anteriore dell'addome*, ma contemporaneamente il fegato è *caduto* in toto, sì che il suo margine anteriore è venuto a contatto colla *fossa iliaca* destra.

Nella figura 1. è rappresentata la proiezione, ottenuta mediante la percussione e la palpazione, del fegato sulla parete addominale anteriore, ed è pure messa in rilievo la nuova topografia del viscere, la cui forte dislocazione appare quivi con tutta evidenza.

Proseguendo nella esplorazione del viscere ptosico, si constata una abnorme rilasciatezza del legamento falciforme, non solo, ma ancora dei legamenti triangolari del fegato stesso che appaiono, inoltre, singolarmente assottigliati.

Il fegato afferrato tra le mani, può essere ricondotto in alto nella sua loggia, ma, appena abbandonato a sè stesso, ricade subito in basso.

Durante la manovra della riduzione dell'organo epatico, si ha occasione di constatare che tutto il tratto ascendente del colon e la porzione trasversa di esso sono dislocate in basso, fin nel bacino, confermando, così il reperto clinico della insufflazione sopra segnato (fig. 1).

Un altro fatto degno della massima attenzione, messo in rilievo durante la precedente manovra, riguarda lo stato della cava addominale, che si presenta repleta e turgida in modo da offrire il doppio del volume d' una vena cava normale.

Raddrizzando il fegato e trasportandolo in alto, quanto è più possibile, per ridurlo nella sua nicchia sotto-diaframmatico-costale, risulta evidentissimo che la vena cava riesce a svuotarsi con molto *maggiore facilità* e *rapidità*.

Pertanto il problema terapeutico che si presentava all'operatore era duplice, in quanto che il provvedimento

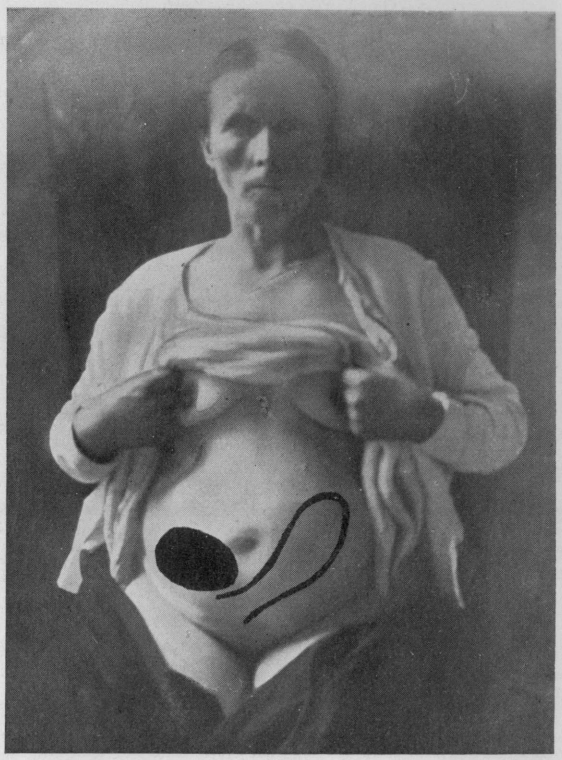

Fig. 1. — Projezione del fegato (la macchia *nera* nel quadrante inferiore destro) sulla parete addominale anteriore. Reperto dell'insufflazione del colon (ptosi del colon trasverso e del colon ascendente).

doveva riguardare e la ghiandola epatica e il colon; e poichè tanto per l'uno che per l'altro di questi visceri la gravità della dislocazione era tale da apparire subito vana opera la semplice fissazione praticata secondo le solite procedure, così la soluzione di questo complesso problema venne affrontata — e, diciamo subito, felicemente risoluta — stabilendo di *ricostituire*, secondo un vero programma anatomico, i mezzi naturali di fissazione ai due visceri, prestando, come è naturale, la maggiore attenzione per il fegato alla cui contenzione definitiva, dato anche il suo maggior volume e peso, dovevano soccorrere ancora altri mezzi artificialmente creati.

Con questo programma, il prof d'Este incominciava, innanzi tutto, — offrendo il fegato dislocato occasione favorevole a ciò — col passare ad infilzetta un'ansa di filo di seta nella *grande falce del peritoneo* o legamento sospensore del fegato, ansa disposta in modo da attraversare dall'indietro (il più all'indietro che era consentito) all'avanti questo legamento; in modo che i due capi di essa, tenuti lunghi, dovevano più tardi essere annodati in guisa da poter restringere a volontà e, quindi, *pieghettare*, sino a ridurne al minimo l'estensione, i due foglietti costituenti il ligamento in parola.

Perciò i due capi del filo venivano, frattanto, affidati ad un klemmer in attesa di questa soluzione.

Sempre conservando al fegato la sua posizione ectopica, veniva, ora, rivolta l'attenzione al legamento coronario e più precisamente al suo tratto estremo di sinistra o *legamento triangolare sinistro*, che, come è risaputo, anche normalmente è più sviluppato dell'omonimo di destra.

Traendo il fegato verso il bacino, si rendeva possibile di distendere maggiormente questo legamento e di ripetere per esso quanto era stato fatto in antecedenza per il legamento falciforme, affidando, poi, ad un'altro klemmer i capi dell'ansa di seta.

Passando, ora, alla manovra dell'epatopessi propriamente detta, e non sembrando all'operatore che la fissazione marginale del fegato, potesse corrispondere alla bisogna e, cioè, a tenere sollevato un viscere che oltre ad essere gravemente dislocato era anche più pesante

del normale, data la sua evidente ipermegalia, così pensò di passare tre grosse anse di seta in pieno parenchina epatico, in modo che questo fosse attraversato dalle medesime in pieno spessore, dalla faccia inferiore del fegato alla cupola, e il più indietro possibile dal margine epatico anteriore. Con un grosso e lungo ago retto tale bisogna venne compiuta, attraversando in toto, colla direzione detta, il fegato in modo da riuscire (attraversando il diaframma e la parte più bassa del seno costo-diaframmatico anteriore) sul torace, passando rispettivamente nel 7°, nell'8°, nel 9° spazio intercostale, e propriamente nell' angolo in cui le rispettive costole si incontrano per costituire, col loro insieme, l' arco costale. Anche per queste tre anse — destinate a rappresentare dei *punti provvisorî*, a differenza dei punti precedenti che dovevano essere delle suture *perdute* — si rimandava al tempo successivo il relativo annodamento per non chiudersi lo spazio ad altre manovre che ancora restavano da compiere. E precisamente, allo scopo di meglio rafforzare il contatto della cupola epatica colla superficie corrispondente della vôlta diaframmatica, il prof. d'Este, con una pezzuola di garza bagnata in una soluzione fenica al 2 %, procedeva ad un'ampia frizione della faccia convessa del fegato e del peritoneo diaframmatico opposto.

Solo a questo punto, mentre un'assistente, tenendo sospeso il fegato, lo riconduceva nella sua sede normale, l'operatore imprendeva ad annodare le varie anse di filo sin qui preparate, incominciando da quella destinata a restringere e ad accartocciare, per quanto riesciva possibile, la porzione triangolare sinistra del legamento coronario, passando, poi, alla legamento-pessi della grande falce del peritoneo e, finalmente, disposta bene a contatto la cupola del fegato colla vôlta diaframmatica corrispondente, passando all'annodamento, sulla cute del torace in vicinanza dell'arco costale, delle tre grosse anse attraversanti in pieno la massa del fegato.

Quest'ultimo appare, in questo momento, ben fisso.

Ma, a meglio garantire questa fissazione (la cui descrizione richiede invero più tempo di quanto non sia occorso per la sua esecuzione), l'operatore procedeva con punti staccati in seta fine, interessanti la sola glissoniana,

a fissare il margine anteriore del fegato al periostio dell'arco costale corrispondente. Sin qui la 1ª fase — invero più laboriosa — dell'operazione.

Scopo della seconda fase era essenzialmente quello di rfportare il colon trasverso nella sua sede normale o presso a poco.

Siccome la dislocazione, oltre al colon trasverso, aveva colpito anche la porzione ascendente di esso, così il fulcro dell'azione fissatrice doveva riguardare, evidentemente, *l'angolo epatico* del colon stesso.

Per fare una breve parentesi si può qui enunciare che la caduta del fegato doveva quasi certamente aver provocato lo *scoscendimento* dell'angolo epatico in parola.

Tenuta presente, quindi, la nozione anatomica che il legamento freno-colico destro, il quale rappresenta una dipendenza del mesocolon trasverso, contribuisce a chiudere in basso la loggia epatica, è evidente che la fissazione dell' angolo epatico del colon nella sua sede normale doveva anche offrire il modo di *completare*, mediante una procedura adatta, la *contenzione* del fegato precedentemente fissato.

A raggiungere questo duplice compito, poichè mancava, nel nostro soggetto, qualsiasi traccia di legamento freno-colico destro, così l'operatore pensò — sull'es. di Péan — di ricorrere ad una *peritoneo-plastica-sotto-epatica*, eseguita nella seguente maniera. Prolungando l' incisione del peritoneo parietale dell' estremo laterale della ferita laparotomica, dapprima nel fianco e poi sulla parete posteriore dell'addome, sin quasi a ridosso della vena cava, mantenendosi all' altezza della inserzione del mesocolon trasverso, e mobilizzato il labbro superiore di questa incisione peritonale, l'operatore procedeva alla sutura di esso, con punti staccati in seta, al margine superiore del peritoneo parietale anteriore già inciso nella creazione della breccia laparotomica, e pure esso opportunamente mobilizzato in modo da poterlo portare a contatto col margine corrispondente del peritoneo posteriore.

Costituita in tal modo una specie di *doccia peritoneale* al disotto e a contatto del fegato, come ultimo tempo di questa seconda fase dell' operazione, l' operatore procedeva alla fissazione dell' angolo epatico del colon con

una serie di punti staccati, riunienti la faccia libera di quest' ultimo colla doccia peritoneale dapprima, e suturandoli, poi, attraverso i muscoli della parete addominale, a livello della ferita laparotomica, per annodarli al disotto della cute convenientemente divaricata.

La chiusura a strati e accurata della breccia laparotomica non offrì nessuna difficoltà, perchè il margine peritoneale inferiore della ferita fu potuto egualmente riunire, con punti staccati in seta, al peritoneo del labbro superiore ripiegato, nel modo detto sopra, a costituire, assieme al peritoneo posteriore, la doccia peritoneale sotto-epatica.

Il decorso successivo fu veramente ideale. La temperatura non superò mai i 36.8°-37°. Solo in 16ª giornata si procedette a togliere le tre anse di filo che erano destinate a mantenere un contatto stretto fra la cupola del fegato e la volta diaframmatica, e che erano state annodate *sul torace* poco al disopra del margine dell'arco costale.

L'ablazione di queste anse avvenne senza incidenti di sorta. Similmente vennero tolti i punti della sutura cutanea che si erano mantenuti perfettamente asciutti.

La paziente venne tenuta a letto ancora per qualche giorno e solo in 24ª giornata dall' operazione, le si permise, previa applicazione di una accurata fasciatura, destinata a mantenere uniformemente compressa tutta la zona sottoepatica dell'addome, di alzarsi. Dimessa dall'ospedale dopo 34 giorni di degenza, la paziente sembra rinata a nuova vita. Sono scomparsi i dolori e le gravi molestie del fianco destro, e tanto la stazione eretta che la deambulazione si fanno come in condizioni normali.

Il fegato, sia alla palpazione che alla percussione, si dimostra perfettamente contenuto nella sua loggia: ciò che risulta bene dalla fig. 2. Rivista la paziente di 10 in 10 giorni per il rinnovamento della fasciatura addominale, si ha modo di controllare e di confermare anche ulteriormente questo felicissimo stato della paziente, la quale, ora, può attendere, come non avveniva più da anni, alle sue faccende domestiche con libertà di movimenti, con rinnovata energia. L'appetito e le condizioni

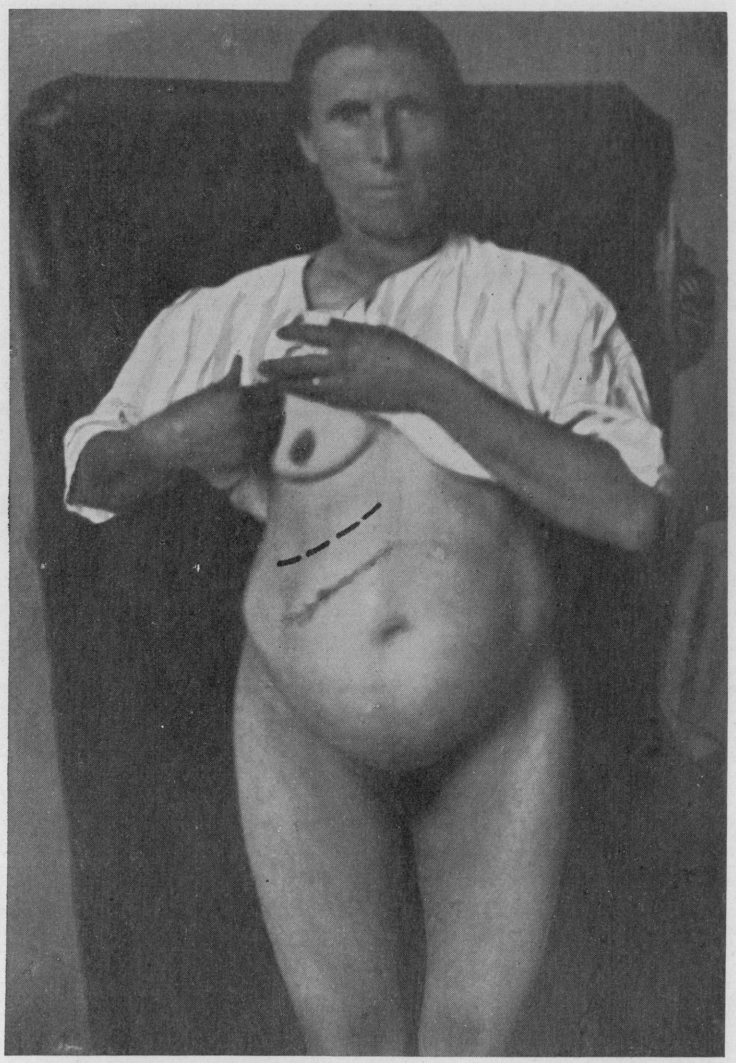

FIG. 2. — La linea spezzata segna l'*arco costale* di destra, al quale corrisponde attualmente (dopo l'operazione) il margine anteriore del fegato, ricondotto e fissato nella sua sede normale.

generali hanno seguito questa curva generale di benessere: durante questo tempo la Rizzi è cresciuta di cinque chili di peso.

Ho creduto prezzo dell'opera di presentare al lettore, con una certa larghezza di dettagli, questa osservazione clinica perchè da essa emanano alcuni insegnamenti che hanno un valore eminentemente pratico.

Chi ha avuto occasione di osservare qualche paziente di ptosi viscerale dell'addome non può aver dimenticato lo stato di sofferenze offerto da essi e l'inutilità di tutti i nostri presidii medici.

Ora se è una necessità che la nostra terapia si rassegni a quel pochissimo che può fare nella forma vera di Glénard o di *ptosi viscerale generale* del ventre, non si comprende perchè l'*epatoptosi*, la quale può esistere benissimo a sè, senza essere legata a tutte quelle altre manifestazioni che sogliono accompagnare l'enteroptosi di Glénard, non si comprende, dico, perchè l'indicazione della *epatopessi* non abbia ancora, almeno presso noi, trovato quel largo consentimento che suole confortare, per esempio, la *nefropessi*.

Eppure la gravità dei sintomi che possono accompagnare l'epatoptosi è tale da rendere assolutamente ingiustificata questa tiepidezza da parte dei terapisti. Il fatto che il fegato ptosico possa trovarsi associato a ptosi del colon non può essere, a mio parere, interpretato come una contro-indicazione ad un intervento operativo. E' chiaro, anzi (e ciò risulta bene nella nostra osservazione), che in questi casi la complicanza della ptosi colica deve rappresentare un elemento in più in favore dell'intervento, perchè questa ptosi *parziale* del colon, la quale ha per fulcro l'*angolo epatico*, può significare semplicemente che il fegato nella sua discesa ha respinto davanti a sè e trascinato la porzione in parola del colon, aggravando così la sintomatologia propria con quella della *ptosi* di quest'ultimo, alla sua volta fattore concomitante, se non ragione prima, del processo catarrale (colite muco-membranosa) del grosso intestino.

Che se, poi, come nel nostro caso, per la caduta del fegato si vengano a provocare, per lo stiramento che

questo ultimo esercita sulla vena cava, dei fenomeni a carico d'una difficoltata deplezione di questo tronco venoso, mi sembra che ciò venga a dare, senz' altro, carattere di vera impellenza ad un intervento chirurgico destinato a ricondurre e a mantenere in posto il fegato lussato.

Facendoci, poi, a considerare il risultato raggiunto da questo intervento, sia nel caso da me descritto, sia in quelli di altri operatori, la tesi da me difesa trova un conforto veramente decisivo, perchè, se pure si contano risultati mediocri, accanto a questi se ne possono riunire parecchi per i quali la dimostrazione di una cura veramente radicale dell' affezione si può dire pienamente raggiunta.

E il caso nostro, da questo punto di vista, sta a rappresentare uno degli esempi più cospicui.

Ma da un altro punto di vista, che qui — dato il compito prefissomi con questa nota — non intendo che di accennare, il nostro caso è meritevole di essere conosciuto: intendo riferirmi al tipo dell'intervento messo in atto.

Senza entrare nella storia della epatopessi, è notorio che quest'ultima è stata sin qui eseguita ricorrendo per lo più alla fissazione del margine anteriore della ghiandola epatica sia alla parete addominale sia all' arco costale (*epatopessi marginale* con trasfissione completa o parziale di questo margine); più raramente ricorrendo ad una *epatopessi totale* con trasfissione parziale (Delaganière) o completa (Bobroff) del parenchima epatico; e più raramente ancora agendo direttamente sui legamenti epatici (*legamentopessi*: Depage) o ricorrendo alla formazione di una *plastica sierosa* (Péan).

In nessuno, però, dei casi noti – da Billroth che nel 1884 si fece l'iniziatore dell'epatopessi a Tscherning. Gérard Marchant, Segond, Mathieu, Weissenberg, Couturier, Delagéniere, Depage, Péan... e, presso di noi, P. Ferrari, Giordano ecc. e, recentemente, Cernezzi — l' intervento ha raggiunto quel grado di completezza quale fu attuato nel caso nostro.

Il programma operatorio ha assunto qui veramente le proporzioni di una cura radicale, perchè, tenendosi conto dei vari fattori a cui l'epatoptosi, nel caso in parola,

poteva riferirsi, l'intervento ha avuto di mira la *ricostituzione anatomica* delle condizioni che normalmante sogliono mantenere nella sua posizione d' equilibrio topografico la ghiandola epatica.

Per verità, dato il grado di dislocazione di questo viscere e data l'*orientazione* da questo assunta, come potevasi sperare di mantenere in alto, in sede normale, un viscere così voluminoso e pesante, ricorrendo alla semplice sutura del margine epatico anteriore, sia pure ad un punto fisso, quale è l' arco costale, oppure ricorrendo alla semplice ligamento-pessi, oppure, ancora, ricorrendo alla formazione di aderenze artificiali, provocate con un zaffo sopraepatico alla maniera di Faure, Lannelongue, Blanc ecc....?

Evidentemente solo con un intervento complesso, quale venne attuato nel nostro caso, potevasi sperare di raggiungere lo scopo terapeutico desiderato. Aggiungo che l'operazione, pure condotta con programma d' azione così largo, e alla quale io ebbi la fortuna d' assistere, potè essere completata senza difficoltà speciali ed in tempo relativamente breve (35 minuti).

D'altra parte, il *decorso post-operativo* non poteva meglio dimostrare la perfetta innocuità di questa operazione complessa.

Finalmente, per ciò che riguarda il colon, la sua fissazione, eseguita in modo da mantenere in alto, in vicinanza del fegato, l'angolo omonimo del grosso intestino, si è dimostrata pienamente atta a raggiungere questo scopo, ottemperando nello stesso tempo ad un altro obbiettivo della cura, vale a dire alla risoluzione della colite mucomembranosa, come risulta dal fatto delle migliorate condizioni dell' alvo intestinale, unitamente alla scomparsa della grave stipsi che travagliava da tempo e in modo così ostinato la povera paziente.

Nella fig. 3ª è segnato il reperto dell'insufflazione del colon da me praticata di questi giorni. Dal confronto di essa colla fig. 1, risulta evidente la posizione normale dell'angolo epatico del colon dopo l'operazione.

Ringrazio il prof. d'Este di avermi permessi lo studio e la pubblicazione di questo caso, per più punti di vista così interessante.

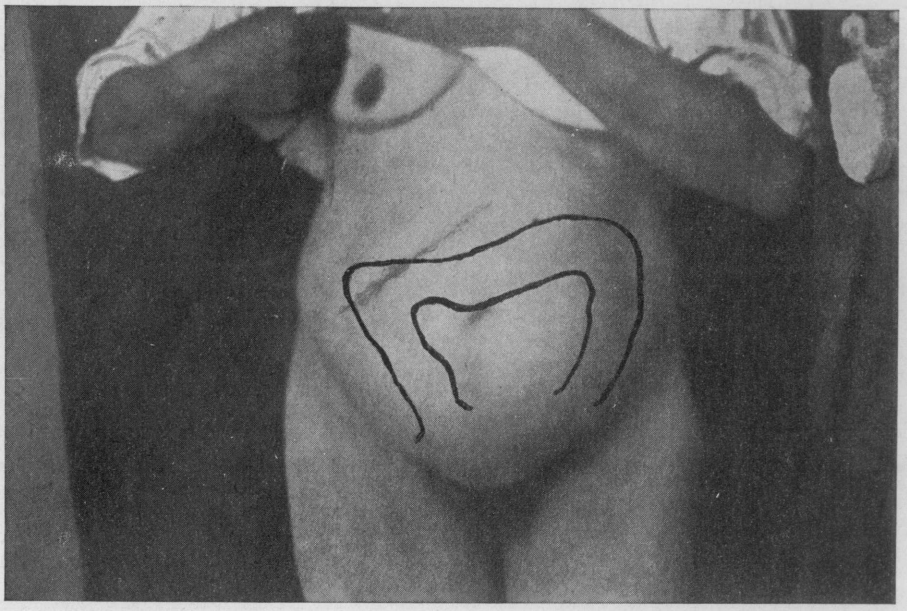

Fig. 3. — Reperto dell'insufflazione del colon dopo l'operazione (4 mesi dopo).