Mic. B. 28.19

Año 1916 Núm. 3216

UNIVERSIDAD NACIONAL DE BUENOS AIRES

FACULTAD DE CIENCIAS MEDICAS

LA RADIOLOGÍA

EN EL

DIAGNOSTICO de la ULCERA DUODENAL

TÉSIS

PRESENTADA PARA OPTAR AL TÍTULO DE DOCTOR EN MEDICINA

POR

Julio Alberto Amuchástegui

"LAS CIENCIAS"
LIBRERÍA Y CASA EDITORA DE A. GUIDI BUFFARINI
CÓRDOBA 1877 - BUENOS AIRES

LA RADIOLOGÍA

EN EL

DIAGNOSTICO de la ULCERA DUODENAL

Año 1916 Núm. 3216

UNIVERSIDAD NACIONAL DE BUENOS AIRES

FACULTAD DE CIENCIAS MEDICAS

LA RADIOLOGÍA

EN EL

DIAGNOSTICO de la ULCERA DUODENAL

TÉSIS

PRESENTADA PARA OPTAR AL TÍTULO DE DOCTOR EN MEDICINA

POR

Julio Alberto Amuchástegui

"LAS CIENCIAS"

LIBRERÍA Y CASA EDITORA DE A. GUIDI BUFFARINI

CÓRDOBA 1877 - BUENOS AIRES

La Facultad no se hace solidaria de las opiniones vertidas en las tésis.

Artículo 162 del R. de la F.

FACULTAD DE CIENCIAS MÉDICAS

ACADEMIA DE MEDICINA

Presidente

DR. D. JOSÉ PENNA

Vice-Presidente

DR. D. DOMINGO CABRED

Miembros titulares

1. » » EUFEMIO UBALLES
2. » » PEDRO N. ARATA
3. » » ROBERTO WERNICKE
4. » »
5. » » JOSÉ PENNA
6. » » LUIS GÜEMES
7. » » ELISEO CANTÓN
8. » » ANTONIO C. GANDOLFO
9. » » ENRIQUE BAZTERRICA
10. » » DANIEL J. CRANWELL
11. » » HORACIO G. PIÑERO
12. » » JUAN A. BOERI
13. » » ANGEL GALLARDO
14. » » CARLOS MALBRAN
15. » » M. HERRERA VEGAS
16. » » ANGEL M. CENTENO
17. » » FRANCISCO A. SICARDI
18. » » DIÓGENES DECOUD
19. » » BALDOMERO SOMMER
20. » » DESIDERIO F. DAVEL
21. » » GREGORIO ARAOZ ALFARO
22. » » DOMINGO CABRED
23. » » ABEL AYERZA
24. » » EDUARDO OBEJERO

Secretarios

DR. D. DANIEL J. CRANWELL
» MARCELINO HERRERA VEGAS

FACULTAD DE CIENCIAS MEDICAS

ACADEMIA DE MEDICINA

Miembros Honorarios

1. Dr. D. Telémaco Susini
2. » » Emilio R. Coni
3. » » Olhinto de Magalhaes
4. » » Fernando Widal
5. » » Osvaldo Cruz
6. » » Aloysio de Castro

FACULTAD DE CIENCIAS MEDICAS

Decano

DR. D. E. BAZTERRICA

Vice Decano

DR. CARLOS MALBRAN

Consejeros

DR. D. ENRIQUE BAZTERRICA
» » ELISEO CANTÓN
» » ANGEL M. CENTENO
» » DOMINGO CABRED
» » MARCIAL V. QUIROGA
» » JOSÉ ARCE
» » EUFEMIO UBALLES (con lic.)
» » DANIEL J. CRANWELL
» » CARLOS MALBRÁN
» » JOSÉ F. MOLINARI
» » MIGUEL PUIGGARI
» » ANTONIO C. GANDOLFO (Suplente)
» » FANOR VELARDE
» » IGNACIO ALLENDE
» » MARCELO VIÑAS
» » PASCUAL PALMA

Secretarios

DR. P. CASTRO ESCALADA
» » JUAN A. GABASTOU

ESCUELA DE MEDICINA

PROFESORES HONORARIOS

DR. ROBERTO WERNICKE
» JUVENCIO Z. ARCE
» PEDRO N. ARATA
» FRANCISCO DE VEYGA
» ELISEO CANTON
» JUAN A. BOERI
» FRANCISCO A. SICARDI

ESCUELA DE MEDICINA

Asignaturas	Catedráticos Titulares
Zoología Médica	Dr. PEDRO LACAVERA
Botánica Médica	» LUCIO DURAÑONA
Anatomía Descriptiva	» RICARDO S. GÓMEZ
Anatomía Descriptiva	» R. SARMIENTO LASPIUR
Anatomía descriptiva	» JOAQUIN LOPEZ FIGUEROA
Anatomía descriptiva	» PEDRO BELOU
Histología	» RODOLFO DE GAINZA
Física Médica	» ALFREDO LANARI
Fisiología General y Humana	» HORACIO G. PIÑERO
Bacteriología	» CARLOS MALBRÁN
Química Médica y Biológica	» PEDRO J. PANDO
Higiene Pública y Privada	» RICARDO SCHATZ
Semiología y ejercicios clínicos	» GREGORIO ARAOZ ALFARO » DAVID SPERONI
Anatomía Topográfica	« AVELINO GUTIERREZ
Anatomía Patológica	» TELEMACO SUSINI
Materia Médica y Terapéutica	» JUSTINIANO LEDESMA
Patología Externa	» DANIEL J. CRANWELL
Medicina Operatoria	» LEANDRO VALLE
Clínica Dermato-Sifilográfica	» BALDOMERO SOMMER
» Génito-urinarias	» PEDRO BENEDIT
Toxicología Experimental	» JUAN B. SEÑORANS
Clínica Epidemiológica	» JOSE PENNA
» Oto-rino-laringológica	» EDUARDO OBEJERO
Patología Interna	» MARCIAL V. QUIROGA
Clínica Oftalmológica	» Vacante
» Médica	» LUIS GUEMES
» Médica	LUIS AGOTE
» Médica	» IGNACIO ALLENDE
» Médica	» ABEL AYERZA
» Quirúrgica	» PASCUAL PALMA
» Quirúrgica	» DIÓGENES DECOUD
» Quirúrgica	» ANTONIO C. GANDOLFO » MARCELO T. VIÑAS
» Neurológica	,, JOSE A. ESTEVES
» Psiquiátrica	» DOMINGO CABRED
» Obstétrica	» ENRIQUE ZARATE
» Obstétrica	» SAMUEL MOLINA
» Pediátrica	» ANGEL M. CENTENO
Medicina Legal	» DOMINGO S. CAVIA
Clínica Ginecológica	« ENRIQUE BAZTERRICA

ESCUELA DE MEDICINA

PROFESORES EXTRAORDINARIOS

Asignaturas	Catedráticos extraordinarios
Zoología médica	DR. DANIEL J. GREENWAY
Histología	,, JULIO G. FERNANDEZ
Física Médica	,, JUAN JOSÉ GALIANO
Bacteriología	,, JUAN CARLOS DELFINO ,, LEOPOLDO URIARTE ,, ALOIS BACHMANN
Anatomía Patológica	,, JOSÉ BADIA
Clínica Ginecológica	,, JOSÉ F. MOLINARI
Clínica Médica	,, PATRICIO FLEMING
Clínica Dermato-sifilográfica	,, MAXIMILIANO ABERASTURY
,, Génito urinaria	,, BERNARDINO MARAINI
Clínica Neurológica	,, JOSÉ R. SEMPRUN ,, MARIANO ALURRALDE
Clínica Pediátrica	,, ANTONIO F. PIÑERO ,, MANUEL A. SANTAS
Clínica Quirúrgica	,, FRANCISCO LLOBET
Clínica Quirúrgica	,, MARCELINO HERRERA VEGAS
Patología interna	,, RICARDO COLON
Clínica oto-rino-laringológica	,, ELISEO V. SEGURA
» Psiquiátrica	,, JOSE T. BORDA ,, BENJAMIN T. SOLARI

ESCUELA DE MEDICINA

Asignaturas	Catedráticos sustitutos
Botánica Médica	DR. RODOLFO ENRIQUEZ
Zoología Médica	,, GUILLERMO SEEBER
	,, SILVIO E. PARODI
Anatomía Descriptiva	,, EUGENIO GALLI
Fisiología general y humana	,, FRANK L. SOLER
	,, BERNARDO HOUSSAY
Bacteriología	,, RODOLFO RIVAROLA
	,, GERMAN ANSCHUTZ
Química Biológica	,, SALVADOR MAZZA
Higiene Médica	,, BENJAMIN GALARCE
	,, FELIPE JUSTO
Semeiología y ejercicicios clínicos	,, MANUEL V. CARBONELL
	,, CARLOS BONORINO UDAONDO
Anat. Patológica	,, ALFREDO VITON
	,, JOAQUIN LLAMBIAS
Materia Médica y Terapia	,, ANGEL H. ROFFO
Medicina Operatoria	,, JOSE MORENO
	,, ENRIQUE FINOCCHIETTO
Patología externa	,, CARLOS ROBERTSON
	,, FRANCISCO P. CASTRO
Clínica Dermato-sifilográfica	,, CASTELFORT LUGONES
	,, NICOLAS V. GRECO
	,, PEDRO L. BALINA
» Epidemiológica	,, FERNANDO R. TORRES
	,, FRANCISCO DESTEFANO
» Oftalmológica	,, ANTONINO MARCO DEL PONT
	,, ENRIQUE B. DEMARIA
» Oto-rino-laringológica	,, ADOLFO NOCETI
	,, JUAN DE LA CRUZ CORREA
	,, MARTIN CASTRO ESCALADA
Patología interna	,, PEDRO LABAQUI
	,, LEONIDAS JORGE FACIO
	,, PABLO M. BARLARO
	,, EDUARDO MARINO
	,, JOSE ARCE
	,, ARMANDO R. MAROTTA
Clínica Quirúrgica	,, LUIS A. TAMINI
	,, MIGUEL SUSSINI
	,, ROBERTO SOLE
	,, PEDRO CHUTRO
	,, JOSE M. JORGE (hijo)
	,, OSCAR COPELLO
	,, ADOLFO F. LANDIVAR
Clínica Neurológica	,, VICENTE DIMITRI
	,, ROMULO H. CHIAPPORI
	,, JUAN JOSE VITON
	,, PABLO J. MORSALINE
	,, RAFAEL A. BULLRICH
» Médica	,, IGNACIO IMAZ
	,, PEDRO ESCUDERO
	,, MARIANO R. CASTEX
	,, PEDRO J. GARCIA
	,, JOSE DESTEFANO
	,, JUAN R. GOYENA
	,, JUAN JACOBO SPANGENBERG
	,, MAMERTO ACUÑA
	,, GENARO SISTO
» Pediátrica	,, PEDRO DE ELIZALDE
	,, FERNANDO SCHWEIZER
	,, JUAN CARLOS NAVARRO
	,, JAIME SALVADOR
» Ginecológica	,, TORIBIO PICCARDO
	,, CARLOS R. CIRIO
	,, OSVALDO L. BOTTARO
	,, ARTURO ENRIQUEZ
	,, A. PERALTA RAMOS
» Obstétrica	,, FAUSTINO J. TRONGE
	,, JUAN B. GONZALEZ
	,, JUAN C. RISSO DOMINGUEZ
	,, JUAN A. GABASTOU
	,, ENRIQUE A. BOERO
Medicina legal	,, JOAQUIN V. GNECCO
	,, JAVIER BRANDAN
	,, ANTONIO PODESTA

ESCUELA DE PARTERAS

Asignaturas	Catedráticos titulares
Primer año:	
Anatomía, Fisiológia, etc.....	Dr. J. C. LLAMES MASSINI
Segundo año :	
Parto fisiológico	Dr. MIGUEL Z. O'FARRELL
Tercer año :	
Clinica obstétrica.....	Dr. FANOR VELARDE
Puericultura	Dr. UBALDO FERNANDEZ

ESCUELA DE FARMACIA

Asignaturas	Catedráticos titulares
Zoología general: Anatomía. Fisiología comparada	DR. ANGEL GALLARDO
Botánica y Mineralogía	» ADOLFO MUJICA
Química inorgánica aplicada	» MIGUEL PUIGGARI
Química orgánica aplicada	» FRANCISCO C. BARRAZA
Farmacognosia y posología razonadas	SR. JUAN A. DOMINGUEZ
Física Farmacéutica	Dr. JULIO J. GATTI
Química Analítica y Toxicológica (primer curso)	» FRANCISCO P. LAVALLE
Técnica farmacéutica	» J. MANUEL IRIZAR
Química analítica y toxicológica (segundo curso) y ensayo y determinación de drogas	» FRANCISCO P. LAVALLE
Higiene, legislación y ética farmacéuticas	» RICARDO SCHATZ

Asignaturas	Catedráticos sustitutos
Técnica farmacéutica	SR. RICARDO ROCCATAGLIATA „ PASCUAL CORTI
Farmacognosia y posología razonadas	„ OSCAR MIALOCK
Física farmacéutica	DR. TOMÁS J. RUMÍ
Química orgánica	SR. PEDRO J. MESIGOS „ LUIS GUGLIALMELLI
Química analítica	DR. JUAN A. SANCHEZ
Química inorgánica	„ ANGEL SABATINI „ EMILIO M. FLORES

ESCUELA DE ODONTOLOGIA

Asignaturas	Catedráticos titulares
1er. año....	Dr. RODOLFO ERAUZQUIN
2º. año.....	» LEON PEREYRA
3er. año.....	» N. ETCHEPAREBORDA
Protesis Dental.....	Sr. ANTONIO J. GUARDO

Catedráticos suplentes

Dr. ALEJANDRO CABANNE
,, TOMÁS S. VARELA (2º año)
Sr. JUAN U. CARREA (Protesis)

Padrino de tesis:

Dr. A. LANZA Y CASTELLI

Prof. titular en ejercicio de Semiología en la Ftad. de Ciencias Médicas de Córdoba

A MIS PADRES

TODO MI CARIÑO Y GRATITUD

A MIS HERMANOS

A MI HERMANO MIGUEL

A MIS HERMANOS POLÍTICOS

AL SEÑOR DERMIDIO A. DE OLMOS

Homenaje a la amistad con que siempre ha distinguido a mi familia y en especial a mi padre.

AL DR. DOMINGO MOLINARI

TESTIMONIO DE GRANDE AMISTAD

AL DR. T. ALFREDO MARTINEZ

MUY AFECTUOSAMENTE

A MI BUEN COMPAÑERO DE ESTUDIOS:

DR. MARIANO ALFONZO

Gratísimo recuerdo

A LOS SEÑORES:

RAÚL W. DE ALLENDE

Y

SAÚL V. LUQUE

Amistad

A LOS DOCTORES:

EDUARDO CÉSAR LESTON

Y

PASCUAL SCIAMMARELLA

Estimación

«A MI AMIGO DE LA INFANCIA»:

DR. JUAN ANTONIO ALVAREZ

«El aprecio de siempre»

Señores Académicos :

Señores Consejeros :

Señores Profesores :

Tan limitadas, como reducidos sus méritos, son las pretensiones de este modestísimo trabajo que a vuestra consideración someto. No requiero de vosotros, para su autor, especial indulgencia, porque confío en la discreción de lás exigencias del tribunal que hoy me juzga, para un recién egresado, cuyos conocimientos, sensiblemente inferiores a sus aspiraciones y anhelos, acaso solo sean suficientes, para cumplir con el último requisito a que se nos obliga para doctorarnos en medicina.

Complacidísimo dejo constancia en esta grata oportunidad de mi particular reconocimiento a todos mis maestros, cuyas enseñanzas distinguiéronse por expresar siempre ciencia y verdad.

A mi buen profesor, médico y amigo, Dr. Lanza i Castelli la seguridad de que al solicitarle me dispensara el honor de acompañarme como padrino de tesis, ha inspirádome no solo el deseo de que lo fuera

un exponente de sus prestigios, sino también el de que su nombre se vinculara a un momento tan precioso de mi vida.

Al Dr. José F. Merlo Gómez que me sugirió el tema de que me ocupo, quedole muy obligado por sus atenciones y gentilezas.

Introducción

Recién en 1904 se inicia el estudio de los intestinos por los rayos X con los trabajos de Rieder, y a medida que los procedimientos de la técnica usada para el examen radiológico del estómago se perfeccionaron, el estudio radiológico de aquellos entró en un franco período de progreso.

Actualmente disponemos ya de un número de conocimientos suficientes para podernos ayudar considerablemente con los rayos X en un gran número de afecciones gástricas o intestinales en que el diagnóstico clínico es obscuro; y ellos nos son útiles no sólo para precisar finezas topográficas del punto lesionado—sospechado por los procedimientos clínicos habituales, gástrico o duodenal—sino que han contribuído en forma eficacísima a disminuir el número de intervenciones quirúrgicas exploradoras y a adoptar en oportunidad adecuada terapéutica.

Ciertamente que los resultados del examen ra-

diológico no siempre ilustran en forma clara en un caso dado ; pero aun cuando aceptáramos como indiscutible la competencia del radiologista, no debemos olvidar las múltiples dificultades que el examen del estómago e intestino presenta para los rayos X y que éstos no pueden diagnosticar todas las alteraciones de aquéllos.

Sin embargo, diariamente tenemos oportunidad de ver que el examen radiológico es el que confirma un diagnóstico incierto, o es el que desecha la sospecha de una alteración grave del estómago o del intestino, demostrándonos estos órganos en su forma y función normal. Justo fuera añadir que más de una vez la radiología nos ha permitido pronunciarnos antes que el clínico y aún a éste ha orientado y llamádole la atención sobre un punto determinado.

Desternes cita una observación de una enferma en la que el examen clínico conduce al diagnóstico de lesión orgánica grave y que la exploración radiológica repetida permite afirmar se trata simplemente de una dilatación gástrica con espasmo en la región media y ptosis duodeno-pilórica.

Es tan indiscutible la inmensa ayuda que nos prestan los rayos X que en ninguna clínica que cuente con recursos se prescinde de su auxilio en el diagnóstico de las afecciones gastro-intestinales

sin característica clínica propia, y a ellos tanto más recurrimos y tanto más valor les damos, cuanto más aprendemos a interpretar los datos que suministran.

El duodeno por su especial situación anatómica hace sumamente difícil la exploración clínica; su cateterismo practicado en América primeramente, permite reconocer la permeabilidad del píloro, retirar el contenido del duodeno y llevar a éste directamente los alimentos, lo que ha sido utilizado en técnica radiológica para facilitar su visibilidad. Ocupando una posición particular bastante fija, ella ha servido y sirve aún en ausencia de los rayos X, para que le atribuyamos una situación que correspondería, proyectándolo a la pared abdominal, a un sitio especial que el clínico tiene muy en cuenta.

Y es por ésto que si palpamos en la mitad de la línea media umbilico-xifoidea, un poco hacia la derecha en dirección a la vesícula, y el enfermo, que tiene síntomas sospechosos de úlcera duodenal, experimenta dolor, referimos éste al duodeno.

Pero si es exacto que los anatomistas han indicado acertadamente que a este punto habitualmente corresponde el duodeno, no es menos cierto que éste puede estar ptosado, dislocado por un tumor o tener un trayecto anormal y el sitio doloroso corresponder a otro órgano, mas aún cuando se encontrara en su sitio normal, clinicamente es muy dificil afirmar que

el referido punto doloroso corresponde al duodeno, y no a la vesícula biliar o al pancreas ; dificultad que las relaciones anatómicas de estos órganos explican y que la radiología misma no siempre puede salvar.

¿Pero, quién más indicada que la radioscopía para decirnos — aunque con relativa seguridad — si ese punto en que hay defensa y dolor corresponde al duodeno alterado probablemente por una úlcera ? Se objetará quizás que este signo de dolor en el mismo duodeno no tiene gran valor para el diagnóstico de la úlcera, en él ubicada, pero, ¿son decisivos acaso otros como el « hunger pain » de los norteamericanos observado en hiperclorhídricos, en ulcerosos gástricos, en otras gastropatías, y aún en un caso de radiculitis posterior sifilítica referido por el doctor Escudero ; o las hemorragias ocultas que pertenecen también a la úlcera gástrica, al cáncer del estómago, etc., o lo que se ha dado en llamar clásica periodicidad de los síntomas ?

Además de todas las enseñanzas que nos proporcionan los rayos X, éstos carecen de peligros en su empleo, salvo naturalmente los casos de hemorragia reciente que contraindican alimentos y palpación, por los peligros de una perforación o nueva hemorragia que en tales casos podrían producirse.

He creído útil antes de ocuparme de lleno del

radiodiagnóstico de la úlcera duodenal recordar dos palabras sobre el duodeno para el anatomista y para el radiologista, decir algo sobre fisiología de este órgano para pasar después a la técnica del examen y al estudio de los signos que éste nos puede dar en los casos de úlcera duodenal para llegar al diagnóstico. Finalmente, expondré las conclusiones y agregaré algunas observaciones clínicas hechas en el Instituto Modelo, que me han sido gentilmente facilitadas por su director el profesor doctor Luis Agote.

Duodeno anatómico

El duodeno representa comúnmente los cuatro lados de un cuadrado irregular suspendido por delante y a los lados de la columna vertebral, de tal modo que forma un marco a la cabeza del páncreas.

Su primera porción ligeramente oblicua hacia arriba, atrás y a la derecha, va del píloro al cuello de la vesícula biliar; esta porción se dirige en la dicha dirección por debajo del hígado, y tiene una longitud de cinco centímetros aproximadamente. En ella principia el intestino delgado y su comienzo al nivel de la válvula pilórica (costado derecho de la primera vértebra lumbar), continúa tan inmediatamente al estómago que hace su patología análoga a la gástrica.

La segunda porción verticalmente descendente, va desde el cuello de la vesícula hasta la parte in-

ferior de la cabeza del páncreas, oscilando su longitud alrededor de ocho centímetros.

La tercera porción horizontal se detiene en el punto que los vasos mesentéricos superiores la cruzan ; su longitud es de 6 centímetros.

La cuarta porción oblicuamente ascendente que desde los vasos mesentéricos superiores va hasta el ángulo duodeno-yeyunal, tiene una longitud de 7 centímetros más o menos.

Así descripto el duodeno, éste afecta la forma de una U acostada, por lo que se le ha llamado duodeno en U. Esta forma es muy variable, encontrándose diversas combinaciones de las distintas porciones en que unas se funden con otras ; ésto tanto en el duodeno normal como en el patológico.

La región duodenal tal como la comprende Testut y Jacob, ocuparía una porción de las regiones epigástricas y umbilical. Sus límites corresponderían : 1° por arriba, a un plano horizontal que pasase por la extremidad anterior de las octavas costillas ; 2° por abajo, plano que pasase a la altura del ombligo ; 3° a la izquierda un plano sagital a dos o tres traveses de dedo de la línea media ; 4° a la derecha plano sagital, paralelo al anterior y a tres o cuatro traveses de dedo de la línea media.

Sobre su situación profunda recordemos que

dentro de los límites citados encontramos yendo de la superficie a la profundidad :

1º Porción media y supraumbilical de la pared abdominal.

2º Colon tránsverso y su mesocolon, por encima de los cuales se encuentran el estómago y el hígado y por debajo el grande epiplón y las masas del intestino delgado.

3º El peritoneo parietal posterior.

4º El duodeno.

De las relaciones de este órgano recordaré principalmente las que presenta con la columna vertebral en sus diferentes porciones y aquellas que deben tenerse presente para el diagnóstico de la úlcera en él situada.

La primera porción corresponde al cuerpo de la primera vértebra lumbar y está en relación por delante de la cara inferior del hígado y el cuello de la vesícula biliar. Por debajo con el borde superior de la cabeza del páncreas.

La segunda porción ocupa el lado derecho de la segunda, tercera y cuarta vértebras lumbares. Corresponde por delante a la extremidad derecha del colon transverso ; por detrás al riñón derecho, vasos venales, pelvis, etc ; a la izquierda con la cabeza del páncreas, a su conducto excretor y al

colédoco ; a la derecha con el lóbulo derecho del hígado y con el colon ascendente.

La tercera porción corresponde al cuerpo de la cuarta vértebra lumbar (raramente a la tercera o a la quinta). Por arriba está íntimamente en relación con la cabeza del páncreas ; por abajo asas intestinales ; por delante mesenterio y vasos ; por detrás psoas, vena cava inferior, etc.

La cuarta porción sigue el costado derecho de la columna lumbar y de la aorta.

El duodeno hállase mantenido en posición bastante fija : 1º por el peritoneo en la porción yuxtapilórica a la que sujeta a la cara inferior del hígado y a la vesícula biliar ; 2º por el conducto colédoco y conducto excretor del páncreas en la segunda porción del duodeno ; 3º por el músculo de Treitz, manojo de fibras musculosas que partiendo del ángulo duodeno yeyunal va a perderse hacia arriba en el pilar derecho del diafragma.

El diámetro del duodeno en mediana distensión es de 35 a 40 m.m. y su circunferencia de 12 a 13 cm. Se admite que la parte más ancha corresponde a la extremidad inferior de la porción descendente y que la más estrecha corresponde a la cuarta porción.

La capacidad del duodeno es próximamente de 110 c.c.

El duodeno para el radiologista

Siendo el duodeno un órgano relativamente bastante fijo, sobre todo en tres puntos de su trayecto : en el píloro, en el ángulo hepático—punto de reunión del primero con el segundo segmento y en el ángulo duodeno-yeyunal, su estudio radiológico no ha modificado en forma sensible los conocimientos que precedentemente teníamos de él por las referencias anatómicas.

Giavedoni prefiere, sin embargo—fundado en demostraciones radiológicas entre la nomenclatura anatómica que ha sido propuesta para la designación de los diferentes segmentos del duodeno—la de Basilea que es, según él, la que mejor responde a su aspecto más frecuente.

Basilea considera una porción superior, otra media y otra inferior en el duodeno, y esta denominación, agrega, substituye con ventaja la de «ascendens, horizontalis y descendens», porque parte de

lo que ha sido propuesto llamar horizontal, puede presentarse ascendente o descendente y vicevérsa, puede ser horizontal parte que se quiere llamar ascendente o descendente.

E Albert Weil, en su libro « Elementos de Radiología », de 1914, estudiando con la ayuda de los rayos X la posición que ocupa el duodeno, lo hace del siguiente modo, según que el sujeto esté parado o acostado.

Sujeto parado — La primera porción viene vertical y parelela a la segunda por descenso de la región pilórica ; el ángulo duodeno hepático está a la altura del borde inferior de la segunda vértebra lumbar. La tercera porción horizontal roza el borde inferior de la cuarta vértebra lumbar.

Sólo el ángulo duodeno-yeyunal queda relativamente fijo y lo encontramos en el borde inferior de la tercera vértebra lumbar.

Sujeto acostado — La primera porción del duodeno o bulbo duodenal continúa el canal pilórico y es oblicua hacia arriba y a derecha al nivel del borde inferior de la primera vértebra lumbar. La segunda porción vertical desciende hacia el disco intervertebral de la segunda y tercera vértebra lumbar. La ter-

cera porción horizontal corta interlínea de la segunda y tercera vértebra lumbar.

La cuarta porción ascendente es oblicua hacia arriba y a la izquierda hasta el borde lateral derecho de la segunda vértebra lumbar en el ángulo duodeno yeyunal.

La forma que más comunmente observamos del duodeno en la radiología es, como lo hace notar Giavedoni, la de tres cuartas partes de un círculo en el que la parte superior tendría su concavidad hacia abajo ; la parte media a concavidad hacia la izquierda y la inferior a concavidad mirando hacia arriba y a la derecha.

Fisiología del duodeno

Si estando el estómago vacío, administramos una comida opaca, como el orificio pilórico está abierto en tal caso, una parte de la comida opaca pasa directamente a la primera porción del duodeno, llamada bulbo, «caput» o casquete duodenal; el píloro se cierra enseguida siendo esto lo habitual en los casos normales. Después la comida no pasará directamente al duodeno, sino que lo hará de acuerdo al ritmo especial de cierre y apertura del píloro.

El mecanismo de producción de este ritmo, dependería del estímulo que el quimo ácido ejerce en momento diferente en el antro o en el duodeno. En efecto, una vez que la acidez del quimo que se encuentra en el antro, es suficiente o completa, de acuerdo al reflejo mientérico de Cannon (exitación en un punto del trayecto intestinal determina contracción por arriba y relajación por debajo de este punto), provocaría la contracción de la musculatura

gástrica que tendería así a expulsar el alimento a través del píloro que de acuerdo a esta ley llamada también «del intestino», se encontrará alejado, hacia el duodeno. Llegado a este órgano el quimo ácido, repetiríase idéntico fenómeno : contracción y cierre del píloro y relajación de las paredes duodenales. Cuando el quimo que se encuentra en la primera porción del intestino ha sido alcalinizado por las secreciones duodenales, pancreáticas y biliares, el estímulo que provocó el cierre pilórico cesa, a la vez que el duodeno se evacúa y se encuentra en condiciones de recibir nuevas porciones de alimentos del estomago. De lo dicho podría deducirse que mientras más demora la acidificación del quimo en el estómago o su alcalinización en el duodeno, más tiempo estará el píloro cerrado y más se retardará la evacuación gástrica.

Además del estímulo químico a que acabo de referirme, el cierre pilórico podría producirse por simple excitación mecánica en la mucosa duodenal. De las alteraciones del reflejo pilórico producidas por la úlcera del duodeno, me ocuparé más adelante al hablar de trastornos de evacuación gástrica.

La penetración de los alimentos en el duodeno no es contínua si no que se hace intermitente a *chorros* y por intervalos, siendo mas abundante y más frecuente en la hora de la digestión gástri-

ca que en las sucesivas, lo que está en relación con la mayor acidez del contenido duodenal después de la primera hora.

Así que el quimo ha penetrado en el duodeno la progresión de él en el intestino se hace merced a las contracciones peristálticas.

Entre veinte y sesenta segundos oscila el tiempo que demora la substancia opaca en llegar al ángulo duodeno-yeyunal, correspondiendo la mayor parte de él, a la estadía que hace en la primera porción del duodeno, en donde queda retenida bastante tiempo en relación a lo que demora para atravesar las porciones restantes.

Y es esta primera parte de la primera porción la que a llamado a Mayo la atención, sosteniendo que dicha parte del duodeno debiera ser considerada como anexo del estómago, o mejor como formando la última parte de este órgano. Para ésto se invocan una serie de razones : esta primera porción es dilatada en el cabo que sobrapasa el píloro y corresponde en tamaño y forma con la terminación pilórica del estómago ; sus fenómenos motores corresponden a aquellos que constituyen el ciclo-motor gástrico, no teniendo semejanzas con las contracciones pequeñas y rápidas de la restante porción duodenal ; su superficie interna es lisa y presenta pliegues longitudinales submucosos, apenas revelables, que continúan

los de la mucosa gástrica, y no los pliegues circulares de Kerking que son característicos de la mayor parte del trayecto del intestino delgado, a comenzar en el ángulo hepático del duodeno ; la acidez del contenido de la primera porción es considerable (tiene en cuenta Lewis Gregory Cole, que la presencia de la úlcera en dicha porción es un 90 por ciento, y el 95 por ciento según una estadística de Moynihan) ; además, en esta única porción del duodeno se encuentran las glándulas pépticas de Brunner, abundantes en la parte pilórica del estómago, lo que viene a darle una característica fisoilógica semejante a la del último órgano ; se menciona también el gran rol de su aspecto radiológico en las lesiones gástricas y duodenales ; por último se invocan razones embriológicas, y también que el quimo se detiene algo en la primera porción del duodeno, mientras pasa rápidamente la porción media. Cuando es favorable la condición del exámen esta primera parte aparece a menudo llena de bismuto.

Aubourg agrega que la radiografía da la impresión de que esta primera porción no es sinó la continuación del canal pilórico ; y este hecho, continúa, es tan exacto, que muy frecuentemente es fácil constatar en los clichés una continuación directa de la substancia opaca que queda en el píloro mismo y las dos masas, duodenal y pilórica, son unidas

por un delgado hilo de bismuto que representa la luz del canal pilórico

A esta primera porción del duodeno, Holzknecht la ha denominado bulbo duodenal, designación muy usada por los autores franceses, y Lewis Gregory Colé, teniendo en cuenta su aspecto y posición semejante a un gorro o casquete, le dá el nombre de « cap ». Entre nosotros son igualmente usadas las denominaciones : bulbo, casquete duodenal o caput.

El casquete varía en forma, tamaño y posición, dice Lewis Gregory, pero el « cap » normal puede habitualmente ser diferenciado del patológico.

Varía, según éste radioligista, en los distintos pacientes y también con la posición que a éstos se les de durante el exámen : estando el enfermo en posición inclinada, pero sin hacer presión en el abdómen ,no hay tensión en la primera porción del duodeno y el casquete es simétrico, sus líneas claras y bien definidas ; pero si al mismo enfermo se le examina en posición vertical, el estómago distendido arrastra el casquete quedando éste menos visible.

Cuando el « cap » no está completamente lleno el nivel del quimo es perceptible. El casquete varía en cada ciclo gástrico ; algunas veces se ubica en la cabeza del píloro propiamente hablando y otras se deja caer en la cabeza del píloro como una cesta o canasta « peach basket ». Durante el diástole gástri-

co el contenido del estómago cae fuera del casquete y entonces su aspecto se disipa.

El casquete varía también con la actividad del peristaltismo intestinal. Si el peristaltismo de la segunda y tercera porción del duodeno, es tan activo como para expulsar el alimento tan rápidamente como pasa a través del esfínter-pilórico, el « cap » duodenal no estará completamente dilatado.

Lewis Gregory dice que hay una cuestión que dilucidar, sea que el esfínter-pilórico tome parte en el fenómeno motor del estómago estando contraído o relajado durante cada ciclo, sea que él permanezca contraído viéndose forzado a través de él por la acción peristáltica del estómago. Considera el esfínter pilórico como un guardián o como un verdadero repostero (butler) permitiendo la entrada al intestino de aquellos alimentos que él considera se encuentran aptos y bien preparados para que puedan ser utilizados debidamente por el intestino; cerrando su entrada durante el diástole para evitar el retroceso de ellos en el estómago. Cree también que la relativa fuerza del esfínter pilórico, el repostero (the bulter) a la contracción peristáltica del estómago, el cocinero (the cook) es uno de los más importantes factores en los trastornos funcionales del tractus digestivo, y que si el esfínter pilórico es muy

potente, el estómago se verá sobredistendido por los alimentos, y entonces el intestino delgado se verá privado de ellos con las consecuencias naturales que esto debe traer aparejado ; y de otra manera que si el esfíntes pilórico es muy débil y las contracciones peristálticas muy fuertes, impropiamente preparados los alimentos, pasarán al intestino trayendo ésto los consiguientes inconvenientes.

Después de esta demora que sufre el quimo en el casquete duodenal, pasa a las porciones siguientes recorriéndolas con tal celeridad que escapa a la observación radiológica ; después en la última parte del duodeno experimenta un nuevo retardo.

Según observaciones de Ochsen y Thuerer (ann. of. surg.) en el punto de la inserción duodenal del músculo de Trietz, existiría un espesamiento de las fibras musculares, espesamiento tal, que formaría una especie de esfínter que ellos llaman esfínter largo.

El rol que le atribuyen a este esfínter, es de tener al quimo el tiempo necesario para que haya una buena mezcla de él con los jugos entericos pancreáticos y biliares. Berti y Gaultier han enunciado un modo de ver análogo.

Una serie de observaciones de Gley, Roncato y Berti, han llegado a demostrar la acción hipotónica de la bilis y del jugo pancreático sobre la musculatu-

ra del duodeno sin disminuir sus movimientos rítmicos.

Chilaïditi en 1910, ha observado con los rayos X, que el quimo recorre rápidamente el segmento medio del duodeno y lentamente el inferior.

Examen radiológico

Las vísceras abdominales, en razón de su gran permeabilidad a los rayos Rontgen, no presentan para la exploración radiológica condiciones físicas favorables. El exámen radioscópico da una imagen uniformemente gris, sobre la que se destacan únicamente las partes óseas correspondientes a la columna vertebral y a la pelvis.

A veces, es cierto, zonas claras se destacan netamente sobre el fondo y revelan la presencia de gaz ; la más frecuentemente encontrada entre ellas, es la que se encuentra debajo de la cúpula diafragmática izquierda, que corresponde a la parte superior del estómago.

Es necesario, pués, para la exploración radiológica del tubo digestivo, la introducción en éste, de substancias de un peso atómico muy elevado y por lo tanto poco permeables a los rayos X, tales comó las sales de bismuto, el sulfato de bario, el óxido de

zicornium ; ayudado por estas substancias podemos obtener imágenes bastantes claras del estómago y del intestino.

Entre las substancias opacas, las sales de bismuto fueron elegidas primeramente y, entre ellas, se dió la preferencia al subnitrato ; pero, el haberse producido algunas veces, con esta sal, accidentes tóxicos muy graves, ha hecho abandonar su empleo ; el oxicloruro de bismuto también ha sido usado ; actualmente damos la preferencia al carbonato de bismuto cuyo uso se ha generalizado y que es casi inofensivo.

El óxido de zicornium, que es más barato que el bismuto, ha sido y es también empleado. Esta substancia, lo mismo que el sulfato de bario, resulta menos opaca porque su peso atómico es menor, por lo que se dan cantidades dobles o triples. Al sulfato de bario, que en solución gomosa da suspensiones bastante homogéneas, se atribuye, lo mismo que al oxicloruro de bismuto, una influencia especial sobre el peristaltismo gástrico, cuyo vigor harían más pronunciado que el que se observa con el carbonato de bismuto.

Es necesario siempre incorporar la substancia elegida a un vehículo cuya naturaleza y consistencia variará según lo que nos propongamos observar.

En general, se emplean vehículos semisólidos cuando queremos ver la evacuación del estómago, y

líquidos para observar la forma, recorrido, pequeñas deformaciones del molde interno del estómago y del intestino, nichos o divertículos, etc. Entre los semisólidos se emplean purés de feculentos, sopas, etcétera ; y entre los líquidos el agua a la que se le suele agregar un poco de goma arábica para evitar que la substancia de contraste se deposite rápidamente ; los americanos y los ingleses usan mucho el suero de leche, al que consideran excelente véhículo para una buena suspensión.

Práctica muy comunmente empleada es la de Rieder : estando el enfermo en ayunas, se le da seis horas antes del exámen, una comida bismutada compuesta por 300 a 400 gramos de sopa de sémola espesa, o un puré de feculentos, o igual cantidad de arroz con leche adicionadas con 40 gramos de carbonato de bismuto. Procediendo así, podemos ver en el momento del exámen la existencia o la no existencia de un resíduo por mala evacuación del estómago ; en algunos casos de úlcera penetrante del estómago o del intestino, podremos ver el divertículo revelador de la lesión, y, en otros casos, la persistencia de una mancha bismutada nos indicará el punto en que una úlcera se ha alojado en la mucosa gástrica o duodenal. Después de hecha esta observación se dá una lechada gomosa a la que se incorporan 40 gramos de bismuto y se hace un segundo exámen. El doctor

Kenny aconseja, a fin de dar a los enfermos algo más agradable y conveniente, desde que suspende muy bien el bismuto, una mezcla de carbonato de bismuto, dos cuchanadas de chocolate, una de harina y cantidad suficiente de azúcar y agua.

El doctor Escudero estima conveniente no hacer un solo examen radiológico sinó una serie de ellos en el mismo enfermo ; lo observa primeramente después de haber ingerido una pequeña cantidad (50 a 100 gramos) de la comida de Rieder, aumenta después la dosis a 200 gramos y, por último, da la comida completa.

Realiza los exámenes cada cinco o diez minutos o de hora en hora, según la naturaleza de la enfermedad. Sostiene que poniéndose en condiciones semejantes se tiene un cuestionario al cual se responde en cada examen para superponer una observación a otra, y ha podido llegar así a diagnósticos bastante precisos. No necesita mayores comentarios esta técnica para considerarla excelente.

Enriquez aconseja una práctica muy seguida porque permite ver en el momento del examen todo el trayecto del aparato gastro-intestinal. Da 20 gramos de bismuto en agua a las 12 m., igual cantidad y en la misma forma a las 5 de la tarde, y repite esta ingestión a las 9 de la noche. A la mañana siguiente y antes de una nueva ingestión de comida opaca, se

hace un exámen y después éste se repite, previa ingestión de 50 gramos de bismuto en solución gomosa. Es éste el procedimiento que se sigue habitualmente en el Instituto Modelo. Obvio es decir que los enfermos, desde la primera ingestión de bismuto, no deben tomar más alimentos que los señalados.

En el servicio del doctor Enrique Finochietto la técnica usada es la siguiente : suministrado un laxante la antevíspera, el enfermo continua con su alimentación habitual, y sólo el día del examen, y seis horas antes, el enfermo ingiere la comida de Rieder y hasta el momento del examen no toma alimento alguno. Después se lo lleva a los rayos X y se le observa antes y después de la segunda comida de Rieder. Pero juzgando insuficiente esta técnica muy buena en la mayoría de los casos, en el examen del duodeno es con ventaja reemplazada la comida de Rieder por la lechada de bismuto.

Carman usa el siguiente procedimiento : da al enfermo aceite de ricino la tarde anterior al examen y a la mañana siguiente dos onzas de sulfato de bario quimicamente puro. Radioscopía seis horas después, durante las cuales da primeramente al paciente, dos onzas de subcarbonato de bismuto en 6 onzas de agua y después 2 onzas de subcarbonato de bismuto en 16 onzas de una papilla de almidón (hecha con patatas). Después del examen

y subsiguientemente, con intérvalos si se desea, en posición inclinada o en decúbito dorsal, siendo preferible esta última.

Guido Holzknecht (de Viena) en el XVII Congreso Internacional de Medicina de Londres, celebrado en Agosto de 1913, al respecto de « El estado actual de examen radiográfico del estómago y del intestino », aconseja usar la suspensión acuosa de bismuto (20 gramos de carbonato de bismuto en medio vaso de agua) y dice que al no servirnos de ella corremos el riesgo de dejar escapar las úlceras profundas, mientras el agua bismutada revela aun las más pequeñas « *entumicences* » que desaparecen por una repleción completa y compacta. Con este procedimiento se revelarían también las úlceras, espasmos y estenosis del duodeno. Holzknecht y Fujinani en su artículo : « Determinación de la motilidad del intestino por los rayos X » publicado en « Munchener Med Wochensch » (1912), recuerdan es importante conocer la motilidad del estómago por el agua pura : 200 gramos de agua son evacuados en 60 minutos. La evacuación de las pastas es retardada en casos de estenosis y espasmo pilórico, mientras que la evacuación del agua no es modificada por el espasmo. De aquí sacan estas dos conclusiones : modificación de la motilidad para pastas y agua ; estenosis ; motilidad modificada para las pastas y no para el agua ;

espasmo, lo más frecuentemente debido á úlcera. Merecerían estas afirmaciones el contralor de los radiologistas por la importancia que revisten. Ellos usan el procedimiento de las cápsulas de gelatina de Kästle para estudiar la evacuación, y no el bismuto suspendido en agua porque este modifica aquella, retardándola. En efecto, cuando se emplea el bismuto suspendido en agua gomosa se admite que un estómago normal evacúa 200 gramos en dos o tres horas.

Entre los procedimientos especiales propuestos para el examen del estómago que, innecesario es repetir, debe siempre ser estudiado cuando exploramos el intestino, figuran :

El bismuto con licopodio, preconizado por Leven y Barret : una sal de bismuto intimamente mezclada a un cuarto de su peso de polvo de licopodio, sobrenada extendiéndose en la superficie líquida del estómago en vez de caer al fondo. Por la mañana en ayunas, una cucharadita de esta mezcla permite ver si el estómago examinado contiene un resíduo líquido y cual es su cantidad.

Procedimiento de Kästle : Dos cápsulas de gelatina, llena una completamente de bismuto y la otra de bismuto y aire, de tal modo que la primera, por su peso, vaya al fondo del estómago y la segunda, más liviana, sobrenade en el líquido. Permite apreciar el tiempo de la evacuación gástrica después de

la ingestión de bebidas o alimentos usuales. Se juzga que esta evacuación ha terminado en el momento que las sombras de las dos cápsulas, primero verticales y distantes, se yuxtaponen en una misma línea horizontal. (Beclere y Meriel).

Un procedimeinto poco usado para apreciar la acidez del jugo gástrico, es el de la cápsula fibrodérmica de Schwarz (membrana de tejido conjuntivo conteniendo bismuto). Esta cápsula se abre después de cierto tiempo : una hora y media en los hiperácidos ; dos horas y media en los normales y en el anácido se la encuentra intacta después de 5 horas.

Posición del sujeto — Un buen examen debe ser hecho en la estación vertical, en decúbito dorsal después y, si fuera menester, en decúbito lateral derecho ó izquierdo, sobre todo el derecho que suele ser indispensable. Aubourg, refiriéndose al decúbito dorsal, sostiene que es la posición de elección para el examen del duodeno. Giavedoni, dice, que en los casos que la porción inicial del duodeno está situada detrás de la parte pilórica del estómago, como dicha porción no aparece o se distingue mal, aunque esté llena de bismuto, y esta repleción sea duradera, encuentra oportuno el examen en el decúbito lateral derecho, porque de esta manera la masa de bismuto alojada en el estómago gravita sobre la parte iz-

quierda de la gran curvatura y la sombra duodenal puede así quedar aislada. Entre nosotros, habitualmente, se inicia el examen en la posición vertical, después se sigue con decúbito dorsal y, cuando es necesario, decúbito lateral.

El doctor Escudero cita un caso de duodeno en reloj de arena, que solo se constataba en la posición decúbito dorsal. La sombra del duodeno se ocultaba en la posición vertical, detras del estómago y sólo se disociaban las sombras, cuando se le acostaba.

Antes del examen radiológico deben tomarse siempre los antecedentes del enfermo y recoger todos los datos clínicos que se hubieren en él constatado. Esto representa una gran ayuda para el radiologista, que muchas veces no puede basarse únicamente en los signos suministrados por los rayos X para fundar un diagnóstico de úlcera duodenal.

Radioscopía y Radiografía

¿Qué elegir radioscopía o radiografía ? El punto ha sido y es aún discutido. Se ha sostenido que si en el examen del estómago era más útil la radioscopía, en cambio, para el examen radiológico del duodeno presenta mayores ventajas la radiografía. Indudablemente que la ventaja está en la asociación de ambos procedimientos, pero jamás creo deba colocarse la radioscopía en un órden secundario. Razones numerosas justifican este modo de ver ; en el examen radioscópico podemos observar el desplegamiento de las paredes del estómago, el modo como se llena éste, sus contracciones peristálticas o antiperistálticas, su forma, frecuencia, intensidad y la manera como pasa el contenido gástrico en el duodeno ; muestra los órganos de frente, de perfil y, haciendo girar al enfermo, en las posiciones intermedias. Además dá una impresión de conjunto y si hacemos uso de un radiolocalizador podemos, sobre un punto que nos

llame la atención, aplicarlo y sacar indicaciones precisas. Combinada con la palpación, permite estudiar el desplazamiento del estómago o del duodeno ; precisa que un punto doloroso corresponde a tal o cual órgano, y si una anormal posición observada se debe a adherencias contraídas por el estómago o el duodeno, con los órganos o tejidos que lo rodean, o si se debe simplemente a un desplazamiento por un tumor vecino con el que no ha contraído adherencias, o a una dislocación ejercida por la gravedad cuando los medios de fijación son insuficientes. Permite además tomar ortodiagraficamente las medidas exactas del estómago. En el curso del examen se puede diseñar en la pantalla los contornos de la imagen que se presenta, para después reproducirla sobre un papel de calcar.

En general, siempre la radioscopía debe preceder a la radiografía. Esta última es muy importante ciertamente, porque muchas veces amplia datos dados por aquella precisando el examen ; es un documento de enseñanza durable e impersonal que en las afecciones duodenales presta señalados servicios. Entre nosotros, es esto lo que se hace : primero radioscopia y después una o varias placas radiográficas, según se lo estime necesario.

Las placas radiográficas son más sensibles que nuestras retinas, graban detalles que no podríamos

distinguir a la pantalla, y en las deformaciones del casquete duodenal, marca los contornos de éste con suma nitidez. Se acostumbre también sacar radiografías en serie y aquí, por falta de medios, no se ha podido emplear la cinematoradiografía cuyo auxilio sería precioso.

No se crea que es tarea fácil ver el duodeno ; es difícil porque el primer segmento y, a veces, parte del segundo, son velados por la cara inferior del hígado que, como sabemos, proyecta su sombra radológica ; la primera porción del duodeno y el ángulo duodeno-yeyunal, suelen estar situados detrás del estómago, especialmente cuando éste tiene forma de gancho, por lo que el que más favorece su observación radiológica, es aquél en forma de « cuerno de buey », en el cual el píloro corresponde al polo gástrico inferior. A veces cuando el duodeno está lleno de bismuto y la situación y forma del estógo tiene apenas la silueta del márgen hepático y en condiciones muy favorables, su primera porción puede dar una sombra radioscópica que resalte sobre la sombra hepática.

Pero aún es más difícil ver la segunda porción y a veces la tercera, porque el alimento pasa a través de ella con tan suma rapidez que es muy escaso el tiempo para su visión. Pero hay más : a pesar de los breves retardos en el progreso del quimo a lo lar-

go del duodeno, la situación desventajosa de éste para el radiologista, que acabo de recordar ; la lentitud en el período de cierre en el ritmo de apertura y de cierre del píloro, la dilución del contenido de bismuto y la estrechez de su luz, normalmente no suele verse el duodeno

Para facilitar la visibilidad radiológica de este órgano, se han propuesto diversos métodos. David hace llegar al duodeno una fina sonda que se adapta para extraer el contenido duodenal e inicia por ella una suspensión bismútica apenas la oliva ha franqueado el píloro.

Pero dura muy poco, con este procedimiento, la visibilidad del duodeno, porque el líquido bismutado pasa rápidamente más allá y por esto es que Holzknecht y Lippmann, han propuesto obstaculizar el líquido en este órgano comprimiendo con la mano, durante el exámen radioscópico, su parte inferior, en el ángulo duodeno-yeyunal contra la columna vertebral, y así se consigue una buena observación, rechazando el estómago y el hígado.

Una maniobra para estudiar los desplazamientos en altura del estómago, y que facilita la exploración del duodeno y la palpación del estómago, es la Chilaïditi. Esta maniobra consiste en hacer ejecutar al enfermo, colocado detrás de la pantalla, una expiración profunda seguida de la oclusión de

la nariz y de la boca ; así el paciente dilata su pecho al máximo y hace remontar, con el diafragma, los órganos abdominales al interior de la cavidad toráxica cerrada al aire exterior.

Lewis Gregory Colé, en « A radiographic study of the pylorus and duodenum, with and whitout artificial dilatation of the duodenum », dice que cuando el quimo es arrastrado fuera del esfínter pilórico por una inusitada actividad peristáltica, es difícil descubrir la segunda y tercera porción del duodeno y que para esos casos ha adoptado el siguiente método con el cual puede examinar toda su luz y aún la parte superior del yeyuno : el paciente ingiere un dilatador pilórico de Einhorn, que consta de una pequeña bola melálica y un saco de caucho fijado a un tubo fino y elástico por un fragmento de caucho, de tal modo que el saco quede suspendido en derredor del tubo exactamente detrás de la bola. (El aparato se ingeriría como una píldora). Este dilatador debe ser administrado con un alimento bismutado el día antes, o tres o cuatro horas antes del examen, eligiéndose una posición que facilite su paso al duodeno. Se infla con aire el saco de caucho y éste obra, entonces, como un verdadero tapón, de modo, pues, que si damos por vía bucal suero de leche bismutado ésta pasa rápidamente al duodeno y no sigue hasta el yeyuno, debido a la

obstrucción que se ha hecho. El duodeno se dilata entonces y la radiografía muestra con nitidez su contorno.

Lewis Gregory sostiene haber hecho a este procedimiento una modificación muy útil : el tubo es revestido de un segundo, ligeramente más grande que el primero. El tubo exterior termina exactamente detrás del saco de caucho y a través de él el suero de leche bismutado debe ser inyectado y aspirado directamente del duodeno. Así se podría también medir exactamente su grado de distensión.

El aparato puede ser retirado sin causar sensaciones muy molestas ; dá indicaciones muy importantes sobre el casquete duodenal y si en nuestra práctica no se emplea todavía, ello se debe a que, en general, basta la compresión manual en el ángulo duodeno-yeyunal, para obtener los datos que necesitamos para el diagnóstico.

En la sesión extraordinaria celebrada en la « Asociación Médica Argentina » el 15 de setiembre de 1915, el Dr. de Nucci hace sobre todo referencia al método de la compresión manual usado por él y casi todos nuestros radiologistas. El doctor Finochietto, por su parte, llama la atención sobre la importancia de la repleción artificial del duodeno del que tan partidaria, dice, es la escuela de Holzknecht.

Con el procedimiento de Lewis Gregory, sos-

tiene éste, que las radiografías a más de mostrar las adherencias de la úlcera gástrica y duodenal, lo mismo que las de la vesícula biliar, también nos facilita el examen de la cabeza del páncreas, — contorneada por el duodeno — y aún, agrega, es posible ver la sombra bismutada en el canal de Wirsung.

Cuando hablaba de la fisiología del duodeno recordaba que es por todos admitido que a estómago vacío, corresponde orificio pilórico abierto. Sobre este hecho se funda la maniobra llamada «de expresión» que, usada primeramente por Holzknecht, es actualmente empleada por la mayoría de los radiologistas. Estando el estómago vacío y apenas los primeros alimentos tocan el polo inferior gástrico, se comprime con la mano este polo, de modo de llevar el contenido del estómago al duodeno, lo que es posible porque el píloro está abierto. Muchas veces ha sido observado en el examen radioscópico que una pequeña porción de alimento ha pasado directamente del estómago al duodeno. Transcurridos algunos minutos, como el píloro se cierra, no resulta posible la maniobra de la expresión y hay que esperar el paso expontáneo de los alimentos.

En condiciones fisiológicas y sin usar una técnica especial, no se vé el duodeno radioscópicamen-

te ; pero, y en condiciones muy especiales se ha podido, a veces, observar la silueta de su trayecto. Es en estos casos que la radiografía rápida dá indicaciones mucho más precisas, permitiendo ver con claridad la primera porción caracterizada por su aspecto « ramassé », y constatar en las otras porciones que el agua pasa mucho más rápidamente que el bismuto, y que éste viene a depositarse en pólvo muy fino sobre las paredes duodenales. Si la imágen radiográfica del bulbo duodenal se presenta con contornos netos, en cambio, y aún en radiografía rápidas, las otras porciones dan una imagen menos clara y menos contínua, en donde la opacidad es interrumpida por numerosas estrias transversales más claras, correspondientes a las válvulas conniventes, lo que les da el aspecto de « barbas de pluma » característica radiográfica de la mayor parte del intestino delgado (Beclere y Meriel).

En las enfermedades del duodeno suele llamar la atención la permanencia prolongada en el del bismuto, lo que podría deberse a que el píloro está anormalmente abierto o a un acodamiento del duodeno, o a que éste se encuentra disminuído en su calibre por estenosis, o espasmo.

Cuando observamos que el duodeno retiene largo tiempo el bismuto, estamos seguramente ante una lesión duodenal que un buen examen puede a veces

diagnosticar, ya nos encontramos ante una úlcera, una acodadura, estenosis, periduodenitis o espasmo.

El duodeno enfermo suele caracterizarse por la existencia de los pliegues de Kerking a veces en todo el trayecto y especialmente en los siguientes casos (Giovedoni):

Primero — En aquellos en que el vaciamiento del estómago es muy rápido, como en el cáncer de este órgano y en el primer período de la úlcera duodenal.

Segundo — En los casos en que una alteración local retarda la marcha del quimo, lo que se observa en las diferentes formas de estrechez duodenal: cicatrices, compresiones externas, úlcera duodenal y exagerada flexión de un ángulo.

Y, por último, en los casos de descenso total del duodeno en los que faltaría la superposición de las sombras hepáticas y duodenal.

Diagnóstico

Durante estos últimos años, ha sido muy discutida la frecuencia y los síntomas de la úlcera duodenal, lo que se explica por las contradictorias estadísticas europeas y americanas. Aún cuando la afección se presentara con igual frecuencia, seguramente las estadísticas no estarían de acuerdo, puesto que en Europa, generalmente, a las úlceras que toman el píloro se les llama cencillamente yuxta-pilóricas, sin tener mayormente en cuenta si está también interesado un punto inmediato gástrico o duodenal, mientras que los norteamericanos, siguiendo a Mayo, toman una referencia anatómica fina, la vena pilórica, para dividir las úlceras en duodenales o gástricas. Es probable que si tan diversos modos de clasificar las úlceras se uniformara, no habría tanta disparidad estadística.

Baste recordar que Moynihan en 187 intervenciones por úlceras gástricas o duodenales, 139 veces

encontró las úlceras en el duodeno, o sea en la proporción del 95 por ciento. Codman (citado plor D. Baisoiu) asigna una frecuencia doble a la úlcera duodenal en relación a la gástrica, lo que está de acuerdo con la opinión de Mayo Robson. Anders, de 262 que estudia, refiere 140 casos de úlcera duodenal. En cambio, en Europa Central la proporción es tan diferente que se conceptúa tres o cuatro veces más rara la úlcera duodenal que la gástrica. Sánchez Mosquera cree que la proporción más aproximada corresponde a una úlcera duodenal por cada siete u ocho gástricas.

La úlcera duodenal asienta generalmente en la primera porción del duodeno (95 por ciento de los casos según Lewis Gregory); 5 por ciento ampolla de Vater, según Moynihan; 76 por ciento a 1 y 1/2 cm., del píloro (Mayo). Generalmente es única: más raramente doble o triple; su tamaño oscila entre una lenteja y una moneda de veinte centavos y á veces al doble de ésta. Puede ser superficial, lisa, pero más frecuentemente a bordes gruesos progresivamente erosionados. Tomada entre los dedos dá la impresión de una moneda incrustada en la pared.

El clínico, cuando no cuenta con el concurso de los rayos X, vacila mucho para formular un diagnóstico de úlcera duodenal, ya que este diag-

nóstico, de por sí muy difícil, no puede esperar del laboratorio ,en tales casos, un auxilio que lo ilustre en forma muy eficaz.

Así, la anemía que suele encontrarse no es en modo alguno característica. La hiperacidez está lejos de ser constante y no corresponde siempre a hiperclorhidria. El Dr. Tulio Martini, asigna cierta importancia a la concentración del contenido gástrico extraído por la mañana en ayunas, y dice que la determinación del sindroma gastrocronorreico de Hayem (concentración menor de 0,01 por centímetro cúbico) correspondería a úlcera duodenal, y que la determinación del sindrome gastrosucorreico de Reichmann (concentración mayor de 0,01 por centímetro cúbico) a la úlcera gástrica. El doctor Bonorino Udaondo menciona un signo que a veces se observa en la úlcera duodenal y es el reflejo duodenal que suele producirse sobretodo en úlceras no bien alejadas del píloro ; el signo se constataría en el líquido extraído del estómago en ayunas, que sale de color verdoso y es rico en fermento tríptico. El examen coprológico, ha permitido descubrir hemorragias ocultas (reacciones de Adler, Meyer y Weber) y además suele informar sobre alteraciones pancreáticas y biliares que acompañan a la úlcera (no digestión de cuerpos grasos y ausencia del desdoblamiento de las grasas ; persistencia de fragmen-

tos de fibras musculares, presencia de granos de almidón no digeridos, etc.). El examen de orina, suele indicar también perturbaciones biliares o pancreáticas, no habiendo fórmula urológica propia de la úlcera duodenal, llegando Coin a estas conclusiones : densidad aumentada y al mismo tiempo exageración de la excreción de úrea (37 gramos en 24 horas). El coeficiente de oxidación y la relación del ácido fosfórico al ázoe total están por debajo de lo normal ; la urohematina aumenta ; a veces hay indicanuria, urobilinuria, restos de azúcar y, en fin, por la reacción de Cammidge, se ha podido constatar en ciertos casos la presencia de glicerina resultante del desdoblamiento de las grasas neutras del páncreas.

Generalmente, lo que más se requiere del laboratorio es un análisis del contenido gástrico en el que se busca reflejo duodenal, etc., y un examen coprológico en el que sólo suele interrogarse sobre la presencia de sangre.

Fácil es deducir que si es inexacto que el laboratorio no preste ninguna ayuda al diagnóstico de la úlcera duodenal, hoy por hoy, cabe decir que los datos que él nos dá, son o no característicos o contradictorios o inconstantes o no pertenecen a la úlcera misma sino a alteraciones concomitances de órganos a ella vecinos, por lo que no pueden confirmar su

diagnóstico y sí sólamente constituir signos de mayor o menor valor para presumirla.

Y si para el clínico es difícil el diagnóstico de la úlcera duodenal, para el radiologista no lo es menos. Si todos los signos que los rayos X suelen dar como más característicos o acompañantes de la úlcera se encontrasen reunidos, la tarea se facilitaría grandemente. Pero, lo común no es que así se presenten, sino que sólo pueden comprobarse uno o varios de ellos, que, según cuales fueran, tendrán más o menor valor, dependiente éste, a su vez, en la gran mayoría de los casos, de su acuerdo con los datos clínicos. Es que son los datos clínicos los que suelen servir de guia para la exploración radiológica y los que facilitan la interpretación de los fenómenos que se observan ante la pantalla o en la placa radiográfica.

Mientras mayor es la experiencia de los radiologistas, más prudentes llegan a ser y menos prescinden del concurso de la clínica.

Y no se crea que porque no tengan conciencia de la importancia de los datos que recogen, ni porque no progresen en técnica y en interpretación, sino porque han aprendido a dar todo el valor que merece el acuerdo de los signos radiológicos con los síntomas del sospechado ulceroso.

La recíproca, es también cierta. Los clínicos

prescindiendo de los rayos X hacen diagnósticos muy inseguros. Es que aisladamenete, clínicos y radiologistas, excepcionalmente podrían tener derecho a afirmaciones categóricas. ¿Qué extraño es ésto si muchas veces juntados los datos que dan unos y otros no hay suficiente garantía de acierto ? Es siempre fácil diferenciar la úlcera del duodeno de las pericolicistitis ?

¿Sobre qué signos radiológicos debemos fundar un diagnóstico de probable úlcera duodenal ? Es por todos admitido que el clínico como el radiologista, no pueden prescindir de examinar el estómago toda vez que sospechen una afección gástrica o duodenal.

Recordemos que en la úlcera duodenal hay signos gástricos, pilóricos y duodenales. Si pecara de exagerada la expresión de Holzknecht : « *La enfermedad del estómago más frecuente, es la úlcera duodenal,* no podríamos por ello negar que es una sintomatología gástrica, clasificada a veces como dispepsia, la que suelen dar al clínico los ulcerosos duodenales, cuando manifestaciones tan ruidosas como dolores agudos, hematemesis o vómitos hemorrágicos, no forman parte del cuadro clínico.

Y en el diagnóstico radiológico de la úlcera duodenal, también el estómago nos da preciosos signos.

Es por eso que dividiré los signos radiológicos de la úlcera duodenal en gástricos y duodenales. A los primeros, teniendo en cuenta la relación íntima entre los signos gástricos y pilóricos los llamaré gastro-pilóricos.

SIGNOS GASTRICOS PILORICOS

Se han encontrado los siguientes :

1°. Hiperperistaltismo
2.° Trastornos de la evacuación.
3.° Resíduo a las seis horas.
4°. Ptosis del estómago
5.° Hipertonismo
6.° Trastornos de secreción.
7°. Estómago en reloj de arena
8°. Desviación del estómago a la derecha
9.° Desviación del píloro a la derecha
10.° Fijación del píloro.

1.° HIPERPERISTALTISMO. — Un peristaltismo exagerado por encima de una lesión irritante del tubo digestivo ha sido observada muchas veces radiológicamente, y ha sido producido experimentalmente. En la úlcera duodenal existiendo ese factor

de una manera constante o casi constante, el hiperperistaltismo del estómago quedaría explicado.

Müller en 16 casos que observa, dice que el peristaltismo gástrico estaba aumentado con excepción de tres. Carman encuentra este signo en 113 enfermos en un total de 198 diagnosticados de úlcera del duodeno, lo que dá una proporción del 57 por ciento de los casos.

Todos los radiologistas están de acuerdo sobre la gran frecuencia de este signo gástrico de la úlcera duodenal y en asignarle, sino el valor de un signo muy importante para el diagnóstico, sí el de un acompañante frecuente de esta afección.

La exageración del peristaltismo suele, a veces, acelerar la evacuación gástrica, pero sin que haya relación fija entre ambos hechos.

Desde una pequeña exageración de la profundidad de la onda, hasta una energía de contracción que casi llega a ser tumultuosa, puede variar la intensidad del vigor de las contracciones.

Cuando un obstáculo intenso se opone a la evacuación, el peristaltismo se acrescenta, al grado que que el estómago llega casi a segmentarse por la oposición de las ondas en una o más partes dando por momentos la impresión de un reloj de arena de duración fugaz, o constituyendo el tipo de los « plurisegmentados ». En una serie de radiografías publi-

cadas por Fritz Munk en su libro que versa sobre Röngendiagnostik, muestran con bastante nitidez estas formas.

En estos casos, contracciones de la pequeña curvadura participarían en el fenómeno y la simétrica correspondencia de las contracciones le darían el aspecto referido.

El aumento de profundidad y frecuencia de las ondas, se ha creído estuviera en relación con la hiperacidez, lo que posiblemente podría influir como un factor más para producir el hiperperistaltismo, pero no invocarse como su causa única, desde que el mismo fenómeno se observa en úlceras duodenales sin hiperacidez, y, por otra parte, no se le ha visto en casos en que esta condición estuviera presente como en las úlceras del estómago y en simples hiperclorhidricos.

Otro factor invocado para explicar el hiperperistaltismo, ha sido el que teniendo que vencerse un obstáculo en las estenosis duodenales, el estómago lucharía a tal objeto y manifestaría en tanto mayor grado su actividad, cuanto mayor fuera la estrechez por la que debe pasar el quimo. Exactamente se lo compara el fenómeno que se observa en las estenosis orificiales del corazón, en que éste aumenta su vigor para vencerlas.

Este modo de ver me parece muy lógico aunque

se haya visto repetidas veces hiperperistaltismo en los casos que la oclusión duodenal no fuera lo suficientemente acentuada para dar un resíduo de 6 horas, o ser constatado a la inspección directa en el acto operatorio.

Pero, y cuando no tiene dificultad sino al contrario es sumamente facilitado el paso del quimo al duodeno, ¿por qué se produce el hiperperistaltismo ? Algunas de las causas citadas intervienen o es por que, según ciertas comprobaciones radiológicas o experimentales, por arriba de una lesión irritante del tubo digestivo — como la úlcera — el peristaltismo aumenta ?

La hiperperistalsis de la úlcera-duodenal tiene comunmente un carácter intermitente. Es porque a veces no se observan en la pantalla y sí en la placa radiográfica o viceversa sí en la pantalla y no en la placa, que es una práctica necesaria y excelente repetir muchas veces los exámenes hasta que se puedan evidenciar.

Es probable que la clase de vehículo y de la substancia opaca usada, tengan influencia sobre el peristaltismo gástrico, habiéndose observado que el sulfato de bario y el oxicloruro de bismuto, lo hacen más pronunciado que el carbonato de bismuto. De aquí surje una medida práctica muy útil : la de

la misma substancia para hacer comparaciones sobre el vigor peristáltico.

El peristaltismo exagerado producido por el masage del epigastrio, se diferencia del de la úlcera duodenal, por el hecho de que aquél disminuye sensible y rápidamente después de terminado el masage.

Es de notar que el hiperperistaltismo ha sido encontrado en el 3,7 por ciento de lesiones de la vesícula biliar y en el 3 por ciento de afecciones que no eran de la vesícula ni úlceras duodenales.

2.º TRASTORNOS DE LA EVACUACION — Suele verse en los casos de úlcera duodenal que el bismuto fluye espontánea y rapidamente del estómago al duodeno. Lo que ocurre normalmente, es que el píloro se oponga a la inmediata evacuación gástrica, mientras que ésto, muchas veces, no se produce en la úlcera duodenal, en que el píloro suele dejar libre paso al quimo. Kreuzfuch, explica esta insuficiencia del píloro que se encuentra en la úlcera duodenal, como una paralización del reflejo duodenal del cierre pilórico, producido por las lesiones notables del duodeno. Strauss ha pensado en la interrupción anatómica de la vía de conducción nerviosa necesaria para la producción del reflejo Müller, recuerda haber observado en muchos casos de modo pasajero, al principio del examen radioscópico, la persisten-

cia de una sombra uniendo al antro pilórico al bulbo duodenal, pero no constató si se acompañaba o no, este fenómeno, de rápida evacuación gástrica.

Este signo no es exclusivo de la úlcera ; el cáncer del estómago o del píloro, afecciones de las vias biliares, la úlcera pilórica y la aquilia pueden igualmente producirlo. Por esta razón lo de la accelerada evacuación gástrica tiene solamente un valor relativo.

Un fenómeno inverso a la rápida evacuación del estómago, puede ser determinado por la úlcera misma, en caso de lesión antigua o avanzada que puede llegar a producir una verdadera estenosis pilórica con retención.

Strauss, cree que si en tales casos el reflejo duodenal no puede ser determinado por los estímulos del quimo sobre la mucosa duodenal, podría ser en cambio la resultante de un estímulo mecánico y del dolor, y que éstos, a su vez, podrían ser la consecuencia de fragmentos de alimentos no bien digeridos, irritando la mucosa erosionada por el proceso ulceroso.

Sobre ésto se han hecho experimentos en los perros.

Moynihan, durante intervenciones quirúrgicas, ha comprobado que irritando mecánicamente la úlcera duodenal se produce el cierre espástico del píloro, lo que vendría a confirmar la opinión de Strauss.

3.º RESIDUO A LAS 6 HORAS — Si después de 6 horas de la comida opaca constatamos restos de ella en el estómago, encontraremos uno de los acompañantes frecuentes de la úlcera duodenal.

Se ha creído que este resíduo de 6 horas fuera la consecuencia de una obstrucción pilórica, cuando la obstrucción estaba en el duodeno mismo y era producido por la úlcera de este órgano, ya como resultante de cicatriz o espasmo.

En los casos en que, además de resíduos en el estómago, se encuentra restos de bismuto en el duodeno seis horas después de ingerido, encima del punto estenosado, aumentará el valor de este signo.

Es bueno tener presente que el resíduo de 6 horas, aún en el estómago y en el duodeno, no pueden traducirse únicamente por úlcera duodenal. El estómago podría dar el resíduo como resultado de una úlcera gástrica, de un cáncer, de una ptosis grande o atonía y el resíduo en el duodeno ser debido a bridas o adherencias o a píloro espasmo incidente de una afección de las vías biliares.

Ahora bien, dicho esto, se comprende que otras causas que la úlcera duodenal, pueden encontrarse reunidas para dar resíduo después de 6 horas en el estómago y en el duodeno.

La frecuencia del resíduo de seis horas ha sido notada en 36,3 por ciento de los casos de úlcera

duodenal y, asociado al hiperpestaltismo en un 95 por ciento en la misma, mientras que esta asociación sería rara en otras afecciones, ¿menos de uno por ciento ?

4.º PTOSIS DEL ESTOMAGO — Se ha encontrado muchas veces en la úlcera duodenal, el polo inferior del estómago descendido, y se ha considerado esta ptosis, como un signo de la úlcera.

Este signo, en realidad, no es de la úlcera duodenal y si se ha pretendido que su presencia en ésta llega a los 3/4 de los casos observados, o se trata de simple concomitancia, o, si se quiere, sería un factor predisponente a la úlcera porque, arrastrando en su descenso la primera porción del duodeno — y quedando éste fijo en el ángulo hepático — llevaría aquella a colocarla en situación paralela con la segunda porción, lo que traería dificultad para la evacuación, y, por lo tanto, persistencia prolongada del quimo ácido en la primera porción, a la vez que impidiendo en ésta, en mayor o menor grado la llegada de los jugos alcalinos.

5.º HIPERTONISMO GASTRICO — Asociado a la úlcera duodenal ha sido frecuente encontrar estómagos ortotónicos e hipertónicos ; más raramente los hipotónicos o atónicos. Tal vez en estos últimos

casos, se trate de estómagos cuya elasticidad ha cedido después de mucho luchar contra un obstáculo, o de aquellos que corresponden a asténicos generales. La constatación del tonismo se hace siempre, siendo frecuente se le compruebe normal o aumentado en la úlcera duodenal, pero tal hecho no debe tener sino un valor muy mediocre como signo.

6.º TRASTORNOS DE SECRECION — Suele ser frecuente en los casos de úlcera del duodeno, comprobar hiporacidez, hiperclorhidria e hipersecreción. Moynihan, ha encontrado en los que padecen de esta afección, el 40 por ciento con hiperclorhidria y un 20 por ciento con hipoclorhidria. De estos trastornos, ha llamado la atención el aumento de la capa intermedia, que estaría representada por el aumento de la secreción gástrica, que aparece en el examen como una sombra menos clara que la que dá la substancia de contraste empleada — que se destacaría mucho más oscura en el fondo del estómago y que se encontraría comprendida entre esta última por debajo y la cámara de aire por arriba.

Bergmann, llega a considerar que es en los casos de úlcera duodenal que se observan las cantidades máximas de hipersecreción.

En el cáncer, se ha observado también aumento de la capa intermedia, lo que podría deberse a se-

creciones del cáncer mismo o a restos acumulados en estómagos con éxtasis, interpretados como secreción.

El hecho a retener, dice el doctor Kenny, es que cuando se está seguro de que el estómago encontrábase vacío antes de ingerirse la substancia opaca y se observara una capa intermedia muy abundante, ello debe inducir a practicar un examen detenido del duodeno.

7.º ESTOMAGO EN RELOJ DE ARENA ESPASMODICO — Baron y Barsony, han encontrado en dos observaciones que citan de úlcera duodenal, deformación bilocular espasmódica de estómago y pretenden que este signo pertenece frecuentemente al sindrome radioscópico de las afecciones duodenales.

Esta deformación gástrica se encuentra asociada a otras lesiones y no tiene respecto de la úlcera duodenal mayor importancia.

8.º DESVIACION DEL ESTOMAGO A LA DERECHA — Se la ha comprobado repetidas veces, en casos de úlceras duodenales, pero serían debido, no a la úlcera precisamente, sino a las reacciones periduodenales que suelen producir, lo que puede traer como consecuencia adherencias con la pequeña curvadura y de aquí desviación a la derecha. Posible-

mente, tendría en esto también influencia la retracción del pequeño epiplón.

Es de notar que este signo no es exclusivo de las úlceras; por el contrario, todas aquellas adherencias o bridas que se fijen en la pequeña curvadura o en su vecindad, pueden producirlo. (Pericolecistitis, etc.)

9.º DESVIACION DEL PILORO A LA DERECHA — Müller, en una relación que hace sobre 31 casos operados, hace constar la frecuencia de la desviación del píloro a la derecha y cree que se debe a adherencias que se producen al máximo en los casos de ptosis. Oettinger y Bonniot, indican entre los signos radiológicos de la úlcera duodenal, la situación de la región píloro-duodenal en la vecindad del hilio del hígado. Entre los casos de úlcera del duodeno citados aquí y en otros países, la constatación de este signo ha sido hecha. Creo que más bien merece mencionárselo como consecuencia que a veces trae la úlcera duodenal, que como signo. Si se la encuentra en los ulcerosos duodenales el hecho es muy explicable: la reacción peritoneal que suele producirse en el sitio de la úlcera, trae como consecuencia, adherencias, que cuando toman el píloro, siendo el duodeno órgano bastante fijo, debe atraerlo a aquel más móvil, y, por lo tanto, desviarlo a la derecha.

El hecho es el mismo que se produce cuando hay adherencias por colecistitis, perigastritis, etc.

10. FIJACION DEL PILORO — Oettinger y Bonniot, mencionan entre los signos de úlcera del duodeno, la fijeza de la región pilórica y duodenal al nivel de la tercera vértebra lumbar. Haudek ha puesto este signo entre aquellos que pueden ayudar á formular su diagnóstico radiológico.

En realidad, la fijación del píloro sólo expresa adherencias, que pueden resultar o no de una periduodenitis o de una pericolicistitis o de una perigastritis, etc. Si en la úlcera del duodeno se lo constata a veces, recuérdese es la resultante del proceso peritoneal que suele acompañar a aquella. Tiene el mismo valor que el signo anterior y su interpretación radiológica sólo debe ser : adherencias.

SIGNOS DUODENALES

Los signos radiológicos duodenales que se han citado en la úlcera duodenal son :

1.° Retención prolongada del bismuto.

2.° Deformación del casquete.

3.° Dolor en un punto del trayecto del duodeno.

4.º Signo de la mancha.

5.º Divertículo o nicho.

6.º Estrechez de la luz duodenal por espasmo o estenosis. Esta estrechez puede, a su vez, revelarse por :

a) Estasis anormal del bismuto.
b) Dilatación del duodeno.
c) Peristaltismo exagerado.
d) Antiperistaltismo.
e) Duodeno en reloj de arena.

1.º RETENCION PROLONGADA DEL BISMUTO EN EL DUODENO — Ha sido éste un signo frecuentemente encontrado en la úlcera del duodeno. En realidad sólo evidencia dificultad para su evacuación, que puede ser la resultante de un espasmo de este órgano (frecuentemente úlcera) o de una estenosis que, a su vez, puede resultar de una cicatriz de úlcera, de bridas periduodenales, de una lesión de las paredes mismas del duodeno (cáncer), de una compresión por un temor vecino ó, también, por una acodadura exagerada de alguno de los ángulos, etc. A veces se observan residuos de la comida de Rieder después de seis horas. Carman (1913) dice que él siempre tiene en cuenta una repleción duodenal que dura con el agua bismutada, siquiera un minuto, o

que en un punto determinado haga una sombra persistente.

Si bien se encuentra este signo en los casos anteriormente descriptos, justo es considerarlo como un buen indicio de úlcera duodenal que deben confirmar o rechazar otros factores. Entra en el grupo de los signos secundarios de Carman.

2.º DEFORMACION DEL CASQUETE DUODENAL — Para observar las deformaciones del «cap» o gorro, el examen radioscópico generalmente es insuficiente y tenemos que recurrir, como lo aconseja Lewis Gregory Cole a radiografías rápidas en diferentes fases y ciclos de las contraciones peristálticas.

La observación del casquete, es facilitada cuando la posición del duodeno se presta favorablemente para el examen.

Las deformaciones del casquete, son generalmente una manifestación de adherencias que, es exacto, se las encuentra en las úlceras duodenales, porque a éstas suele acompañar una reacción peritoneal o una cicatriz deforme, pero que debe faltar, surje de suyo, caundo en esta afección, las citadas condiciones no concurran.

Pueden dar esta misma deformidad, procesos inflamatorios de órganos o tejidos vecinos (pericolecistitis, periduodenitis, pancreatitis, etc.). Un espasmo podría también producirla.

En el acto operatorio tres clases de úlcera pueden distinguirse (Carman):

1.º Aquellas en la cual la úlcera está evidentemente limitada a la mucosa y no se conoce exteriormente por falta de cicatriz.

2.º Las que tengan una cicatriz visible, pero sin retracción ni deformidad.

3.º Ulceras callosas con cicatrización extensa y acompañadas por estenosis.

Adherencias raras en el primer tipo; pocas en el segundo y comunes en el tercero, sobre todo si es penetrante o se acompaña de pericolecistitis. En el primero y segundo caso, la deformidad no existe o es tan pequeña, que escapa a la investigación radiológica. En el tercer caso, la deformación puede ser vista con facilidad, pero sin poderse diferenciar de las que producen lesiones inflamatorias vecinas del duodeno.

3.º DOLOR — El dolor, que clinicamente goza de mucha significación para el diagnóstico de la úlcera duodenal, cuando se presenta expontáneamente dos o tres horas después de las comidas, o cuando la palpación sobre el borde externo del recto abdominal derecho, dos traveses de dedo por debajo del reborde costal (punto de Medel), lo provoca, tiene, cuando se confirma radioscópicamente corres-

ponder al trayecto del duodeno, el valor de un signo importante y muy frecuente en la úlcera duodenal.

Se dice que este dolor para que merezca ser muy tenido en cuenta, debe ser fijo como fijo sea el duodeno y que se desplaza sólo en los casos en que éste se desplazara. En realidad, el dolor sigue al duodeno, pero es frecuente observar, como ha tenido oportunidad de constatarlo el Dr. Merlo Gómez Jefe del servicio de Radiología del Instituto Modelo, que sólo lo haga a medias. Así, si conseguimos con la palpación manual bajo la pantalla, separarlo de su sitio después de haber constatado que en un punto dado existía dolor, notaremos que éste persiste en su primitivo sitio, aunque bastante atenuado, y que un nuevo punto doloroso correspondiente al lugar en que se encuentra ahora el punto duodenal enfermo, aparecerá.

Tal forma de repartirse el dolor, tendría una explicación bien sencilla : en el sitio en que se encontraba la úlcera, el peritoneo sin haber formado adherèncias que impidan cierta excursión del duodeno, estaría irritado y esta irritación se traduciría por dolor a la palpación ; el segundo punto doloroso, innecesario casi es decirlo, corresponde al sitio a que ha sido trasladada la úlcera. La circunstancia de que el dolor cambie de sitio, serviría para

el diagnóstico diferencial con el de la pericolecistitis que queda fijo.

Es bueno tener presente que los procesos inflamatorios vecinos del duodeno pueden, cuando son dolorosos, hacer pensar que este órgano es el enfermo, siendo muy difícil distinguirlo con certeza cuando es fijo, porque en este caso, lo mismo puede deberse, por ejemplo, a una pericolecistitis que a una úlcera del duodeno con adherencias que lo inmovilicen.

El signo dolor en el trayecto del duodeno superpuesto al signo de la mancha, adquiere un valor considerable de úlcera de este órgano, y confirma un diagnóstico clínico. Si no existiese mancha o divertículo, basta para que tenga gran valor, acompañarse de los síntomas clínicos de la úlcera. Kehr (Münchener medizinische Wochensehrift 1912) al publicar un resultado de 94 intervenciones sobre el duodeno en las que encontró 29 úlceras duodenales, recuerda que es muy difícil el diagnóstico diferencial de éstas con la colecistitis, por lo que aconseja basarse en los antecedentes y en todos los datos clínicos recojidos. Carman dice que en 68 de 135 casos diagnosticados por lo que él llama signos radiológicos secundarios (hipertonismo, deformidad del casquete, retención en éste del bismuto, *punto sensible* a la presión sobre el duodeno y espasmo del estómago)

resultaron, al ser operados, con alguna otra lesión, y de éstos, 29 eran afecciones de la vesícula biliar, 17 apendicitis crónica y 32 otras afecciones. Este signo dolor que puede ser producido, como ya he dicho, por afecciones de la vesícula biliar y del páncreas, podría aún depender de una simple neurosis, según Manginelli.

4.º MANCHA — Dada la rareza de las úlceras penetrantes en el duodeno, excepcionalmente tenemos oportunidad de constatar algo frecuente en las úlceras del estómago como el divertículo; en cambio, es más frecuente encontrar el signo de la mancha. Este se presenta bajo la forma de una sombra de forma bien delimitada que no sobrepasa el contorno duodenal y que suele verse con marcada nitidez en las radiografías.

Se explica la mancha de bismuto en las úlceras, como un depósito que de éste hiciera la mucosa erosionada. Generalmente, suele corresponder la mancha con el punto del dolor; ya me ocupé del valor de esta asociación.

La mancha no se observa en todas las úlceras, bien porque el duodeno no sea visible, bien porque la úlcera es demasiado superficial no permitiendo se deposite en ella el bismuto, o por un defecto de técnica. Kreuzfuchs, en su libro sobre radiodiagnós-

tico (1913), dice que la existencia de la úlcera duodenal es absolutamente cierta, cuando estando el estómago completamente vacío, se observa mancha bismutada aislada en la primera porción. Téngase en cuenta, no sólo lo poco frecuente de la mancha, sino que podría ser producida también por bridas, o lesiones en la pared misma del duodeno. Este signo que fué revelado por Hadek, es para Barclay y Moynihan, de considerable importancia, mientras que otros lo relacionan a una eventual adherencia del quimo al duodeno.

5.º DIVERTICULO O NICHO — Cuando la úlcera se ha abierto camino hacia un órgano o tejido vecino, adherencias peritoneales forman su fondo. Es posible, en estos casos, constatar que el bismuto hace en el contorno duodenal una pequeña saliencia debido a su penetración en los tejidos ú órganos vecinos.

Pocas veces se comprueba que la sombra del divertículo esté coronada por una burbuja de aire, como pasa en las úlceras gástricas. El divertículo o nicho, como lo llama Haudek, como la mancha debe ser fijo y se acompaña generalmente de dolor que le corresponde.

Es bueno recordar un posible error de interpretación radiológica, muchas veces no fácil de evitar :

me refiero a aquellos casos en que se junta un reçorrido anormal del duodeno con estrechez y dilatación del mismo, que puede determinar un pequeño acúmulo de bismuto sobre el cual es posible se sitúe una burbuja de aire. Esto podría hacer creer que se trata de un divertículo por lo que conviene correlacionarlo con otros signos radiológicos y clínicos de úlcera.

Carman, recuerda lo excepcional que es el encontrar divertículos y lo común de constatarlos radiológicamente, cuando existen. De 198 casos que observó, sólo 2 divertículos se encontraron, siendo diagnósticados radiológicamente.

Es de no rara observación en las radiografías, encontrar estos pséudo nichos en el ángulo hepático del duodeno cuando una ptosis de estómago, u otra circunstancia que tienda a colocar en situación paralela la primera a la segunda porción, lo ha disminuido sensiblemente en su grado.

Convendría tener en cuenta a este respecto, que bridas que se fijen en un punto del duodeno al hígado, por ejemplo, por su retracción cicatricial, pueden constituir un *verdadero divertículo*, en forma de cono cuyo vértice se fijará arriba y hacia la derecha. Se comprenderá facilmente que una vez llena de bismuto, esta porción deforme, alterará notablemente el contorno regular del duodeno.

6.º ESTRECHEZ DE LA LUZ DUODENAL — La úlcera del duodeno puede producir una disminución del calibre de este segmento del intestino delgado de dos modos : por *espasmo* y por *estenosis*.

Espasmo: La úlcera del duodeno como la del estómago, puede producir espasmos más o menos duraderos en este órgano. En concepto de Fritz Munk (Röntgendiagnostic, 1914), sería el espasmo duodenal una de las causas más frecuentes de estrechez. Otros autores, sin embargo, hacen notar que pocas veces lo observan. El espasmo sería producido por un reflejo nervioso, que partiría del punto de la úlcera, atacado por el quimo ácido, y que por vía centrífuga provocaría una contracción de la musculatura intestinal más o menos duradera. Un simple espasmo puede producir deformaciones del casquete.

Al estudiar la estenosis referiré los signos radiológicos del espasmo, del que no se diferencia sino por tener este último carácter pasajero, intermitente, variable, y por ser muy sensible a la acción de un tratamiento médico. Este signo constatado no con mucha frecuencia podría ser producido por enfermedades del sistema nervioso y ciertas neurosis. (Becleré).

Estenosis: La estenosis del duodeno suele ser la resultante de una úlcera ubicada en el mismo. Se

explica fácilmente tal cosa, por cicatrices o por adherencias que traccionen el duodeno disminuyendo de manera constante la luz de este órgano.

La traducción radiológica de la estenosis duodenal se puede hacer por :

a) Extasis anormal y durable del bismuto.
b) Dilatación.
c) Peristaltismo exagerado del duodeno.
d) Contracción antiperistáltica del duodeno.
e) Duodeno en reloj de arena.

a) *Extasis anormal y durable del bismuto* — Recordaré que normalmente el contorno duodenal no se vé : el bismuto pasa muy rápidamente en forma de finas partículas que no llenando su cavidad, no marca con precisión sus límites.

Al contrario, en los casos de estenosis, el bismuto obstaculizado en su paso, se detiene en el punto estrechado y llenando la porción situada por arriba del obstáculo, proyecta en su sombra netamente los contornos duodenales. Hace notar Holzknecht— siendo ésto fácil de comprender — que la porción del duodeno visible es tanto más larga, cuanto más abajo resida el obstáculo y tanto más ancha cuanto más marcada sea la estenosis.

El encontrar después de seis horas de suministrada la comida de Rieder, restos de bismuto en el duodeno, o cuando dando agua bismutada se nota

por un espacio de tiempo de un minuto siquiera en el bulbo o «cap», o en un punto determinado, debe tenerse muy en cuenta, dice Carman, como signo de estenosis.

b) *Dilatación del duodeno* — Cuando la estenosis es muy acentuada, toda la porción del tubo digestivo situada por encima, sufre una dilatación permanente. A veces en el duodenal solamente, se encuentran las consecuencias de la éxtasis y dilatación; otras veces el estómago participa también de la dilatación y siempre en tanto menor grado cuanto el obstáculo está situado más abajo, pues en estos casos la capacidad del duodeno dilatado siendo considerable puede bastar para alojar todo el quimo detenido.

Haudek, en «Medizinische Klinic», dice que en la úlecra del duodeno, ha observado dilatación constante de este órgano. Bier, en «Deutsche med. Wochenschrift», 1912, en 16 casos de úlcera duodenal, ha notado que sólo en tres de ellos estaba dilatado el casquete. Müller ha encontrado con bastante frecuencia esta manifestación de estenosis. Holkznecht, Giavedoni, Becleré, etc., hacen presente su frecuencia.

c) *Contracciones peristálticas del duodeno* — Sólo la marcha del bismuto nos dá indicios sobre el

peristaltismo duodenal normalmente. En algunos casos de estenosis, sobre todo cuando es muy marcada, ondas peristálticas muy rápidas se inician en el duodeno, después de la repleción de éste, que se suceden a intervalos rítmicos de 7 segundos, persistiendo durante toda la repleción.

d) *Contracciones antiperistálticas del duodeno* —Es un signo raro que hace notar Haudek.

e) *Duodeno en reloj de arena* — Se han observado casos en que el duodeno presentaba la forma en reloj de arena. Entre nosotros, el doctor Escudero ha citado un caso con esta característica en donde el diagnóstico se hizo radiológicamente.

Se explicaría, bien por un espasmo producido por úlcera, o por una retracción cicatricial consecuencia de dos úlceras que se correspondieran.

Todos estos signos de estrechez del duodeno pueden encontrarse en la úlcera de éste, pero están muy lejos de dar indicios ciertos de ella. Solo revelan dificultad para la evacuación del duodeno, sin precisar cuál es su naturaleza. Cerné, cita un enfermo que presenta clinicamente signos de estenosis pilórica, acompañado de tumor en el flanco izquierdo. El examen radioscópico, mostró estómago y duodeno dilatado por arriba del ángulo duodeno-yeyunal

La operación mostró que el yeyuno y el ileon estaban incluídos en una masa de adherencias peritoneales probablemente tuberculosas. Así podrán ser debidos a un espasmo — síntoma de una ulceración de la mucosa o de una perturbación nerviosa— o una lesión orgánica (estenosis cicatricial, estenosis neoplásica), a una brida que le traccione en un punto, a una compresión de vecindad, o a una flexión exagerada en uno de los ángulos (en los casos de ptosis pilórica se suele observar que únicamente la primera porción desciende verticalizándose y, por lo tanto, queda paralela con la segunda; de aquí que se haga mucho más agudo el ángulo hepático, lo que trae dificultad de evacuación y síntomas de estenosis).

A pesar de todo, cuando los síntomas clínicos de úlcera duodenal se acompañan de signos de estenosis constatados radiológicamente adquieren valor considerable. Hace notar Anders J. M., en «The Am. I of The Revue Sc. 1913», que de 262 casos con signos de estenosis duoenal, 140 casos correspondían a úlceras del uodeno.

En general, de todos estos signos, la imagen durable del bismuto en el duoeno y todos aquellos comprendidos en las letras a, b, c, d, e, de estrechez, hablan de obscáculo de evacuación que pueden o no deberse a úlcera; las deformaciones del cas-

quete, cuando no son debidas a espasmos o estenosis orgánicas, significan adherencias periduodenales ; el dolor, cuando se puede descartar la pericolicistitis (dolor que emigra con el duodeno), es un excelente signo de úlcera ; la mancha como el divertículo, bien constatadas, pertenecerían a la úlcera solamente en la gran mayoría de los casos, sobre todo el último. No hay, sin embargo, que contar mucho con estos para el diagnóstico radiológico, porque no son frecuentes.

Recordaré brevemente algunas asociaciones de signos que se indican para el diagnóstico de la úlcera duodenal.

Kreuzfuchs, admite como absolutamente cierta la úlcera cuando, estando el estómago completamente vacío, se constata una mancha bismutada en la primera porción. Haudek ha indicado los siguientes signos de la úlcera duodenal : ausencia de la úlcera gástrica, pasaje rápido del bismuto del estómago al duodeno (insuficiencia pilórica), contracciones peristalticas exageradas, fijación del píloro a la derecha, mancha bismutada observada fuera de la repleción normal del duodeno, evacuación incompleta o retención de comida bismutada que no se deba a acodadura y por último, dolor constado a la pantalla en el duodeno. Holzknecht llega a admitir la úlcera duodenal cuando clínicamente corresponda y

al examen del estómago, éste se encuentre normal ; entre los signos locales refiere lo frecuente que es en la úlcera el espasmo acompañándose de síntomas variables de estenosis y el dolor con resistencia circunscripta. Bier constata frecuentemente hiperperistaltismo y da como signos la retracción del estómago a la derecha y la existencia de cono duodenal. Oettinger y Bonniot, indican como signos radiológicos de úlcera duodenal : atracción de todo el estómago hacia la derecha, situación de la región píloro-duodenal en la vecindad del hilio del higado y adherencias a este órgano, fijación de la región pilórica y duodenal al nivel de la tercera vértebra lumbar, ptosis más o menos completa del estómago y dolor que en la pantalla se ve corresponder al duodeno. Ewald ha declarado que, radiológicamente, constata en la úlcera duodenal, constante hipermotilidad gastro-duodenal y mancha bismutada que corresponda a punto doloroso.

El doctor Kenny, refiere que es frecuente ver a la pantalla, vaciamiento rápido del contenido estomacal, u obstrucción al nivel del duodeno, desviación a la derecha de la sombra por repleción anormal de éste o por desplazamiento del polo inferior del estómago. Aconseja observar la fijeza de alguna parte o porción de la sombra, constatar exactamente el dolor, ver la nitidez o regularidad de los bordes del

duodeno, la forma, movilidad, motilidad y altura del estómago y recurrir a la radiografía cuando sea necesario.

Russell D. Carman, llega a las siguientes conclusiones : Hipermotilidad, hipertonismo, deformidad del « cap », retención de bismuto en el bulbo, punto sensible sobre el duodeno y espasmo del estómago, son signos secundarios para el diagnóstico de la úlcera duodenal. La combinación de hiperperistalsis con resíduo de 6 horas. o un divertículo, cuando son encontradas en un estómago normal, constituye la única evidencia sobre la cual puede hacerse un diagnóstico radiológico de la úlcera duodenal.

El Dr. Carlos Buttler (El Röngendiagnóstico de la úlcera duodenal, 1916), dice que el diagnóstico radiológico de la úlcera duodenal será tanto más seguro cuanto más numerosos sean los signos radiológicos y cuantos mayores sean los datos suministrados por el examen clínico. Manginelli (1915) se expresa así en sus conclusiones : « podría agruparse sintéticamente el cuadro radiológico de la úlcera duodenal del modo siguiente :

1.º Síntomas directos :

a) Nicho duodenal.
b) Mancha residual.

2.º Síntomas indirectos ligados a un especial síndrome de excitación mecánico química.

a) Hipertonía, espasmo mesogástrico, gastroespasmo total.
b) Hiperperistaltismo.
c) Hiperfunción pilórica.

3.º Síntomas a patogenesis aun dudosa :

a) Gastro-ptosis.
b) Dextro posición.

Y en esta síntesis, agrega, la radiografía ha tenido su mérito principal, siendo, la referida síntesis, de suma importancia para establecer, a los fines diagnósticos, el valor de cada determinado síntoma y relacionarlo a la clínica.

Sin pretender mencionar todas las asociaciones de síntomas que pueden encontrarse en la úlcera duodenal, trataré de reunir en el siguiente cuadro las más importantes, con su valor correspondiente.

Algunas agrupaciones de signos y su valor

1.—Estómago sano + datos clínicos de úlcera duodenal.....	Buen indicio de	Ulcera duodenal
2.—Hiperperistaltismo + residuo de 6 h. en estómago y en duodeno	Indicios de:	» »
3.— » + rápida evacuac. estando el estómago sano	» »	» »
4.—Obstrucción duodenal	» »	» »
5.—Deformación del casquete	» »	» »
6.—Adherencias del duodeno.....	» »	» »
7.—Signo de la mancha	» »	» »
8.—Dolor en el trayecto del duodeno	» »	» »
9.—Mancha + dolor superpuesto	Probable	» »
10.—Mancha + » » + datos clínicos.....	Muy probable	» »
11.—Obstrucción duodenal + datos clínicos	Buen valor para diagnosticar	» »
12.— » » + dolor.....	» » »	» »
13.— » » + » + datos clínicos	Muy probable	» »
14.— Divertículo o nicho	No es siempre	Ulcera (1)
15.— » » + datos clínicos	Excepcionalmente no será	»

(1) Posible infundíbulo por una brida implantada sobre un punto del duodeno que lo traccione en sitio limitado o casos en que se juntan un recorrido anormal del duodeno con estrechez y dilatación del mismo—lo que puede traer un pseudo-nicho por estancamiento anormal del bismuto sobre el que puede superponerse una búrbuja de aire—o casos de exagerada flexión de un ángulo que trae consigo dificultad para la evacuación del bismuto en los que también puede encontrarse la búrbuja de aire.

De todo lo expuesto surgen las siguientes conclusiones :

1.º Siempre debe preceder el examen clínico al radiológico.

2.º Salvo intervención quirúrgica, la radiología unicamente puede confirmar un diagnóstico clínico.

3.º El examen radiológico está contraindicado en los casos de hemorragias recientes.

4.º Se iniciará el examen con radioscopía y se practicarán una serie de observaciones en diferentes posiciones, en el mismo día o en los subsiguientes. Después se sacarán una o varias radiografías.

5.º Es conveniente usar una misma substancia de contraste, sobre todo cuando se quieren establecer comparaciones.

6.º Radiológicamente no es posible diagnosticar todas las úlceras.

7.º No hay un solo signo radiológico, ni grupo de éstos, que sea patognomónico de úlcera duodenal.

8.º Cuando se dice exclusivamente *diagnóstico radiológico de úlcera del duodeno,* debe entenderse a lo más *diagnóstico de bastante probabilidad.*

9.º El valor del diagnóstico radiológico de la úlcera duodenal, está en íntima relación con la cantidad y la calidad de los signos observados y de acuerdo con los antecedentes y síntomas del enfermo.

OBSERVACIONES CLÍNICAS

OBSERVACION I

Instituto Modelo de Clínica Médica (Hospital Rawson. — Médico director: profesor doctor Luis Agote. —Sala M. Fernández. — Jefe de clínica: doctor J. Destefano. — Practicante: R. F. Vaccarezza. — N°. de registro 378. — N°. de orden 90.

León J., turco, 21 años, soltero, vendedor ambulante.

Diagnóstico — Ulcera duodenal.
Entrada: diciembre 2 de 1914.
Salida: febrero 8 de 1915.

Antecedentes hereditarios — Padres muertos. Ignora causa; 5 hermanos sanos y 2 muertos en la infancia.

Antecedentes personales — Manifiesta no haber estado nunca enfermo. Prognatismo de ambos maxilares, dentadura regular estado de conservación. Lengua ancha,

saburral. Mucosas pálidas. Pupilas iguales con reflejos normales.

Tórax : Fosas supra, infra-clavicular y supra-external con excavación intercostal muy deprimida, respiración regular. Hemotórax derecho normal, izquierdo estrecho.

Nacionalidad : Imposible precisar lo cierto para extraer antecedentes.

Enfermedad actual — Desde hacen 8 años sufre vómitos que sobrevienen a un intervalo variado después de cada comida ; reprodúcense cada 15 o 30 días. Estos vómitos desde hacen 2 semanas se han hecho diarios, acompañados de cefalalgia y estado febril por las tardes. Ha disminuído considerablemente de peso en estos últimos tiempos ; apetito conservado ; alternativas de constipación y diarrea, habiendo notado que los vómitos son más frecuentes cuando está constipado ; frecuentes dolores abdominales.

Estado actual — Sujeto en decúbito indiferente, escasísimo panículo adíposo, sistema muscular muy poco desarrollado, pésimo estado de nutrición. No se palpan ganglios superficiales. Faz demacrada. Ojos excavados. Vibraciones vocales algo exageradas, en las fosas supra-espinosas. Auscultación, respiración tubaria en el vértice, tanto por delante como por detrás.

Aparato circulatorio : Pulso regular, igual, 78 pulsaciones por minuto, pequeño, poco tenso.

Corazón : choque de la punta no se ve ni se palpa ; zona de matitez imposible de delimitar por exceso de sonoridad precordial ; tonos cardíacos normales.

Abdomen : Retraído, en batea, no doloroso, no palpándose nada anormal.

Diciembre 11 : Después de 16 horas sin alimento alguno, practícanse sondajes, extrayéndose 60 c. c. de líquido residual (véase su examen químico).

Se practica un lavaje con suero, ordenándose el examen citológico del líquido extraído.

Se administra la comida de prueba de Ewald, extrayéndose a la hora 300 gramos de jugo gástrico que se envía al laboratorio.

Diciembre 13 : Se administra a las 6 a.m. comida bismutada, examinándose a la pantalla a las 11 a.m. Se notan restos de ella en cantidad regular, afectando la forma de palangana y ocupando el límite inferior del estómago, situado a 9 ctm. por debajo del ombligo ; en relación a la línea media se encuentra algo más a la derecha. Adminístrase nueva comida bismutada, notándose la falta de adaptación del continente al contenido, una cámara de aire muy disminuída y la existencia de un peristaltismo exagerado.

Diagnóstico — Sindrome de Reichmann. Ulcera píloro-duodenal.

Intervención (diciembre 28) : Cirujano doctor Arce. Cloroformo sin accidentes. Duración : 1 hora. Incisión mediana supraumbilical. Se nota sobre la primera porción del duodeno una cicatriz de úlcera con fuertes adherencias fibrosas que van al hígado y vesícula ;

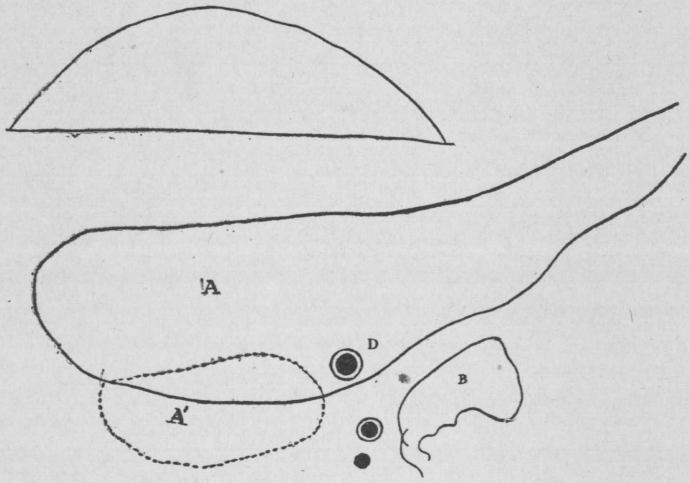

otras se extienden a la cara anterior del estómago, cruzando el píloro al que adhieren.

Se rompen las adherencias y se hace exclusión unilateral del píloro por sección y sutura en dos planos, al catgut, de los cabos. Gastro-enterostomía posterior Von Hacker a asa bien corta. Sutura de la pared en tres planos.

Cuidados post-operatorios : Suero. Adrenalina inmediatamente después de la intervención. Protoclosis len-

ta Murphy (200 grs. en 24 horas) que se mantiene hasta el tercer día.

4° día : Se retiran los agrafes, permitiéndose tomar leche helada cada 3 horas ; se hacen enemas alimenticios. No hay dolor ni molestia ; herida en excelente estado ; no hay reacción febril.

7° día : Se retiran los puntos. Cicatrización buena. Alimentación : arroz con leche, semola, tapioca, indicándose régimen alimenticio progresivo.

8° día : Se efectúa un examen radioscópico y se nota un residuo marcado. Se observa el funcionamiento de la gastroenteroanastomosis. Al fin de la comida el estómago se encuentra como marca el calcado en línea llena. Hay atonia bien marcada. No hay punto doloroso y la movilidad gástrica es normal a las maniobras externas.

Análisis de jugo gástrico (diciembre 12 de 1914) :

Examen físico :

Cantidad : 300 gramos.
Reacción : Acida.
Aspecto : Bueno.
Color : Sui generis.
Coloración : Verdosa .
Densidad :
Filtración : Fácil.

Análisis químico (Reacciones) :

Acido clorhídrico libre	2.23
Acidez total	1.38
Acido de fermentación	0.43
Acido clorhídrico combinado	0.42
Clorhidria	1.80

Acidez orgánica :

Acido láctico : no contiene.
Acido butírico : no contiene.
Acido acético : no contiene.

Fermentos gástricos :

Pepsina : no contiene.
Lab y lab fermento : no contiene.

Productos de digestión :

Peptonas : no contiene.
Hidrato de carbono : no contiene.

Análisis de sangre:

Fórmula leucocitaria :

Polinucleares neutrófilos	51
Polinucleares basófilos.....	1
Linfocitos.....	27

Mononucleares medianos.....	18
Mononucleares grandes.....	3
Glóbulos rojos.....	3.500.000
Glóbulos blancos.....	8.100
Relación globular.....	1 x 432
Hemoglobina (en volumen).....	70 %
Valor globular.....	1

Sero-reacción de Wassermann : negativa.

Analisis de líquido de extasis:

Retención gástrica :

Cantidad : 60 c.c.
Reacción : ácida.
Aspecto : bueno.
Olor : sui generis.
Color : amarillento.
Filtración : lenta.

Análisis químico (Reacción) :

Acido clorhídrico libre	1.385
Acidez total...	2.044
Acido clorhídrico combinado	0.949
Acidez de fermentación	024
Clorhidria H + C	2.334

Acido láctico : no contiene.

Acido butírico : no contiene.
Pepsina : no contiene.
Peptona : contiene.
Hidrato de carbono : no contiene.
Sangre : contiene.
Albúmina : contiene.
Mucus : no contiene.

Análisis de orina (diciembre 10 de 1914) :

Volumen : 800 gramos.
Aspecto : turbio.
Color : amarillo ambar.
Consistencia : fluída.
Sedimento : abundante.
Densidad : a + 15° : 1005.

Urea	12.810
Cl.Na.....	0.5
Fosfatos.....	0.5

Serina : no contiene.
Indican : contiene.
Hemoglobina : no contiene.
Diazoreacción : negativa.
Albúmina : no contiene.

OBSERVACION II

Instituto Modelo de Clínica Médica. — Hospital Rawson. — Médico director : profesor doctor Luis Agote. — Sala : Montes de Oca. — Jefe de clínica : doctor Bullrich. — Practicante mayor : Miranda.

José C., argentino, soltero, maquinista.

Diagnóstico — Ulcera de estómago y duodeno.
Entrada : marzo 22 de 1915.
Sale : abril 3 de 1915.

Antecedentes hereditarios — Sin importancia.

Antecedentes personales — Ha sido siempre sano. Niega lúes. No ha sido bebedor.

Enfermedad actual — Se encuentra enfermo desde hace más de un año. La sintomatología es la siguiente : ardores de estómago constantes y casi cuotidianos, que han concludío por acobardarlo ; éstos se irradian

frecuentemente a ambos hipocondrios y a la espalda, y se inician a la hora y media o dos de la comida, siendo tan intensos de noche que no le dejan dormir. Se los calma con polvos inertes o bicarbonato de soda. Los vómitos son raros y muy ácidos aun cuando hay ardores. Se observa salivación intensa y molesta. No siente pesadez ni dilatación de estómago. La ingestión de alimentos no trae calma consecutiva.

Ha tenido cortos períodos de mejoría ; un médico lo asistió en el público durante mucho tiempo sin mejorarlo. Ultimamente ha tenido un vómito color borra de café, el que al analizarlo demostró presencia de sangre disuelta y glóbulos rojos.

Estado actual — Sujeto bien constituído, mal estado de nutrición (se ha adelgazado mucho en pocos meses), mal color de la piel y de las mucosas.

Examen de corazón : Aparato circulatorio y respiratorio demuestra que estos órganos están sanos.

Examen del abdomen : Está excavado y en el epigastrio, hundido y blando, no hay casi defensa a la palpación. Hay rales en la zona epigástrica, pero mal definidos y sin localización precisa. La zona pilórica duodenal está indolora y se puede hacer palpación profunda sin despertar dolor. No hay clapoteo del estómago en ayunas.

Se hace sondaje del estómago en ayunas y se ex-

trae muy poco líquido que se manda analizar, después de lo cual se hace un lavaje con suero, para efectuar un examen citológico. Se observa que la sonda penetra muy profundamente para llegar hasta el fondo. Después de la comida de prueba de Ewald, se extrae jugo gástrico, cuyo análisis se solicita (ver protocolo respectivo).

Régimen : Kefir, leche, chuño, purées o serina, sopa de fideos, sémola, arroz con leche, supresión absoluta de sal.

Tratamiento

Creta p.....		
Talco		aa
Magnesia		50 grs.
Subnitrato de bismuto		

Polvos a tomar en tres veces al día : mañana, tarde y noche.

Píldoras de extracto de belladona de 0.01 centgr. a tomar tres al día.

El enfermo no se ha mejorado, si bien se ha conseguido neutralizar el jugo gástrico y suprimir los ardores. Existe dolor en el plexo solar con irradiación a los hipocondrios.

El día 20 de mayo el enfermo sale con licencia y se tienen después noticias de que tuvo afuera gran hemorragia intestinal y que, habiendo sido asistido por la Asistencia Pública, iba a ser intervenido de urgencia.

Marzo 22 : El enfermo vuelve al servicio en profunda anemia, a causa de la hematemesis.

Marzo 24 : Se le hace transfusión de sangre (350 gramos). Se indica inyección de cloruro de calcio y enemas alimenticios. Protoclisis permanente.

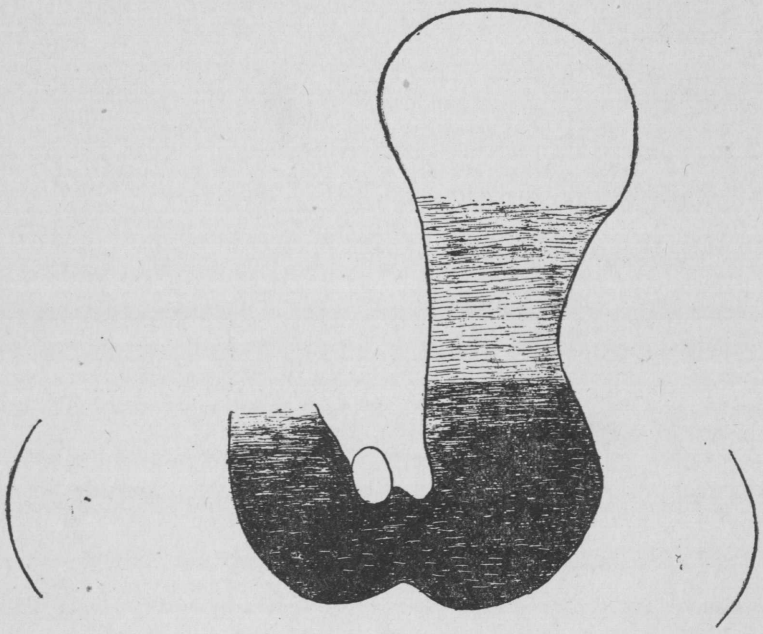

Marzo 25 : Ha aparecido una parotiditis del lado izquierdo muy dolorosa.

Marzo 29 : Es operado.

Se encuentra una úlcera grande que abarca parte del píloro y de la primera porción del duodeno. Se hace una gastroenterostomía posterior y exclusión del píloro. La operación termina sin accidentes.

Marzo 30 : El enfermo se encuentra en buen estado. La parotiditis ha supurado : se le opera de urgencia, se incinde y se extrae pus grumoso. Se deja un drenaje.

Abril 2 : Se ha empeorado. Tiene 37° y 1/2 y 120 pulsaciones. A la tarde delirio.

Abril 3 : Continúa con delirio. Su estado es peor. Temperatura 36°5, pulsaciones 130. Sale de alta a pedido de la familia.

Radioscopía — La sopa de bismuto llena en primer lugar la parte superior del estómago, en donde existe un poco de líquido de éxtasis y una cámara de aire pequeña, tardando en descender para llenar la gran tuberosidad y el antro prepilórico, venciendo despacio el tonus de las paredes. Las contracciones peristálticas son visibles, pero no muy rápidas ni muy intensas. El píloro es permeable y después de un instante pasa fácilmente el bismuto al duodeno. La palpación de la zona duodenal muestra la movilidad y su sensibilidad a la palpación profunda (ver el calcado respectivo).

Análisis de sangre (abril 15 de 1915) :

Polinucleares neutrófilos.....	71.50
Polinucleares eosinófilos.....	1.50
Polinucleares basófilos.....	0.50
Linfocitos.....	17

Mononucleares medianos.....	3.50
Mononucleares grandes.....	3
Formas de transición.....	2

Análisis de sangre (abril 26 de 1915):

Polinucleares neutrófilos	70
Polinucleares eosinófilos	2
Polinucleares basófilos	—
Linfocitos	14
Mononucleares medianos	3
Mononucleares grandes	6
Formas de transición	5
Glóbulos rojos.....	1.370.000
Glóbulos blancos	8.000
Relación globular.....	1 x 1.64
Hemoglobina en volumen.....	30 %
Valor globular.....	1

Análisis de sangre (abril 27 de 1915):

Fórmula leucocitaria:

Polinucleares neutrófilos.....	85
Polinucleares eosinófilos.....	2
Polinucleares basófilos.....	—
Linfocitos.....	7
Mononucleares medianos.....	3
Mononucleares grandes.....	2

Formas de transición.....	1
Glóbulos rojos	1.080.000
Glóbulos blancos.....	10.000
Relación globular.....	1 x 102
Hemoglobina en volumen.....	20 %
Valor globular.....	1

Marzo 20 de 1915 : Sero-reacción de Wassermann : negativa.

Examen coprológico (marzo 27 de 1915) :

Sangre (?) : no contiene.

Análisis de jugo gástrico:

Comida de Ewald :

Cantidad : 30 gramos.
Reacción : ácida.
Aspecto : bien digerido.
Olor : acre.
Coloración : amarilla.
Densidad :
Filtración : fácil.

Análisis químico:

Acido clorhídrico	1.80
Acidez total	2.70

Acidez clorhídrica 0.50
Acido de fermentación 0.40
H + C 2.30

Acidez orgánica :

Acido láctico : no contiene.
Acido butírico : no contiene.
Acido acético : vestigios.

Fermentos gástricos :

Peptonas : contiene.
Glucosa : contiene.
Sangre : no contiene.
Bilis : vestigios.
Pus :
Albúmina : no.
Mucus : no.

Análisis de líquido:

Cantidad : 15 gramos.
Reacción : ácida.
Aspecto : límpido.
Olor : sui generis.
Acido clorhídrico libre 1.50
Acidez total 1.90
Acido clorhídrico 3.40

H + C 1.90

Análisis de orina:

Volumen : 600 gramos.
Aspecto : turbio.
Color : amarillo.
Sedimento : escaso.
Reacción : alcalina.
Densidad : 1.011.

Materias orgánicas	11,40
Materias minerales	10,96
Total materias dis.	33
Acido úrico	17,65
Cloruros de Cl.Na	6,5
PA^1O^5	1,5

Serina : no tiene.
Pus : vestigios.

OBSERVACION III

Instituto Modelo de Clínica Médica. — Hospital Rawson. — Médico director : profesor doctor Luis Agote. — Sala Boch. — Jefe de clínica : doctor Novaro.— N°. de registro general 421. — N°. de orden de la sala 321.

Paula H., argentina, 20 años, soltera, quehaceres domésticos.

Diagnóstico — Ulcera ; 2ª porción del duodeno, adherencias gastro-duodeno-cólicas.

Fecha de entrada : mayo 31 de 1916.

Fecha de salida : julio 28 de 1916.

Antecedentes hereditarios — Padres viven y son sanos.

Antecedentes personales — A los 10 años tuvo sarampión. A la edad de dos años, crup diftérico. Después de los 10 años manifiesta haber sufrido cefaleas

frecuentes y de intensidad igual durante todo el día, que le producían vómitos si se alimentaba. No se ha resfriado con frecuencia. No ha tenido tos. No ha sido constipada. El período menstrual se inició a los 14 años con irregularidad, ya adelantado o atrasado, doloroso, con pérdida abundante, siendo su duración de 5 a 6 días.

Enfermedad actual — Desde hace un año y dos meses se nota muy nerviosa ; dice que todo la molestaba ; las cefaleas aumentaron, tenía tos, había perdido el apetito y sentía dolores en las espaldas. Bajó de peso de 64 kilos a 52.

En el mes de noviembre notó la enferma en dos o tres veces sus esputos con estrías de sangre, y que eran espesos y de color blanquecino. El 15 de noviembre después de haber corrido, sintió desvanecerse y tuvo un vómito de sangre ; ésta no era espumosa, sino coagulada y de color muy obscuro ; no recuerda si acompañada de tos. No ha observado si eran negruzcas sus deposiciones.

Antes de este vómito ha tenido palpitaciones y una puntada aguda que correspondía a la punta del corazón. Los vómitos de sangre se han repetidos dos veces más (en febrero y marzo) y hasta hace 4 o 5 días en que se volvieron a repetir, no había tenido esputos con sangre.

Hace 2 meses tuvo epixtasis que se repitieron con relativa frecuencia.

Ha tenido desde hace más de un año dolores de estómago localizados bajo el reborde costal izquierdo en la línea paraesternal, que se propagan al nivel de la 12ª dorsal y a la 1ª lumbar. Estos dolores comenzaban a las 2 o 2 y media horas después de comer, adquiriendo la mayor intensidad a las 6 u 8 horas después de la ingestión de los alimentos ; entonces se produce un vómito espontáneo que alivia un poco el dolor.

En seguida de comer, siente sensación de plenitud en el estómago. Tiene regurgitaciones ácidas y sialorrea marcada. Es constipada. Desde hacen unos 20 días ha notado edema en el cuello del pie y en los párpados. La orina es escasa.

Estado actual — Mujer bien constituída, de esqueleto algo pequeño, de color blanco pálido generalizado ; tejido muscular y adiposo algo desarrollado. No hay edema en las extremidades inferiores. Cráneo y cara simétricos. Tórax simétrico, diámetros normales ; tipo respiratorio costo-abdominal.

Pulmones (por detrás : Submatitez mitad interna fosa supra-espinosa ; sonoridad normal disminuída en la mitad externa, hasta dos traveses de dedo bajo el

ángulo superior, lado derecho y ángulo superior lado izquierdo.

Sonoridad normal en el resto hasta las bases. Es-

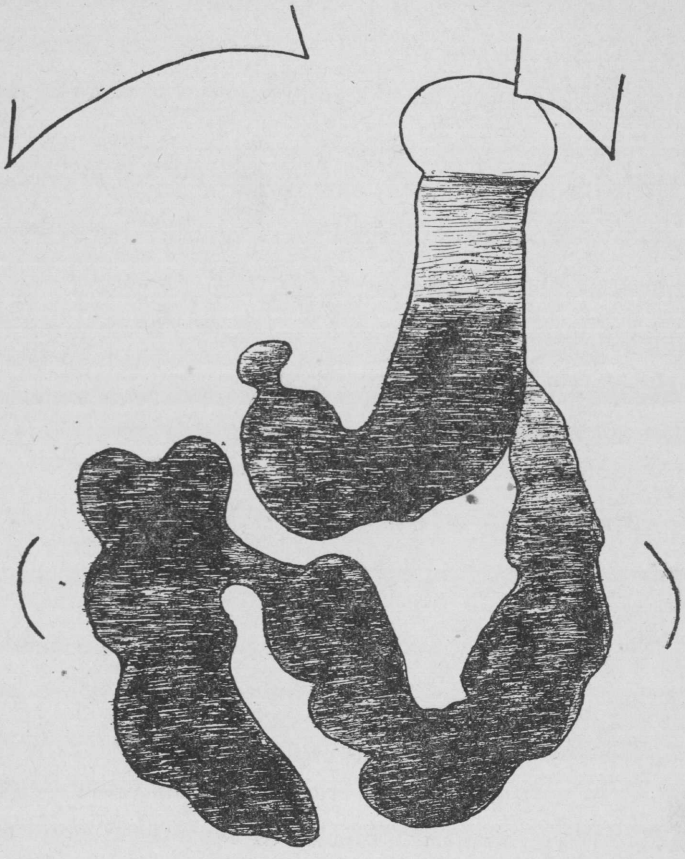

tas son movibles. Vibraciones existen netamente exageradas, mitad interna, fosa supra-espinosa ; normales en el resto.

Respiración tubaria suave en la mitad interna, fosa

supra-espinosa derecha ; expiración no entrecortada, vesicular hasta la base en el pulmón derecho. Ligera broncofonia mitad interna fosa supra-espinosa derecha ; normal hasta la base. Respiración vesicular suave, mitad interna fosa supra-espinosa izquierda ; vesicular hasta la base ; resonancia normal de la voz. No hay ruídos sobreañadidos.

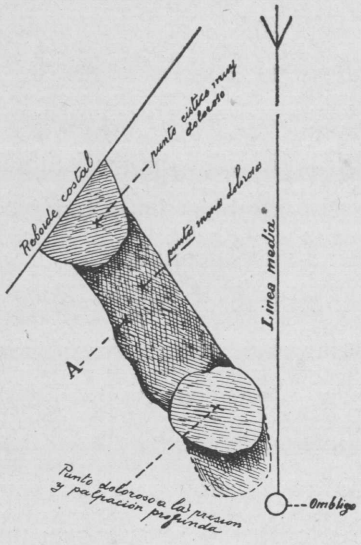

Pulmones (por delante) : Sonoridad normal algo disminuída fosa infra-clavicular izquierda ; normal en el resto. Respiración vesicular. Base derecha movible. Espacio de Traube libre.

Corazón : La punta no se ve ; se palpa en el quinto espacio intercostal en la línea mamilar ; se siente

muy débilmente. Diámetros normales. Tonos normales en todos los focos. Auscultación de la aorta en la fosa yugular normal.

Hígado : Matitez 5ª costilla. Se palpa el borde a un través de dedo debajo del reborde costal en la línea mamilar. Punto vesicular doloroso. La investigación del dolor por el procedimiento de Murphy es dolorosa.

Bazo : No se palpa.

Abdomen : Ligeramente aplanado. Pared muscular bien resistente cuando uno se opone a que la enferma se siente. Se palpa el colon descendente muy retraído y doloroso ; se palpa también la mitad izquierda del colon transverso en iguales condiciones. Colon ascendente no retraído, poco doloroso. Angulo hépato-cólico no se palpa. Plexo solar doloroso, así como el mesentérico inferior. Sonoridad con eco timpánico normal. Existe una zona de hiperestesia en la mitad izquierda del abdomen. Punto Mac Burney y Franz negativo. En la palpación no se encuentran resistencias musculares.

Lengua : Húmeda, ligeramente saburral en el centro ; en los bordes y punta rosada. Dientes no faltan ; regular implantación.

Pupilas : Reaccionan normalmente a la luz y a la acomodación.

Organos de los sentidos : Normales.

Sistema nervioso : Normal.

Junio 7 : La enferma sigue en su estado general sin modificación apreciable, aunque persiste una intolerancia gástrica. Ha tenido vómitos después de la cena del día anterior. El examen abdominal demuestra punto doloroso a la presión sobre el duodeno. Por la percusión (Mendel) el dolor que siente la enferma se compara con el dolor del plexo solar. El colon descendente muy retraído y muy doloroso ; el resto como en el examen anterior.

Junio 9 : Anoche la enferma ha tenido un fuerte dolor er el epigastrio, dos y media horas después de la comida. Este dolor se propagaba hacia la región dorso-lumbar (12ª dorsal y 2ª lumbar) ; la palpación sobre esa región actualmente no es dolorosa. El dolor trajo un estado nauseoso, sin vómito.

El examen del abdomen revela una sensación dolorosa en el hueco epigástrico sin defensa de los rectos. La presión es más dolorosa sobre el plexo solar que sobre la región duodenal. Al hacer presión en este último punto se provoca un reflejo doloroso sobre el colon descendente.

El signo de Günzburg es imposible delimitar por exceso de sonoridad abdominal. El signo de Mendel no se puede determinar, pues el dolor percutorio que se despierta se confunde con el del plexo solar. El punto mesentérico inferior no es doloroso.

Junio 13 : Persisten los dolores tardíos, aparecien-

do a las dos horas después de la ingestión y se exacerban a las 5 y media horas o 6, desapareciendo luego con nueva ingestión de alimentos. Se propaga hacia la primera y segunda lumbares y también en el ángulo inferior del omoplato izquierdo (punto Boas).

Persiste también la sensación de hambre dolorosa, pero inmediatamente después de comer tiene repugnancia, notando la enferma que su estómago se hincha durante dos o tres horas. Se encuentra actualmente constipada.

Abdomen : Con los caracteres exteriores de los exámenes precedentes. Punto cístico doloroso. Zona pancreocoledociana, punto duodenal, plexo solar y punto mesentérico inferior, doloroso.

Se palpa el colon descendente no muy retraído, doloroso ; colon ascendente no doloroso ; se palpa ángulo hépato-cólico y mitad derecha del colon transverso doloroso.

Hiperestesia cutánea en el cuadrante superior derecho (A). El diagrama núm. 2 presenta bien neto un punto doloroso a la palpación profunda, que corresponde al duodeno. Su propagación hacia el ombligo es menos dolorosa y un poco difusa. Existe otro sitio de dolor exquisito en el punto cístico. Entre este punto y el anteriormente descripto, existe una zona menos dolorosa indicada con la letra A.

Diagnóstico — Ulcera de la 2ª porción del duodeno, adherencias posibles periduodenales a la vesícula, adherencias gastro-duodenales cólicas (ver diagrama número 1). La intervención quirúrgica confirma el diagnóstico clínico.

Julio 28 : La enferma es dada de alta en perfectas condiciones. Se le aconseja un régimen de comidas sencilol y alcalino.

Operación (junio 23) : Anestesia clorofórmica. Laparotomía supra-umbilical mediana de quince centímetros. Incindido el peritoneo se explora todo el abdomen superior, comenzando por la cara anterior del estómago que se encuentra vacío, de tamaño normal y en buena posición. No se observan ni se palpan ganglios en la pequeña curvadura. Corriéndose hacia el píloro, se constatan adherencias no muy firmes que atan parte del fondo y cuerpo de vesícula al borde superior de la primera porción del duodeno. Liberación de ellas y exteriorización de la segunda porción. Se constata en ésta, colocada en la parte póstero-externa, una evaginación en forma de dedo de guante que se reduce, constatándose que está circundada por un reborde neto. No hay reacción peritoneal vecina. Se explora el colon descendente, y como el ciego viene fácilmente, y por haberlo pedido la enferma se practica una apendicectomía con jareta a catgut. Exclusión del píloro. Sección de

él entre dos clamps. Tres planos suturas ; dos muco-mucosas y uno sero-seroso con catgut. Tiempo 45 minutos. Operador : doctor Arce ; ayudante : doctor Hernández.

Se hace una limpieza del campo y se procede a la gastro-enteroanastomosis posterior sin ansa. Tres planos sutura con catgut : dos serosas, un surjet y otro en ángulo recto de Cushing. Confección de la boca a bisturí ; tamaño tres centímetros. Se colocan dos ligaduras en dos arterias gástricas próximas a la sutura. Se retiran los clamps y se constata que la boca funciona. Fijación con catgut del estómago, cerrando la abertura del epiplón. Reducción y cierre de la pared : peritoneo, surget con catgut ; línea blanca continua con catgut. Piel con crin a puntos separados. Tiempo cuarenta y cinco minutos. Operador doctor Hernández, ayudante doctor Merlo. A los diez días se retiran los puntos. Cura de primera intención.

Análisis de orina (junio 22 de 1916) :

Caracteres generales :

Volumen : 400 c.c.
Aspecto : turbio.
Color : amarillo rojizo.
Consistencia : fluída.
Sedimento : abundante.
Densidad + 15° : 1030.

Elementos normales (orina) examinados :

Materias orgánicas	45.44
Materias minerales	24.46
Total materias disueltas	69.90
Urea	33.306
Cloruros en cl. na.	3.40
Fosfatos	1.20
Acidez en Pa^2O^5	2.91

Elementos patológicos :

Escatol : vestigios.
Indican : regular cantidad.
Diazo-reacción : negativa.

Examen microscópico : Numerosas granulaciones de urato ácido de sodio ; algunos cristales de ácido úrico, células epiteliales planas.

Análisis de orina (junio 3 de 1916) :

Caracteres generales :

Volumen : 1000 c.c.
Aspecto : ligeramente turbio.
Color : amarillo claro.
Consistencia : fluída.
Sedimento : escaso.
Reacción : ácida.
Densidad + 15° : 1012.

Elementos normales de la orina examinada :

Materias orgánicas	18.17
Materias minerales	9.79
Total de materias disueltas	27.96
Urea	16.393
Cloruros en Cl Na	4.50
Acidez en Pa^2O^5	0.91

Elementos anormales : Vestigios de escatol y de indican. Diazo-reacción negativa.

Examen microscópico : numerosas células epiteliales planas y numerosos leucocitos.

Junio 10 de 1916 : Sero-reacción de Wassermann negativa.

Análisis de esputo:

Caracteres microscópicos :

Naturaleza del esputo : no purulenta.

Cantidad : escasa.

Color : amarillo verdoso.

Aspecto : poco aereado.

Consistencia : viscosa.

Olor :sui generis.

Reacción : alcalina.

Examen bacteriológico : No se encuentran bacilos de Koch.

Laboratorio de biología (junio 8 de 1916) :

Sero-precipitación de la tuberculosis, positiva neta al 1/5. Positiva débil 1/10 y 1/15.

Junio 21 : Examen coprológico : Reacción de Weber : negativa.

Junio 22 : Examen coprológico : Reacción de Weber negativa.

Análisis de jugo gástrico (junio 9 de 1916) :

Líquido de lavaje estomacal :

Cantidad 26 cm. Indice crioscópico = —0,56. Observación : M. de Salomon negativa.

Análisis de líquido de extasis:

Examen físico :

Cantidad : 6 c.c.
Reacción : ácida.
Aspecto : homogéneo.
Olor : sui generis.
Coloración : ligeramente verdosa.
Filtración : fácil.

Análisis químico (Reacciones) :

Acido clorhídrico libre	0.60
Acidez total	1.10

Acido clorhídrico combinado 0.20
Acido de fermentación 0.30
Indice crioscópico ... ... 0°32
Observaciones : falta líquido.

Análisis de jugo gástrico (junio 7 de 1916) :

Comida de Ewald.

Examen físico :

Cantidad : 70 c.c.
Reacción : ácida.
Aspecto : bien digerido .
Olor : sui generis.
Coloración : amarillenta.
Densidad : 1025.
Filtración : fácil.

Análisis químico (Reacciones) :

Acido clorhídrico libre 1.30
Acidez total 2.60
Acido clorhídrico combinado 1.20
Acidos de fermentación 0.10
Clorhidria 2.50

Acidez orgánica :

Acido láctico : no contiene.
Acido butírico : vestigios.

Acido acético : no contiene.

Fermentos gástricos :

Pepsina : 4 m.m. (Mett).
Lab y lab fermento : contiene.

Productos de digestión :

Hidrato de carbono (glucosa) : contiene.
Peptonas : contiene.

Substancias extrañas :

Sangre . no contiene.
Bilis : no contiene.
Pus : no contiene.
Albúmina : no contiene.
Mucus : tiene.

Análisis líquido extasis:

Examen físico :

Cantidad : 20 c.c.
Reacción : ácida.
Olor : sui generis.
Coloración : morena.
Filtración : fácil.

Análisis químico (Reacciones) :

Acido clorhídrico libre 1.80

Acidez total	2.30
Acido clorhídrico combinado	0.20
Acido de fermentación	0.30
Clorhidria	2.00

Acidez orgánica :

Acido láctico : vestigios.
Acido butírico : no contiene.
Acido acético : no contiene.

Fermento gástrico :

Pepsina : 4 m.m.

Productos de digestión :

Peptonas : contiene.
Hidratos de carbono :contiene.

Substancias extrañas :

Sangre : no contiene.
Bilis : contiene.
Pus : no contiene.
Albúmina : contiene.
Mucus : no contiene.

Análisis de sangre (junio 3 de 1916) :

Numeración elem. figurados :

Glóbulos rojos.....	5.250.000

Glóbulos blancos	11.600
Relación globular	1 x 452
Hemoglobina en volumen	85 %
Valor globular	0.81
Polinucleares neutrófilos	55
Polinucleares eosinófilos	2
Polinucleares basófilos	1
Linfocitos	10
Mononucleares medianos	19
Mononucleares grandes	6
Formas de transición	7

Análisis de sangre (junio 18 de 1916):

Numeración de elementos figurados:

Glóbulos rojos	4.930.000
Glóbulos blancos	5.000
Relación globular	1 x 986
Hemoglobina en volumen	75 %
Valor globular	0.76
Polinucleares neutrófilos	57.50
Polinucleares eosinófilos	2.00
Polinucleares básófilos	0.00
Linfocitos	27.50
Mononucleares medianos	4.50
Mononucleares grandes	7.50
Formas de transición	1.00

Examen radiológico (junio 6 de 1916) :

Objeto tórax :

Pulmón derecho ganglios. Vértice derecho muy ligeramente obscuro. El resto normal.

Examen radiológico (junio 7 de 1916) : Doctor Merlo Gómez :

Objeto estómago. Método Rieder (6 h.) :

Posición del enfermo : de pie. Forma : hipertónica. Resto bismutó : sí. Líquido en ayunas : sí. Cámara de aire : normal. Pasaje esofágico : normal. Peristólica : normal. Peristáltica + + píloro. Antiperistáltica : no. Evacuación : disminuída. Dolor : región pilórica. Movilidad : adherencias píloro-cólicas. Duodeno : se ve caput.

Examen radiológico (junio 9 de 1916) :

Objeto estómago ; método Enriquez :

Posición del enfermo : de pie. Forma : hipertónica. Resto de bismuto : sí. Líquido en ayunas : sí. Cámara de aire : preformada. Pasaje esofágico : normal. Peristólica : normal. Peristáltica + + píloro. Antiperistáltica : no. Evacuación : disminuída. Dolor : sobre bulbo-duodenal. Movilidad : buena. Duodeno : se ve caput. Ciego : ¿móvil ? Colon : ptosis transversa.

OBSERVACION IV

Instituto Modelo de Clínica Médica. — Hospital Rawson. — Médico director : profesor doctor Luis Agote. — Sala Bosch. — Jefe de clínica : doctor Novaro. —Practicante : M. Arce. — N°. de Registro general 926. — N°. de orden de la sala 200.

Josefa B., española, 21 años, soltera. — Entró el 29 de octubre de 1915 ; sale en diciembre 23 de 1915.

Diagnóstico — Ulcera de duodeno (operada).

Antecedentes hereditarios — Madre muerta hace 16 años, a consecuencia de un parto. Ha tenido 9 hijos en 5 partos. Han muerto 5 hijos, de los cuales 4 en el trabajo del parto. No sabe si hubieron abortos. Padre sano. Tres hermanos sanos.

Antecedentes personales — Coqueluche en la primera infancia. En esta edad era muy impresionable y perdía el conocimiento con cualquier emoción. Esto des-

apareció poco a poco y después ha sido siempre sana, salvo algunos resfríos. Los períodos menstruales se iniciaron a los 14 años. Regulares, con duración de 6 días.

Enfermedad actual — Se inició hace unos cuatro meses, sintiendo sensación de plenitud en el estómago ; tomó un purgante, el que le produjo además del efecto deseado un estado nauseoso y luego vómitos, primero alimenticios y después biliosos ; este malestar fué en aumento, llegando a perder el conocimiento, cayendo al suelo y permaneciendo en este estado una media hora. Al día siguiente se sintió bien. A los dos días comienza a sentir una sensación de peso que la enferma compara a una bola ; malestar general y constipación. Tomó nuevamente un purgante, mejorando al instante, pero a los cuatro días empieza a sufrir dolores que localiza en el epigastrio, hora y media o dos horas después de las comidas ; dolores intensos y cuotidianos, náuseas frecuentes, eructos, regurgitaciones sin sabor ácido. Así pasan 15 días persistiendo estos síntomas. Vió un médico, quien la pone a régimen dietético y medicamentoso que la mejoró mucho ; pero creyéndose sana suspendió el régimen.

A los 8 días comienza a sentir nuevos dolores, que desaparecen momentáneamente con el tratamiento médico, para aparecer luego otra vez, obligándola a ingerir nuevamente los medicamentos. Así sigue hasta el

día de hoy. A veces se despertaba de noche con dolores intensos en el epigastrio y con náuseas, no llegando nunca al vómito. Estas molestias desaparecían al cabo de una o dos horas. En el servicio ha tenido tres ataques dolorosos : uno a la mañana en ayunas con fuertes náuseas, y dos a las tres de la tarde. Nunca ha tenido ictericia ni orinas muy cargadas.

Estado actual — Mujer bien desarrollada, buen esqueleto, regular panículo adiposo, buen desarrollo muscular. Color moreno. Cabellos lacio negro.

Cara : Simétrica, bien conformada.

Tórax : Simétrico. Diámetros normales. Tipo respiratorio costo-abdominal. No hay dispnea objetiva.

Pulmones : Por detrás y por delante : sonoridad normal. Bases movibles. Espacio de Traube libre. Respiración vesicular normal. No hay ruídos sobreañadidos.

Corazón : Punta no se ve ; se siente débilmente en el 5º espacio intercostal línea mamilar. Palpación de la punta difícil por el desarrollo de la mama. Tonos normales en todos los focos.

Pulso : Igual, regular.

Hígado : Borde superior de la sexta, reborde de las falsas costillas. Línea mamilar 11 c. Se palpa el borde liso, no doloroso.

Bazo : No se palpa.

Abdomen : Algo aplanado. Pared muscular bien re-

sistente. Sonoridad con eco timpánico, grave. Se palpa el colon ascendente, retraído y algo doloroso. Colon descendente id. En el resto del abdomen la palpación revela dolor únicamente. Clapotage no existe. La presión en el plexo solar es dolorosa. La región vesicular y pancreático-coledociana de Chauffard es dolorosa y la enferma siente que el dolor se inicia en el punto vesicular. Sin embargo, la palpación de este punto, no es dolorosa a las 4 ó 5 horas de haberse producido la exacerbación del dolor.

No hay signo de Gunzburg. El signo de Mendel es positivo. La percusión provoca un ligero dolor en el punto duodenal.

Riñones : No se palpan.

Lengua : Ancha, húmeda, ligeramente saburral ; bordes y punta rosados.

Dientes : Conservados. Conjuntivas rosadas. No hay tinte subictérico en las escleróticas. Ligero pterigion.

Organos de los sentidos : Nada anormal.

Miembros : Normales.

Sistema nervioso : Estado psíquico bueno ; reflejos tendinosos y cutáneos normales.

Tratamiento — V gotas tintura de belladona antes de cada comida. A los dos días aumento X y X.

Alcalinos un cuarto de hora después de cada comida.

Magnesia calcinada. Enemas.

Régimen dietético: Verduras cocidas, pescado, fideos, arroz con leche, compotas.

Noviembre 16: Ha tenido la enferma un ataque de crisis gástrica sumamente doloroso, apareciendo dos horas después del desayuno (te con leche y biscotina). Este dolor situado en el hueco epigástrico no permite distinguir la localización exacta, siendo dolorosos los puntos vesicular y duodenal. El dolor se propaga hacia la espalda y columna vertebral (11ª y 12ª dorsales y 1ª y 2ª lumbares). Después de la ingestión de alcalinos este dolor epigástrico ha desaparecido, aunque no completamente. No ha aparecido en las conjuntivas tinte subictérico, ni ha habido reacción biliar en las orinas. No hay defensa muscular del recto derecho del abdomen. Continúa el mismo tratamiento.

Examen radioscópico:

Se le dan 30 gramos de bismuto en las horas 12.5 y 9 del día anterior y a las 6 a.m. del día del examen. Examen radioscópico a las 10 a.m.

No hay extasis de bismuto. Evacuación, movilidad y cámara de aire normal. Lleno bien. Dolor celíaco y sobre proyección del duodeno. Ptosis de 1º grado. Punto más declive 2 ctms. bajo crestas ilíacas. Puntos dolorosos sobre estómago y píloro no hay. Ciego ocupado, móvil; plegado el ángulo cólico hepático. Movimiento

pasivo de descenso algo disminuído. Colon transverso, ptosado y móvil.

Noviembre 20: Después de la comida de Rieder (sémola y bismuto), que tomó a las 7 a.m., apareció un dolor en el hueco epigástrico con los mismos caracteres de los anteriormente descriptos. La palpación constata dolor en la línea media xifo-umbilical y en punto medio de esta línea entre el ombligo y el apéndice xifoides, no hay defensa muscular. Orinas enunciadas antes.

Examen radioscópico:

Extasis a las 4 horas. Peristaltismo poco exagera-

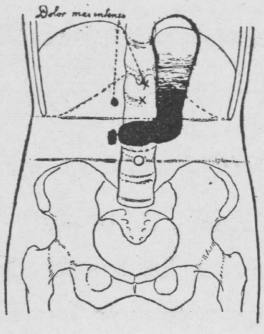

do. Peristólica bien. Tonus bien. Cámara de aire normal. Estómago móvil.

Dolor: Sobre proyección del duodeno y más pronunciado tres dedos por encima de la pequeña curvatura, pero junto a ella. Se ve en el duodeno y más cla-

ramente con el localizador una mancha del tamaño de una moneda de 10 centavos sobre la sombra de los cuerpos vertebrales. Se mueve en los movimientos respiratorios. Ella no se modifica con el progreso del bismuto que se ve durante la observación (ver diagrama).

Noviembre 27 : Ha pasado durante 7 días sin tener la menor molestia. Hoy, dos horas después del desayuno, ha aparecido un dolor intenso en la fosa ilíaca derecha sin náuseas ni temperatura. El colon se encuentra retraído y doloroso ; no hay gorgoteo ni defensa muscular. En los dos últimos días deposiciones insuficientes. Existe gorgoteo auscultatorio en la región ilio-cecal. Continúa el mismo tratamiento, más enemas..

Intervención (diciembre 7 de 1915) — Operador doctor Arce. Anestesia clorofórmica sin accidentes.

Incisión mediana supraumbilical.

Siguiendo como guía una irradiación (?) del gran

epiplón, se llega a la parte superior de la segunda porción duodenal, sitio en que adhiere y que se hace visible por unas líneas blancas en forma estelar bien evidente. La vesícula perfectamente normal en su aspecto : ella y las vías biliares completamente libres.

Se practica una exclusión del píloro con sección y gastro-enterostomía posterior transmesocólica a corta asa antiperistáltica. Todas las suturas al catgut o. Cierre de la pared en tres planos.

Cuidados post-operatorios — Día 7 : Protoclisis lenta Murphy ; 1/2 c.c. adrenalina al milésimo. Bolsa de hielo ; 0.01 ctgs. Clorhidrato de morfina.

Día 9 : Sigue bien. Enema simple. Te.

Día 11 : Purgante salino. Se indica comenzar alimentación con leche, te con leche, sémola. Se retira el Murphy.

Día 14 : Se retiran los puntos de la piel. Cicatrización perfecta. Se pone colodion en cicatriz, retirándose todo vendaje.

Día 16 : Perfectamente curada. Sale el 23 de diciembre en perfectas condiciones.

Análisis :

El primer examen coprológico, practicado el 21 de noviembre a objeto de buscar sangre, dió resultado negativo. El mismo examen practicado los días 23, 24, 26 y 27 de noviembre y en los 4, 6 y 18 de diciembre

ante la pregunta : ¿sangre ? respondieron invariablemente : «no hay».

Reacción de Wassermann (noviembre 5 de 1915) : Negativa.

Laboratorio de química : Dosage de la colesterina en el suero sanguíneo (noviembre 6 de 1915). Cotesterina por mil 0.8. Normal por mil 1.6.

Laboratorio de química (diciembre 15 de 1915) :

Análisis de orina:

Rel. azotúrica :

Azoe úrea 3 grs. 57888. Azoe total 25 grs. 20. Relación azotúrica 0.14.

Análisis de orina (noviembre 4 de 1915) :

Caracteres generales :

Volumen : 300 c.c.
Aspecto : ligeramente turbio.
Color : ambar pálido.
Sedimento : no contiene.
Reacción : ácida.
Densidad : a + 15° : 1010.
Elementos anormales : no hay .
Diazo-reacción de Ehrlich : negativa.

Elementos normales de la orina examinada :

	Por litro
Materias orgánicas	10.25
Materias minerales	6.85
Total materias disueltas	20.30
Acido úrico y comp. xánticos	9.928
Cloruros de Cl. y Na.	6.50
Fosfatos	1.00
Acidez en $C^2O^4H^2$	0.91

Examen microscópico:

Escasas células epiteliales planas.

Análisis de orina (16 de noviembre de 1915):

Caracteres generales:

Volumen: 460 c.c.
Aspecto: turbio.
Color: amarillo rojizo.
Sedimento: abundante.
Reacción: alcalina.
Densidad a + 15° : 1020.

Elementos normales de la orina examinada:

Materias orgánicas	20.50
Materias minerales	13.70
Total materias disueltas	41.6
Urea	8.687
Cloruros de Cl.Na.	8.00

Fosfatos 2.00

Elementos patológicos : no hay.

Diazo-reacción : negativa.

Examen microscópico:

Regular número de cristales de urato ácido amonio y escasas células planas ; escasos cristales de fosfato triple.

Análisis de jugo gástrico (noviembre 4 de 1915) :

Comida de Ewald.

Examen físico :

Cantidad : 70 c.c.

Reacción : ácida.

Aspecto : ligeramente turbio.

Olor : sui generis.

Coloración : amarillo ambar.

Densidad : 1015.

Filtración difícil.

Análisis químico (Reacciones) :

Acido clorhídrico libre : H 1.70

Acidez total : A 2.60

Acido clorhídrico combinado : C 0.60

Acidos de fermentación : F 0.30

Clorhidria H + C 2.30

Acidez orgánica :

Acido láctico : no contiene.
Acido butírico : no contiene.
Acido acético : contiene.

Fermentos gástricos :

Pepsina : 3 m.m.
Lab y lab fermento : no contiene.

Productos de digestión :

Peptonas : contiene.
Hidratos de carbono (glucosa) : contiene.

Substancias extrañas :

Sangre : no contiene.
Bilis :
Pus :
Albúmina : no contiene.
Mucus : vestigios.

Análisis de líquido de extasis:

Examen físico :

Cantidad : 6 c.c.
Reacción : ácida.
Aspecto : bien digerido .
Olor : sui generis.

Coloración : ligeramente amarillenta.
Filtración : fácil.

Análisis químico:

Acido clorhídrico libre : 0.
Acidez total : 0.40.
Acido de fermentación : 0.
Clorhidria : —

Observación : Numerosos leucocitos polinucleares. Restos celulares y células de descamación.

Análisis de jugo gástrico (noviembre 9 de 1915) :

Comida de Ewald.

Examen físico :

Cantidad : 90 c.c.
Reacción : ácida.
Aspecto : bien digerido.
Olor : sui generis.
Coloración : amarillo ambar.
Densidad : 1027.
Filtración : fácil.

Análisis químico (Reacciones) :

Acido clorhídrico libre	1.20
Acidez total	1.80
Acido clorhídrico combinado	0.40

Acidos de fermentación 0.20
Clorhidria 1.60

Acidez orgánica :

Acido láctico : no contiene.
Acido butírico : no contiene.
Acido acético : contiene.

Fermentos gástricos :

Pepsina : 3 m.m. (Mett).
Lab y lab fermento : no contiene.

Productos de digestión :

Peptonas : contiene.
Hidrato de carbono (glucosa) : contiene.

Substancias extrañas :

Sangre : no contiene.
Bilis :
Pus :
Albúmina : no contiene.
Mucus : vestigios.
Líquido de extasis : no hay.

Análisis de sangre (23 de noviembre de 1915) :

Numeración de elementos figurados :

Glóbulos rojos..... 3.69.0000

Glóbulos blancos	8.600
Relación globular	1 x 429
Hemoglobina en volumen	80 %
Valor globular	1.11
Polinucleares neutróilfos	50
Polinucleares eosinófilos	3
Polinucleares basófilos	0
Linfocitos	28
Mononucleares medianos	15
Mononucleares grandes	4
Formas de transición	0

Análisis de sangre (noviembre 27 de 1915) :

Numeración de elementos figurados :

Glóbulos rojos	3.840.000
Glóbulos blancos	7.800
Relación globular	1 x 492
Hemoglobina en volumen	80 %
Valor globular	1.05
Polinucleares neutróiflos	46
Polinucleares eosinófilos	2
Polinucleares basófilos	0
Linfocitos	34
Mononucleares medianos	14

Mononucleares grandes.....	4
Formas de transición.....	0

Investigación y datos especiales : Momentos después de la extracción de la sangre, empezó la menorragia.

Análisis de sangre (noviembre 29 de 1915) :

Numeración de elementos figurados :

Glóbulos rojos.....	3.930.000
Glóbulos blancos.....	12.600
Relación globular.....	1 x 311
Hemoglobina en volumen.....	80 %
Valor globular.....	1.02
Polinucleares neutrófilos.....	64.33
Polinucleares eosinófilos.....	4.66
Polinucleares basófilos.....	0
Linfocitos.....	19.00
Mónonucleares medianos.....	9.66
Mononucleares grandes.....	2
Formas de transición.....	0.33

Observación radiológica (doctor Saralegui) : Pulmones, corazón, vértices, aorta, excursión diafragmática, normales.

Procedimiento Enriquez — Estómago :

Posición del enfermo : vertical.

Pasaje esofágico : normal.

Peristáltica : normal.

Evacuación : normal.

Movilidad : normal.

Ciego : ocupado, móvil.

Cámara de aire : normal.

Peristólica : normal.

Antiperistáltica : no existe.

Dolor : celíaco y sobre proyección del duodeno.

Duodeno : no se ve.

Colon : ptosis del colon con plegamiento del ángulo derecho. Móvil.

Bibliografía

Adler H. — Diagnosis of ulcer of the stomach and duodenum by the Roengen ray. — J. Am. Med. Assoc., 1910.

Acheson M. K. — Duodenal ulcer. — Dublin, J. of Med. Sc., 1910.

Anders J. M. — La estenosis duodenal. Estudio estadístico. — The Am. J. of the Rev. Sc., septembre, 1913.

Aubourg — La traversée du tube digestif, 1910.

Aubourg, Beaujard, Belot, Delherm, Lebon — Radiodraphie des visceres. Radiodiagnóstic des affections viscerales, 1912.

Baisoiu D. — Contribution á l'étude clinique de l'ulcus duodenal. Symptômes et diagnostic. — Thèse, 1912.

Baron y Th. Barsony — Estómago en reloj de arena espasmódico en las afecciones duodenales. — Wien. Klin. Woch., 1912.

Béclère et Mériel — L'exploration radiologique dans les affections chirurgicales de l'estomac et de l'intestin. — Association Française de Chirurgie, 25° Congrès Français de Chirurgie, octobre 1912.

Bergman (Von G.) — Die Roentgenuntersuschung des Magens. Speziell Pathologie und Therapie innerer Krankheiten. — Prof. Friedrich Krauss und Theodor Brugsch.

Berti—Giavedoni — L'apparato digerente ai raggi X, 1914.

Bier — Deutsche Med. Wochenschrift, 1912.

Boas — Diagnostik und Therapie der Magenkrankheiten. 1911.

Bocker A. — Sobre el diagnóstico y tratamiento de la estenosis del duodeno. — Mitteilungen aus den Grensgebieten der Med. und Chirur., 1912.

Bonniot et Maréchal — Visibilité de certains ulcus gastriques. — Soc. de Radiologie de Paris, 1912.

Bonorino Udaondo—Rev. Asoc. Med. Arg., vol. XXIII, n°. 134, 1915.

Buttler Cárlos — El Röntgendiagnóstico de la úlcera duodenal. — Anales de la F. de Med. de Montevideo, 1916.

Cammidge P. J. — The pancreatic reaction in the diagnosis of duodenal ulcer. — Lancet, 1910.

Carman R. D. — The technic of Roentgen examination of the gastro-intestinal tract, and the interpretation of screen and plate findings. Roentgen-ray in

gastric cancer and ulcer. — Collected papers by the Staff of St. Mary's Hospital Mayo Clinic, 1913.
—Radiologie signs of duodenal ulcer with special reference to gastric hyperperistalsis. — Collected papers of the Mayo Clinic, 1914.

Cerné et Delaforge — La radioscopie clinique de l'estomac normal et pathologique, 1908.

Cerné — Sindrome de estenosis del ángulo duodeno-yeyunal por incarceración del intestino delgado. — Soc. de Radiologie Medical de Paris, 1913.

Copello Oscar — Estudio radiológico de los tumores del estómago. Radiología del estómago normal. — Rev. Soc. Méd. Arg., núms. 122 y 123, 1913.

Cheney W. F. — The diagnostic of duodenal ulcer. —Am. J. M. Sc., 1911.

Chilaïdit — Les ptosis duodenales. — Soc. de Radiologie de Paris, 1911.

Del Valle Delfor (hijo) — Diagnóstico de la úlcera duodenal. — Revista de la Asociación Médica Argentina, vol. XXIII, nº. 134, 1915.

De Quervain — Diagnóstico radiológico de la úlcera redonda del estómago. — Münchener Med. Wochens., 1911.
—Die Diagnose des Magen und Duodenal Geschwürs. —Ext. Zentralblatt für, 1914.

Desternes — Radiographie du duodenum. — Soc. Radiologie Med. Paris, 1910.

Einhorn M. — Ueber das Duodenalgeschw. und seine Behandlung. — Deutsche Med. Wochen., 1909.

Ewald C. A. — Archivo enfermedades del aparato digestivo. — Mathieu, pág. 651, 1912.

Escudero — Revista de la Asoc. Médica Argentina, volumen XXIII, nº. 134, 1915.

Faulhaber M. — Die Roentgendiagnostik der Magenkrankheiten, 1912.

Fowler R. S. — Duodenal ulcer. — Intern. J. Surg. New-York, 1911.

Gaultier R. — Les méthodes d'exploration clinique du duodenum. — Presse Med., 1911.

Gley E. — Tratado de fisiologia, 1914.

Gregory Cole Lewis — A radiographie study of the pylorus and duodenum, with and without artificial dilatation of the duodenum, 1912.

Gross M. H. — Zur Diagnose des Duodenalgeschwürs. — Wien. Klin. Wochens., 1910.

Haudek — Ulcus duodeni. — Med. Klinik, nº. 5 und 6, 1912

—Radiologische Beitrags zur Diagnose des Ulcus und carcinonia ventriculi. — Munch. Med. Woch., 1911.

—Die Roentgen Diagnose eines Kalloesen Ulcus ventriculi mit sekundaerer eitrigen Perigastritis.—Wien. Med. Woch., 1910.

—The Roentgen diagnosis of chronic gastric ulcer.— Arch. of the Roentgen-Ray, 1911.

—Die Roentgendiagnose des Kalloesen (penetrierenden). Magengeschwürs und ihre Bedeutung. — Münchener Med. Woch., 1910.

Hayem et Lyon — Maladies de l'estomac, 1913.

Hemmeter J. C. — Neue Methoden zur Diagnose des Magengeschwürs. — Arch. für Verdauungskrankheiten, Bd. XII, 1906.

Hertz A. F. — Duodenal ulcer. — Reprinted from the Guy's Hosp. Gazette, 1909.

Hoffman Klaus — Apréciation du volume de l'estomac par la radiographie. Comparaison des résultats de l'insuflation et du repas bismuthé. — Ext. J. de Ch., 1911.

Holzknecht — Die duodenalstenose durc Füllung und Peristaltik radiologisch erkennbar.—Deutsche Zeitschrift für Chi., 1910.

—Cómo se comporta normalmente el duodeno ante la pantalla radioscópica. — Zentralbl. f. Physiol., 1910.

—Die neuren Fortstritte del Roentgenuntersuchung del darmtraktes. — Berlin. Klin. Wochens., 1911.

Holzknecht—Fujinami — Determinación de la motilidad del intestino por los rayos X. — Münchener Med. Wochens., 1912.

Holzknecht Guido (de Viena) — A propósito de «El estado actual del examen radiográfico del estómago y del intestino. — XVII Congreso de Londres, agos-

to 1913» (artículo transcripto en los Arch. de la Soc. de Radiología Med. de Paris, 1913).

Hurter — Neure Ergebnise der Radiologie des Magens. —Beihefte zur Med. Klinik, 1912.

Jaugeas R. — Précis de Radio-diagnostic.

Kehr — La úlcera del duodeno. — Münch. Mediz. Wochens., 1912—Ext. Arch. enfermedades del aparato digestivo, Mathieu, 1913.

Kenny Tomás B. — Contribución al diagnóstico radiológico de las lesiones quirúrgicas del duodeno. — Buenos Aires, 1915.

Kreuzfuchs — Roentgendiagnostik, 1913.

Lanari y de Nucci — Estudio radiológico de la úlcera gástrica y duodenal. — Buenos Aires, 1916.

Lecène — Ulcère du duodenum. — Rev. de Chir., 1911.

Leven G. et Barret G. — Radioscopie gastrique et maladies de l'estomac, 1909.

Manginelli L. — Importanza diagnostica e patogenetica della ricerca radiologica nell'ulcera duodenale. — Il Policlinico, 1915.

Maréchal C. — Diagnostic radiologique de l'ulcère et des ulcerations pyloriques ou para-pyloriques. Spasme pylorique. — Thèse, 1913.

Martini Tulio — Revista de la Soc. Médica Argentina, vol. XXIII, nº. 134, 1915.

Mathieu — L'ulcus du duodenum. — Paris Med., 1911.

Mathieu, Sencert, Tuffier — Tratado Médico-quirúrgico

de las enfermedades del estómago y esófago, 1913.

Mayo W. J. — Some observations on the disorders of the stomach and duodenum with especial reference to ulcus. — Boston M. and S. J., 1911.

Mayo Robson — Britisch Med. J., 1906.

Mendel F. — Zur diagnose und Therapie des ulcus duodeni. — Deutsche Med. Wochen., 1910.

Meulle Paul — L'ulcère duod. — Thèse, 1912.

Moynihan — The Lancet, 1905, 1910, 1912, 1914.

Moynihan — Duodenal ulcer. — London, 1910.

Müller — Datos dados por la radiología para determinar la úlcera duodenal. — Mitteilungen aus den Grenzgeb. der Mediz. u. Chir., 1913.

Müller C. — Etude radiologique des affections du duodenum. — Fortschritte auf dem Gebiete der Roentgenstrahlen, Mars 1914. Ext. Jour. de Chir., mayo 1914.

Munk Fritz — Röntgendiagnostik, 1914.

Oettinger — De la symptomatologie de l'ulcère du duodenum. — Soc. Med. des Hôp., Paris, Séanse du 19 mai 1911.

Oettinger y Bonniot — Citados por Weil.

Ochsen y Thwerer — Citados por Giavedoni.

Sánchez Mosquera — Arch. de enfermedades del aparato digestivo. — Mathieu, pág. 237, 1912.

Sergent, Ribadeau, Dumas — Técnica clínica Méd. y Semiología, 1916.

Schlesinger — Aciditätsbestimmung. — Deutsche Med. Wochen.

Schmieden V. — Die differentialdiagnose zwischen Magengeschwürs und Magenkrebs. Die pathologische Anatome dieser Erkrankungen in Beziehung zu ihrer Darstellung in Roentgenbilde. — Arch. für Klin. Chi., 1911.

Schwarz — Dünndarmstenose. — Wien. Klin. Wochenschrift, nº. 40, 1911.

Sohlern (Von) — Ein Beitrag zur diagnose des Duodenalheschwure. — Med. Klin., 1908.

Soupault — Traité des maladies de l'estomac, 1906.

Strauss — Citado por Giavedoni.

Testut et Jacob — Anatomía topográfica.

Thompson Alex — The diagnosis and treatment of chronic ulcus of the stomach and duodenum. — British Med. Journ., mars 1909.

Tuffier et Aubourg — Radioscopie du duodenum. — Bull. et Mem. de la Soc. de Chir. de Paris, 1910.

White Franklin W. — A few importent points in X-Ray examination of the Digestive tract. — Bos. Med. and Surgical Journ.

White F. W. and George A. W. — The X-Ray diagnosis of Gastric and duodenal ulcer. — B. Med. and Surgical Journal.

Weil Albert E. — Elementos de radiología, 1914.

Buenos Aires, Octubre 14 de 1916.

Nómbrase al señor Consejero doctor Marcelo Viñas, al profesor extraordinario, doctor José Badía y al profesor suplente doctor Rodolfo Rivarola, para que, constituídos en comisión revisora, dictaminen respecto de la admisibilidad de la presente tesis, de acuerdo con el Art. 4° de la «Ordenanza sobre examenes.

E. BAZTERRICA

J. A. Gabastou,
Secretario

Buenos Aires, Noviembre 15 de 1916.

Habiendo la comisión precedente aconsejado la aceptación de la presente tesis, según consta en el acta N.° 3216 del libro respectivo, entrégase al interesado para su impresión, de acuerdo con la Ordenanza vigente

E. BAZTERRICA

J. A. Gabastou
Secretario

30520

PROPOSICIONES ACCESORIAS

I

Modificaciones funcionales del estómago que se observan al examen radioscópico en la úlcera del duodeno.

Marcelo Viñas.

II

« Salvo intervención quirúrgica, la radiología únicamente puede confirmar un diagnóstico clínico ».

José Badía.

III

¿ La sopa bismutada provoca la función motriz normal del aparato digestivo ?

Rodolfo Rivarola.