Mic. 8.259

Año 1916 Núm. 3074

UNIVERSIDAD NACIONAL DE BUENOS AIRES

FACULTAD DE CIENCIAS MEDICAS

PERI-APENDICITIS Y ANEXITIS

TÉSIS

PRESENTADA PARA OPTAR AL TÍTULO DE DOCTOR EN MEDICINA

POR

ALEJANDRO SICARDI

BIBLIOTECA MEDICA DI ROMA

"LAS CIENCIAS"
LIBRERÍA Y CASA EDITORA DE A. GUIDI BUFFARINI
CÓRDOBA 1877 - BUENOS AIRES

PERI-APENDICITIS Y ANEXITIS

Año 1916 Núm. 3074

UNIVERSIDAD NACIONAL DE BUENOS AIRES

FACULTAD DE CIENCIAS MEDICAS

PERI-APENDICITIS Y ANEXITIS

TÉSIS

PRESENTADA PARA OPTAR AL TÍTULO DE DOCTOR EN MEDICINA

POR

ALEJANDRO SICARDI

"LAS CIENCIAS"
LIBRERÍA Y CASA EDITORA DE A. GUIDI BUFFARINI
CÓRDOBA 1877 - BUENOS AIRES

La Facultad no se hace solidaria de las opiniones vertidas en las tésis.

Artículo 162 del R. de la F.

FACULTAD DE CIENCIAS MÉDICAS

ACADEMIA DE MEDICINA

Presidente

DR. D. ENRIQUE BAZTERRICA

Vice-Presidente

DR. D. JOSÉ PENNA

Miembros titulares

1. » » EUFEMIO UBALLES
2. » » PEDRO N. ARATA
3. » » ROBERTO WERNICKE
4. » » PEDRO LAGLEYZE
5. » » JOSÉ PENNA
6. » » LUIS GÜEMES
7. » » ELISEO CANTÓN
8. » » ANTONIO C. GANDOLFO
9. » » ENRIQUE BAZTERRICA
10. » » DANIEL J. CRANWELL
11. » » HORACIO G. PIÑERO
12. » » JUAN A. BOERI
13. » » ANGEL GALLARDO
14. » » CARLOS MALBRAN
15. » » M. HERRERA VEGAS
16. » » ANGEL M. CENTENO
17. » » FRANCISCO A. SICARDI
18. » » DIÓGENES DECOUD
19. » » BALDOMERO SOMMER
20. » » DESIDERIO F. DAVEL
21. » » GREGORIO ARAOZ ALFARO
22. » » DOMINGO CABRED
23. » » ABEL AYERZA
24. » » EDUARDO OBEJERO

Secretarios

DR. D. DANIEL J. CRANWELL
» MARCELINO HERRERA VEGAS

FACULTAD DE CIENCIAS MEDICAS

ACADEMIA DE MEDICINA

Miembros Honorarios

1. Dr. D. Telémaco Susini
2. » » Emilio R. Coni
3. » » Olhinto de Magalhaes
4. » » Fernando Widal
5. » » Osvaldo Cruz

FACULTAD DE CIENCIAS MEDICAS

Decano

Dr. D. E. Bazterrica

Vice Decano

Dr. Carlos Malbran

Consejeros

Dr. D. Luis Güemes
» » Enrique Bazterrica
» » Enrique Zárate
» » Pedro Lacavera
» » Eliseo Cantón
» » Angel M. Centeno
» » Domingo Cabred
» » Marcial V. Quiroga
» » José Arce
» » Abel Ayerza
» » Eufemio Uballes (con lic.)
» » Daniel J. Cranwell
» » Carlos Malbrán
» » José F. Molinari
» » Miguel Puiggari
» » Antonio C. Gandolfo (Suplente)

Secretarios

Dr. P. Castro Escalada (Consejo directivo)
» » Juan A. Gabastou (Escuela de Medicina)

ESCUELA DE MEDICINA

PROFESORES HONORARIOS

DR. ROBERTO WERNICKE
» JUVENCIO Z. ARCE
» PEDRO N. ARATA
» FRANCISCO DE VEYGA
» ELISEO CANTON
» JUAN A. BOERI
» FRANCISCO A. SICARDI

ESCUELA DE MEDICINA

Asignaturas	Catedráticos Titulares
Zoologia Médica	Dr. PEDRO LACAVERA
Botánica Médica	» LUCIO DURAÑONA
Anatomia Descriptiva	» RICARDO S. GÓMEZ
Anatomia Descriptiva	» R. SARMIENTO LASPIUR
Anatomia descriptiva	» JOAQUIN LOPEZ FIGUEROA
Anatomia descriptiva	» PEDRO BELOU
Quimica Médica	» ATANASIO QUIROGA
Histologia	» RODOLFO DE GAINZA
Fisica Médica	» ALFREDO LANARI
Fisiologia General y Humana	» HORACIO G. PIÑERO
Bacteriologia	» CARLOS MALBRÁN
Química Médica y Biológica	» PEDRO J. PANDO
Higiene Pública y Privada	» RICARDO SCHATZ
Semiologia y ejercicios clinicos	» GREGORIO ARAOZ ALFARO » DAVID SPERONI
Anatomia Topográfica	« AVELINO GUTIERREZ
Anatomia Patológica	» TELEMACO SUSINI
Materia Médica y Terapéutica	» JUSTINIANO LEDESMA
Patologia Externa	» DANIEL J. CRANWELL
Medicina Operatoria	» LEANDRO VALLE
Clínica Dermato-Sifilográfica	» BALDOMERO SOMMER
» Génito-urinarias	» PEDRO BENEDIT
Toxicología Experimental	» JUAN B. SEÑORANS
Clínica Epidemiológica	» JOSE PENNA
» Oto-rino-laringológica	» EDUARDO OBEJERO
Patología Interna	» MARCIAL V. QUIROGA
Clínica Oftalmológica	» PEDRO LAGLEYZE
» Médica	» LUIS GUEMES
» Médica	,, LUIS AGOTE
» Médica	» IGNACIO ALLENDE
» Médica	» ABEL AYERZA
» Quirúrgica	» PASCUAL PALMA
» Quirúrgica	» DIÓGENES DECOUD
» Quirúrgica	» ANTONIO C. GANDOLFO » MARCELO T. VIÑAS
» Neurológica	,, JOSÉ A. ESTEVES
» Psiquiátrica	» DOMINGO CABRED
» Obstétrica	» ENRIQUE ZARATE
» Obstétrica	» SAMUEL MOLINA
» Pediátrica	» ANGEL M. CENTENO
Medicina Legal	» DOMINGO S. CAVIA
Clínica Ginecológica	« ENRIQUE BAZTERRICA

ESCUELA DE MEDICINA

PROFESORES EXTRAORDINARIOS

Asignaturas	Catedráticos extraordinarios
Zoología médica	DR. DANIEL J. GREENWAY
Histología	,, JULIO G. FERNANDEZ
Física Médica	,, JUAN JOSÉ GALIANO
Bacteriología	,, JUAN CARLOS DELFINO
	,, LEOPOLDO URIARTE
Anatomía Patológica	,, JOSÉ BADIA
Clínica Ginecológica	,, JOSÉ F. MOLINARI
Clínica Médica	,, PATRICIO FLEMING
Clínica Dermato-sifilográfica	,, MAXIMILIANO ABERASTURY
Clínica Neurológica	,, JOSÉ R. SEMPRUN
	,, MARIANO ALURRALDE
Clínica Pediátrica	,, BENJAMÍN T. SOLARI
Clínica Psiquiátrica	,, ANTONIO F. PIÑERO
	,, MANUEL A. SANTAS
Clínica Quirúrgica	,, FRANCISCO LLOBET
Clínica Quirúrgica	,, MARCELINO HERRERA VEGAS
Patología interna	,, RICARDO COLON
Clínica oto-rino-laringológica	,, ELISEO V. SEGURA
» Psiquiátrica	,, JOSE T. BORDA

ESCUELA DE MEDICINA

Asignaturas	Catedráticos sustitutos
Botánica Médica	DR. RODOLFO ENRIQUEZ
Zoología Médica	,, GUILLERMO SEEBER
	,, SILVIO F. PARODI
Anatomía Descriptiva	,, EUGENIO GALLI
Fisiología general y humana	,, FRANK L. SOLER
	,, BERNARDO HOUSSAY
	,, RODOLFO RIVAROLA
Bacteriología	,, ALOIS BACHMANN
Química Biológica	,, GERMAN ANSCHUTZ
	,, BENJAMIN GALARCE
Higiene Médica	,, FELIPE JUSTO
	,, MANUEL V. CARBONELL
Semeiología y ejercicicios clínicos	,, CARLOS BONORINO UDAONDO
	,, ALFREDO VITON
Anat. Patológica	,, JOAQUIN LLAMBIAS
	,, ANGEL H. ROFFO
Materia Médica y Terapia	,, JOSE MORENO
Medicina Operatoria	,, ENRIQUE FINOCCHIETTO
Patología externa	,, CARLOS ROBERTSON
	,, FRANCISCO P. CASTRO
	,, CASTELFORT LUGONES
Clínica Dermato-sifilográfica	,, NICOLAS V. GRECO
	,, PEDRO L. BALIÑA
» Genito-urinaria	,, BERNARDINO MARAINI
	,, JOAQUIN NIN POSADAS
» Epidemiológica	,, FERNANDO R. TORRES
» Oftalmológica	,, ENRIQUE B. DEMARIA
	,, ADOLFO NOCETI
» Oto-rino-laringológica	,, JUAN DE LA CRUZ CORREA
	,, MARTIN CASTRO ESCALADA
Patología interna	,, PEDRO LABAQUI
	,, LEONIDAS JORGE FACIO
	,, PABLO M. BARLARO
	,, EDUARDO MARIÑO
Clínica Quirúrgica	,, JOSE ARCE
	,, ARMANDO R. MAROTTA
	,, LUIS A. TAMINI
	,, MIGUEL SUSSINI
	,, ROBERTO SOLE
	,, PEDRO CHUTRO
	,, JOSE M. JORGE (hijo)
	,, OSCAR COPELLO
	,, ADOLFO F. LANDIVAR
» Médica	,, JUAN JOSE VITON
	,, PABLO J. MORSALINE
	,, RAFAEL A. BULLRICH
	,, IGNACIO IMAZ
	,, PEDRO ESCUDERO
	,, MARIANO R. CASTEX
	,, PEDRO J. GARCIA
	,, JOSE DESTEFANO
	,, JUAN R. GOYENA
	,, MAMERTO ACUÑA
» Pediátrica	,, GENARO SISTO
	,, PEDRO DE ELIZALDE
	,, FERNANDO SCHWEIZER
	,, JUAN CARLOS NAVARRO
» Ginecológica	,, JAIME SALVADOR
	,, TORIBIO PICCARDO
	,, CARLOS R. CIRIO
	,, OSVALDO L. BOTTARO
» Obstétrica	,, ARTURO ENRIQUEZ
	,, A. PERALTA RAMOS
	,, FAUSTINO J. TRONGE
	,, JUAN B. GONZALEZ
	,, JUAN C. RISSO DOMINGUEZ
	,, JUAN A. GABASTOU
	,, ENRIQUE A. BOERO
Medicina legal	,, JOAQUIN V. GNECCO
	,, JAVIER BRANDAN
	,, ANTONIO PODESTA

ESCUELA DE FARMACIA

Asignaturas	Catedráticos titulares
Zoología general: Anatomía. Fisiología comparada	DR. ANGEL GALLARDO
Botánica y Mineralogía	» ADOLFO MUJICA
Química inorgánica aplicada	» MIGUEL PUIGGARI
Química orgánica aplicada	» FRANCISCO C. BARRAZA
Farmacognosia y posología razonadas	SR. JUAN A. DOMINGUEZ
Física Farmacéutica	Dr. JULIO J. GATTI
Química Analítica y Toxicológica (primer curso)	» FRANCISCO P. LAVALLE
Técnica farmacéutica	» J. MANUEL IRIZAR
Química analítica y toxicológica (segundo curso) y ensayo y determinación de drogas	» FRANCISCO P. LAVALLE
Higiene, legislación y ética farmacéuticas	» RICARDO SCHATZ

Asignaturas	Catedráticos sustitutos
Técnica farmacéutica	SR. RICARDO ROCCATAGLIATA ,, PASCUAL CORTI
Farmacognosia y posología razonadas	,, OSCAR MIALOCK
Física farmacéutica	DR. TOMÁS J. RUMI
Química orgánica	SR. PEDRO J. MESIGOS ,, LUIS GUGLIALMELLI
Química analítica	DR. JUAN A. SANCHEZ
Química inorgánica	,, ANGEL SABATINI

ESCUELA DE ODONTOLOGIA

Asignaturas	Catedráticos titulares
1er. año....	Dr. RODOLFO ERAUZQUIN
2º. año.....	» LEON PEREYRA
3er. año.....	» N. ETCHEPAREBORDA
Protesis Dental.....	Sr. ANTONIO J. GUARDO

Catedráticos suplentes

Dr. ALEJANDRO CABANNE
,, TOMÁS S. VARELA (2º año)
,, JUAN U. CARREA (Protesis)

ESCUELA DE PARTERAS

Asignaturas	Catedráticos titulares
Primer año:	
Anatomía, Fisiológia, etc	Dr. J. C. LLAMES MASSINI
Segundo año:	
Parto fisiológico	Dr. MIGUEL Z. O'FARRELL
Tercer año:	
Clínica obstétrica	Dr. FANOR VELARDE
Puericultura	Dr. UBALDO FERNANDEZ

Padrino de tesis:

Dr. JAIME SALVADOR

Profesor suplente de Clínica Ginecológica
Médico interno del H. de Clínicas

Á LA MEMORIA DE MI PADRE

EUGENIO SICARDI

PARA MI CARIÑOSA

MADRE Y HERMANOS

AL DOCTOR

FRANCISCO A. SICARDI

Académico de la Facultad de Medicina
Profesor honorario de Clínica Médica

Á LOS DOCTORES

JUAN PONORINO CUENCA

Y

LEOPOLDO URIARTE

A LOS MIOS Y A MIS AMIGOS

Señores Académicos.

Señores Consejeros.

Señores Profesores.

Elevo a vuestra consideración la presente tesis que versa sobre "Peri-apendicitis y anexitis".

Solo tratará de consideraciones generales como contribución a su estudio. Me fundaré en los datos recogidos por distintos autores y en las observaciones efectuadas en el servicio del doctor Jaime Salvador, Sala 9 del Hospital Pirovano.

Al retirarme de la Facultad de Medicina, permítaseme que recuerde con mis mejores consideraciones al grupo de Profesores que en los distintos años, han aclarado mis conceptos, con su alta preparación e inteligencia.

Ofrezco cariñosamente este trabajo, al doctor Francisco A. Sicardi.

Para el doctor Jaime Salvador, quien me honra acompañándome como padrino de tesis, mi apreciado respeto.

A los doctores José F. Mezzadra, Edmundo Ries y Fernando R. Ruiz, mi afectuoso recuerdo.

A los doctores Raul Pietronera, Rodolfo A. Borzone y Ambrosio Barni, mi intimidad.

Para mis compañeros del Hospital Muñiz y Pirovano, mi amistad.

CONSIDERACIONES GENERALES

Antes de entrar de lleno al estudio que motiva esta tesis, deseo hacer algo de historia, recordando las primeras observaciones que se han hecho al respecto, ocupándome de las enfermedades del apéndice y de los anexos de la mujer, para luego considerar sus relaciones anatómicas y sus posibles asociaciones mórbidas en estados patológicos.

El estudio de la apendicitis data del año 1888 y bien pronto surgieron las discrepancias entre los autores, pues unos creían que todo era un proceso de peritiflitis, englobando en la inflamación al apéndice como consecuencia.

Otros con Biermer a la cabeza sostenían abiertamente que la "peritiflitis era la consecuencia de una perforación apendicular causada por una concreción estercoral.

Con los estudios efectuados posteriormente, se le ha dado al apéndice una importancia cada día mayor y ya casi se ha olvidado de la peritiflitis tan

comúnmente citadas por los antiguos; la apendicitis, es toda una afección bien estudiada y varias veces clasificada.

El apéndice, en estado normal, tiene generalmente 8 a 10 centímetros de largo por 6 a 8 milímetros de ancho, presentando una coloración gris rosada; es de superficie lisa y lustrosa, cambiando notablemente en los estados patológicos, viéndosele tomar otros colores más obscuros, llegando al violeta y al negro en los casos de necrosis y presentando abolladuras y ulceraciones en los casos en que por la gravedad de la afección, los procesos de defensa orgánica han resultado impotentes.

Su forma está sujeta a cambios más o menos acentuados según los casos, viéndosele con flexuosidades sostenidas por su meso-apendice, quién no sigue al órgano cuando éste aumente de volumen.

Su luz es virtual, estando lubrificado la mucosa por la secreción de las células epiteliales.

Tanto el ciego como el apéndice se hallan recubiertos por el peritoneo que forma el mesociego y el meso apéndice.

El meso-apéndice presenta a nuestra consideración, una forma triangular cuya base se implanta en el lado interno del ciego, confundiéndose con el mesenterio, del cual no es sino una dependencia.

A veces este meso-apéndice falta.

En la mujer, ha sido encontrado por Clado, un

pequeño repliegue que uniría el meso-apéndice a los órganos genitales, partiendo de la inserción apendicular, cruzaría los vasos ilíacos para continuarse con el borde superior del ligamento ancho; a este puente de unión, llamado ligamento apendículo-ovárico, lo consideraba Clado, como un medio de comunicación linfática entre el apéndice y los anexos. Embriológicamente, representaría el resto del meso que envuelve al ovario en el tiempo de su descenso.

Sin embargo, estas aseveraciones son muy discutidas respecto de la existencia de este ligamento. Entre otros investigadores, Barnby ocupándose con preferente atención rechaza con estas palabras: "A pesar de todas mis investigaciones efectuadas, no he podido jamás encontrar una comunicación ligamentosa ni linfática entre el apéndice y el ovario derecho".

Por su parte Poirier y Cúneo hablan en la siguiente forma: " Clado ha descrito una anastomosis de los linfáticos del apéndice, que lo une al ovario derecho, llamándolo ligamento apéndículo ovárico. Tixier y Viannay han encontrado en este repliegue un ganglio linfático. Nosotros no hemos hallado jamás ni una cosa ni otra y por lo tanto rechazamos su existencia."

Sin embargo, a pesar de estas contradiciones,

lejos estaríamos de negar la posible relación anatómica que existe entre los dos sistemas.

Las estadísticas levantadas por Tréves, colocan al ciego en situación pelviana en un 18 o|o de los casos; Legueu lo ha encontrado catorce veces en la pequeña pelvis; sobre 107 cadáveres, Fergusson ha observado 11 apendicitis pelviana en 200 autopsias.

Por otra parte, autores como Faure y Queen, citan casos en que la extremidad del apéndice se encajaba en el pabellón de la trompa. Fournier, ha operado casos en que el apéndice estaba francamente adherido a la trompa.

Robinson dice que en el 30 o|o de los casos, el apéndice desciende hasta el piso pelviano, indicando como causas favorecientes de este descenso, el uso del corsé, la relajación de los repliegues intra-abdominales por el embarazo.

Por otra parte, es innegable la influencia que ejercen las adherencias, consecutivas a la inflamación de los anexos.

En una enferma operada de anexitis por Hartman y hecho el estudio anátomo-patológico de la pieza por Legueu, dió el siguiente resultado:

"La trompa derecha presentaba lesiones de la mucosa la cual estaba muy inflamada; las franjas se presentaban cortas y espesadas, infiltradas de leucocitos y la serosa cargada de células redondas,

rastros de inflamaciones peri-vasculares. No había pues, duda sobre la existencia de una salpingitis sub-aguda total, invadiendo todo el espesor del órgano.

El apéndice, al contrario, estaba mucho menos atacado, la mucosa presentaba su estructura normal, los folículos cerrados y la capa reticulada bien desarrollados; la sub-mucosa y la muscular, normales; sólo la serosa, presentaba cierto grado de inflamación crónica, con infiltración de células embrionarias y de laucocitos, alrededor de los vasos dilatados, se trataba pues de una peri-apendicitis consecutiva a una salpingitis derecha''.

Pardal cita un caso que ha evolucionado a la inversa, pues la enfermedad comenzó por una apendicitis, terminando por una peri-salpingitis, según lo probaron los estudio histopatológicos efectuados después. Hace luego algunas consideraciones al respecto, fundándose en las observaciones de Binkley, quien nota la mayor frecuencia de las afecciones anexiales izquierdas, por ser los anexos de este lado más anchas, facilitando entonces las propagaciones ascendentes del útero. Por otra parte, en las mujeres afectadas de apendicitis crónica, no es raro ver la exacerbación de sus dolores apendiculares en el período menstrual.

ANATOMÍA PATOLÓGICA

Persiguiendo el propósito a que quiero llegar, trataré primeramente la faz inicial del proceso inflamatorio de las trompas las cuales comienzan presentando a nuestro estudio, una salpingitis catarral aguda, la trompa se vuelve roja dilatada, las franjas del pabellón se adosan por sus caras peritoneales.

La mucosa se modifica por su parte, infiltrándose de células embrionarias, fórmanse brotes nuevos que se anastomosan y dividen la cavidad principal en otras secundarias.

Si el derrame inflamatorio no circula a causa de la inflamación del ostium uterino, se forman colecciones intra-tubarias cuya naturaleza es variable, dependiendo del grado de inflamación a que ha llegado en su evolución, teniendo siempre en cuenta el estado del órgano atacado y la vivacidad del agente infectante.

Las lesiones, ocupan de preferencia los dos ter-

cios externos de la trompa, llegan a formar un tumor que varía del tamaño de un huevo de gallina al de un puño.

Alrededor de la trompa se desarrolla una inflamación que afecta al tejido conjuntivo circunvecino. Dando lugar a la formación de exudados líquidos que salen de los vasos, conteniendo en cantidad variable, materia fibrinosa, que se coagula poco a poco. Fórmanse entonces filamentos y membranas que cederán luego el paso al tejido conjuntivo de nueva formación.

Estudiando el proceso inflamatorio se ve la inflamación propagarse directamente por las trompas, cuyo pabellón está normalmente situado hacia atrás del ligamento ancho, pudiendo unirse, en los casos que pasaré en revista, con órganos intra-abdominales, sea el apéndice, recto vegiga, etc.

Si el proceso ha sido agudo, las adherencias serán recientes; si se trata de un proceso crónico podrán observarse adherencias formadas por tejido celular laxo, bridas, anillos o bien existirá una verdadera soldadura entre los órganos así puestos en contacto; todo dependería de la intensidad del proceso, siendo distintas las adherencias formadas según se trate de un embarazo ectópico, un hidrosalping, un pio-salping con sus posibles pelvis peritonitis consiguientes.

SÍNTOMAS Y DIAGNÓSTICO

Tratándose de una enfermedad en que intervienen elementos de dos sistemas distintos, intestinal y genital, preciso es hacer un estudio por separado para luego uniformar ideas respecto a la participación de ambos en el mismo proceso, tratar de deslindar una enfermedad de la otra y precisar el momento en que se asocian.

En lo que se refiere al diagnóstico de los anexos inflamados tenemos que hacer el estudio del comienzo, precisando en lo posible la faz inicial, que en la mayoría de las veces es fácil encontrarla, investigando el pasado genital de la enferma, sus condiciones de vida, sus reglas, abortos y embarazos.

La salpingitis aparece casi siempre en el curso o después de una metritis, la cual puede ser más o menos antigua, dependiendo posiblemente la evolución de la enfermedad, en lo que se refiere a la brusquedad de sus síntomas, según haya sido más

o menos aguda, sub-aguda o crónica la metritis que le ha dado nacimiento.

Numerosos casos vemos en que se consulta al médico después de cierto tiempo del comienzo de la enfermedad; la enferma ya tiene su metritis constituida, solo cuando llega a dificultarse su marcha o a sentir fuertes dolores es que se decide a ponerse en manos del especialista.

Otras veces, la marcha evolutiva es mucho más fugaz, llegando pronto hasta una de las últimas barreras orgánicas que sería la peritoneal, viéndose el cortejo de síntomas que anuncian una peritonitis más o menos localizada, como ser la presencia de fuertes dolores infra-umbilicales, náseas, vómitos, náuseas, pequeñez y frecuencia del pulso, distención abdominal y facies.

Sin llegar a estos casos relativamente extremos, las formas sub-agudas darían solamente dolores en el bajo-vientre y región lumbar, con pesantez del periné, agravados con la marcha y los esfuerzos.

En los casos de metritis crónica, dolorosa, sólo la recrudescencia de los dolores, sería un indicio inflamatorio de las trompas; el pasaje sería insidioso y lento.

Puede en otros casos el dolor ser tan violento, que condene a las enfermas a la inmovilidad; sin embargo, los dolores son más bien constantes y tenaces, que violentos, obligándolas a guardar cama

sólo en sus períodos menstruales. No es menos cierto que existen tumores salpingianos voluminosos que no se acompañan de ningún dolor, provocando sólo una sensación vaga de incomodidad.

En lo que respecta a la fiebre, diremos que existe, no siendo muy marcada. Cuando existen fenómenos peri-salpíngeos, es entonces que el peritoneo absorbe toxinas y por consiguiente, la temperatura suele llegar a 39° y más; el tipo de la fiebre es irregular con exacerbaciones vesperales.

Los períodos menstruales se anuncian por dolores, con variados trastornos; en general, se trata de reglas dolorosas, abundantes y prolongadas, raras veces hay disminución de éllas o ausencia completa.

Louis Bazy ha hecho estudios de una salpingitis que daba pérdidas de sangre prolongadas, aparentando así las metritis llamadas menorrágicas.

El estado general de las enfermas está sujeto a las mismas variantes, a veces la depresión es acentuada con escasos dolores, otras veces existe una verdadera euforia.

Las funciones digestivas se asocian al cuadro nosológico, con inapetencia, constipación, a veces entero-colitis.

Toda la importancia nos es dado apreciar por los signos físicos: la palpación bi-manual nos anun-

cia la existencia de tumores, de colecciones anormales peri-uterinas, la sensibilidad a la presión, el grado de movilidad uterina. Es necesario buscar el cuerpo del útero, punto que servirá de reparo en nuestra orientación ulterior, dándonos desde ya el tamaño, posición y dirección. Todo movimiento doloroso del cuerpo del útero nos presume la existencia de una alteración alrededor del órgano.

La investigación que define posiciones y nos comprueba el diagnóstico, será fundada siempre en la palpación de los anexos, que se presentarán al tacto bi-manual en formas bien distintas; al lado de casos en que poco o nada se palpa, produciendo sólo algunos dolores, tenemos otros en que la apreciación de un tumor es bien neta y definida; todo dependerá del volumen del tumor y de su posición más o menos alta en la pelvis.

Los anexos enfermos caen fácilmente por su propio peso por detrás del útero y de los ligamentos anchos correspondientes, se colocan en el espacio de Douglas, permitiendo con facilidad su estudio por el tacto vaginal. Se tocarían entonces como cuerpos duros, ocupando el fondo de saco vaginal correspondiente y algo del posterior.

Entre el cuello del útero y el tumor sería posible el paso de los dedos exploradores, apreciando así un surco más o menos neto.

Interésanos sobremanera el estudio del con-

tenido de las celdas salpingeanas, las colecciones purulentas aparte de sus síntomas generales, localmente se nos presenta muy dolorosas, induradas, bañadas de una capa inflamatoria; las colecciones indoloras, lisas y no adherentes serán más bien un hidro o un hémato-salpin.

La punción exploradora sería útil en estos casos dudosos, definiendo posiciones.

Las anexitis simples catarrales podrán ser confundidas con metritis inflamatorias benignas. Cuando las lesiones anexicales son más acentuadas se podrá equivocar el diagnóstico con las afecciones de la pelvis que puedan producir tumores sólidos o colecciones líquidas, la misma retro-flexión uterina es capaz de inducirnos a error; un fibroma inserto en la pared posterior del útero puede tomarse por una salpingitis, en este caso la evolución de la enfermedad, los signos de infección uterina, la sensibilidad nos inclinirá hacia la lesión anexial.

Se encontrará dificultades para el diagnóstico, en los casos de hematocele enquistado retro-uterino, el cual suele dar la sensación de una anexitis simple o bilateral.

Considerando la aparición brusca de la enfermedad, con los fenómenos del comienzo, la situación mediana del tumor, el crecimiento rápido, los trastornos en la aparición de las reglas nos inducirá al diagnóstico.

En los casos de pelvi-peritonitis, suele verse la pequeña pelvis ocupada por todos los órganos genitales soldados entre sí.

Los fondos de saco laterales y el posterior se hallan ocupados; solo el anterior suele permanecer indemne.

En lo que respecta a los flemones peri-uterinos, que ocupan la vaina hipogástrica, se sitúan en la base del ligamento ancho, son más adherentes que la salpingitis no apreciándose entonces el surco que generalmente existe entre el útero y el tumor anexial. Agregaremos que estos flemones se corren por delante del útero notándose una induración del fondo de saco anterior.

Los quistes del ovario y los abcesos del ligamento ancho son en algunos casos confundibles con las salpingitis.

Por último diremos que no solo las afecciones del aparato genital son difíciles de diferenciar, existe otro órgano que suele tomar conexiones con los órganos situados en la pequeña pelvis y es el apéndice el cual obliga también a hacer el diagnóstico diferencial; se distinguiría por la localización inicial del tumor, su principio, irradiaciones epigástricas y hepáticas. Una ruptura salpingiana puede tener las mismas consecuencias que una apendicitis perforada. Por otra parte no dejan de ser compatible la coexistencia de las dos afecciones; en estos

casos la investigación minuciosa y delicada de las lesiones peri-uterinas, la falta de movilidad del útero, hablará en favor de la inflamación anexial; el ataque apendicular sería anunciado por el máximun del dolor que radicaría más alto, y podría ser provocado por el signo de Rosving: "Haciendo presión a la izquierda sobre el colon descendente, de abajo hacia arriba, se rechaza el contenido del intestino grueso a su mitad derecha, la distención producida por los gases se correrían del ciego al apéndice, dando entonces el dolor distante, anuncio de la inflamación apendicular.

Frankel dice que: "cuando hay ataques repetidos, con dolores y poussés febriles, siendo a la derecha, sobreviniendo antes o después de la menstruación, coincidiendo con reglas más abundantes, en mujeres que reglaban bien, deberá pensarse en apendicitis larvadas.

Si consideramos la fiebre como síntomas de estudio, nos es dado apreciar que en la apendicitis es más alta, subiendo bruscamente, siendo más grave el cuadro nosológico.

Por las consideraciones antes expuestas y los casos que presento deduzco: que los anexos afectados con grados de inflamación más o menos pronunciada son dables de producir peri-inflamaciones, que si llegan a tocar el apéndice nos traerán el cuadro de una peri-apendicitis, pudiendo en los

casos graves hacerse una verdadera foliculitis apendicular congestiva y aún supurada.

Teniendo en cuenta los síntomas intestinales agregados a los síntomas anexiales primitivos, llegaría al diagnóstico clínico de

Peri-apendicitis secundaria a una salpingo-ovaritis.

OBSERVACIONES CLÍNICAS

Observación I

Sala IX Hospital Pirovano. 1.ª Entrada: 14 de Noviembre de 1915. 1.ª Salida: 17 de Diciembre de 1915.

Diagnóstico. — Metritis; salpingo-ooforitis bilateral.

Antecedentes personales. — Sin importancia.

Enfermedad actual. — Comienza por ardores al orinar, polaquiuria, luego sensación de peso en el bajo vientre y flujos amarillentos.

Exprimiendo el meato urinario se ve salir musición y latero-desviación derecha, doloroso y fijo. sición y laten-desviación derecha, doloroso y fijo.

Fondo de saco vaginal derecho: se palpa el anexo aumentado de volumen, doloroso, acompaña al útero en sus movimientos.

Fondo de saco vaginal izquierdo: se toca una tumefacción dolorosa de límite mal definido, que desciende por detrás del útero, alcanzando el fondo

de saco posterior. Al especulo se ve la mucosa roja, el cuello de útero erosionado; por el orificio sale muco pus, que examinado al microscopio da gonococos Neisser.

Tratamiento. — Gono-Méndez el 23 y 29 de Noviembre de 1915.

2.ª Entrada: Enero 15 de 1916. — 2.ª Salida: Febrero 18 de 1916.

Diagnóstico. — Piosalpinx doble, quiste del ovario derecho, ovaritis esclero-quística izquierda, pelvi-peritonitis sero-plástica. Peri-apendicitis.

Enfermedad actual. — Empieza con dolores en el bajovientre y especialmente en el lado derecho, cerca del punto de Mac Bumey, inapetencia, estado nauseoso, lengua seca, constipación, dolores en la pierna derecha.

Estado actual. — Vientre plano, depresible, doloroso a la palpación profunda en la fosa ilíaca derecha.

Utero: El cuerpo pequeño, con marcado ángulo de ante-flexión, en retro-posición, fijo, como incluído entre un empastamiento muy doloroso.

Fondo de saco vaginal derecho: se toca un tumor que ocupa el espacio correspondiente, además

avanza hacia el fondo de saco vaginal izquierdo y posterior.

No hubo sino 37 1|2 de temperatura.

Tratamiento. — Histerectomía abdominal suba total, apendicectomía.

Estudio anátomo-patológico practicado por el Dr. Fernando R. Ruiz

La pieza en cuestión está formada por el fondo del útero, los dos anexos y el apéndice el cual forma un todo con el del lado derecho.

Utero. — El trozo de útero que examinamos presenta un aspecto fibromatoso, es decir: es blanquecino, duro, que rechina al cortarlo y en la superficie del corte se observan extriaciones nacaradas en todos sentidos que alternan con otras de coloración rosada. Al microscopio observamos que las fibras muscolares lisas pueden seguirse en un largo trecho y están separadas por haces conjuntivos jóvenes. En cierto punto se ven verdaderos núcleos fibrosos.

Anexo izquierdo. — La trompa se presenta aumentada de volúmen y de consistencia; al corte transversal, sus paredes están engrozadas como así mismo su mucosa, lo que hace que su luz esté muy disminuida. La capa subserosa y la serosa estan muy espesados y esta última conserva restos de

adherencias. En su tercio libre se encuentra adherido al ovario por su pared posterior. *Al microscopio* el tejido conjuntivo interticial se encuentra proliferado e infiltrado de linfocitos. La capa mucosa está hipertrofiada y alterada, presentando gran cantidad de célulos descamadas y el todo infiltrado por linfocitos. La capa serosa muy espesada y con infiltración flojística. El *ovario*: está como hemos dicho anteriormente, flexionado y adherido a la pared posterior de la trompa, adherencias que se desprenden con dificultad. Está algo disminuido de volúmen, duro al tacto y sembrado de retracciones en su superficie. Al *miscrocopio* se constata proliferación del tejido conjuntivo que forma hacecillos densos. Se observan muchos folículos atrofiados y regular infiltración celular. La serosa que lo envuelve se presenta al igual que la de la trompa, espesada e infiltrada.

Anexo derecho y apéndice. — Aquí observamos que el apéndice está adherido por su extremidad libre a un tumor del tamaño de un huevo de gallina ubicado en la pared posterior de la trompa y en parte adherida a esta misma. La extremidad libre, como puede verse en la fotografía, está algo flexionada, dando como consecuencia un pequeño extrangulamiento de la luz del apéndice. Este se encuentra aumentada de espesor y de consistencia, rígido, de un color amarillento. Al corte transver-

sal encontramos: la pared externa (serosa) muy espesada, más aun la que está en relación con el tumor mencionado; la capa muscular más o menos conserva su espesor, no así la interna (mucosa) que está enormemente aumentada en sentido centrípeto, tanto que la cavidad del apéndice existe pero virtual. Al *microscopio*. La serosa está tan espesada que alcanza casi el doble de las capas musculares principalmente en la porción vecina al tumor donde vemos haces conjuntivos hipertrofiados que en ciertos puntos forman masas compactas. Este tejido está intensamente infiltrado de linfocitos y en partes forman agrupaciones tales que nos recuerdan verdaderos folículos. Constatamos también que la capa muscular externa, o sea la longitudinal, está debridada e invadida de haces conjuntivos muy infiltrados. La capa muscular interna o circular está algo proliferada y el tejido intersticial infiltrado. La submucosa y mucosa son la que están muy aumentadas. Llama la atención el enorme volúmen de los folículos, los cuales están muy voluminosos, teniendo su crecimiento hacia la luz del apéndice al que casi obtura, habiéndose borrado en esos puntos todo rastro de glándulas de Luberkuhn. Los vasos están ingurgitados. *La trompa,* sumamente engrosada y presenta un nodulo en su pared posterior del tamaño, como queda dicho, de un huevo de gallina, renitente y que se deforma

a la presión, por su parte superior se encuentra adherido con el apéndice como queda ya descrito. Está formado por una membrana envolvente (pared) y un contenido blanquecino, siruposo, algo gelatiniforme. El estudio-microscópico de su pared nos muestra que está formado por capas conjuntivas en parte extratificadas y recubierta por un epitelio plano dispuesto en varias capas. La serosa que la recubre, como así mismo su pared propia está infiltrada y principalmente a la altura que está adherida al apéndice, donde las dos serosas se confunden y los haces conjuntivos de una se penetran y mezclan con los haces conjutivos de la otra.

En el punto donde la pared de este quiste se confunde con la trompa, vemos que ese tejido se continúa con el propio de esta última. *La trompa* está aumentada de volúmen y de consistencia y sobre su pared posterior hace saliencia el quiste anteriormente detallado, la serosa que la envuelve está espesada y en parte hemos visto que está adherida al apéndice. Al microscopio vemos que sus elementos normales están como debridados por pequeños haces conjuntivos jóvenes e infiltración linfocitaria que en parte forman verdaderos nódulos. Los vasos están ingurgitados. *El ovario* es de tamaño normal, globuloso; al corte presente unas pequeñas cavidades con contenido seroso amarillento. Al *microscopio;* las paredes de esos quistes están consti-

tuidas por tejido conjuntivo exentos de vasos y de epitelio.

Por el conjunto de todos estos caracteres hacemos el diagnóstico de:

Salpingo ovaritis izquierda. — Salpingo ovaritis quística del lado derecho.

Y por el aspecto y antigüedad de las lesiones sacamos en consecuencia que estas han producido la peri-apendicitis y esta a su vez es la causante de la apendicitis folicular que hemos constatado, la cual es de carácter agudo.

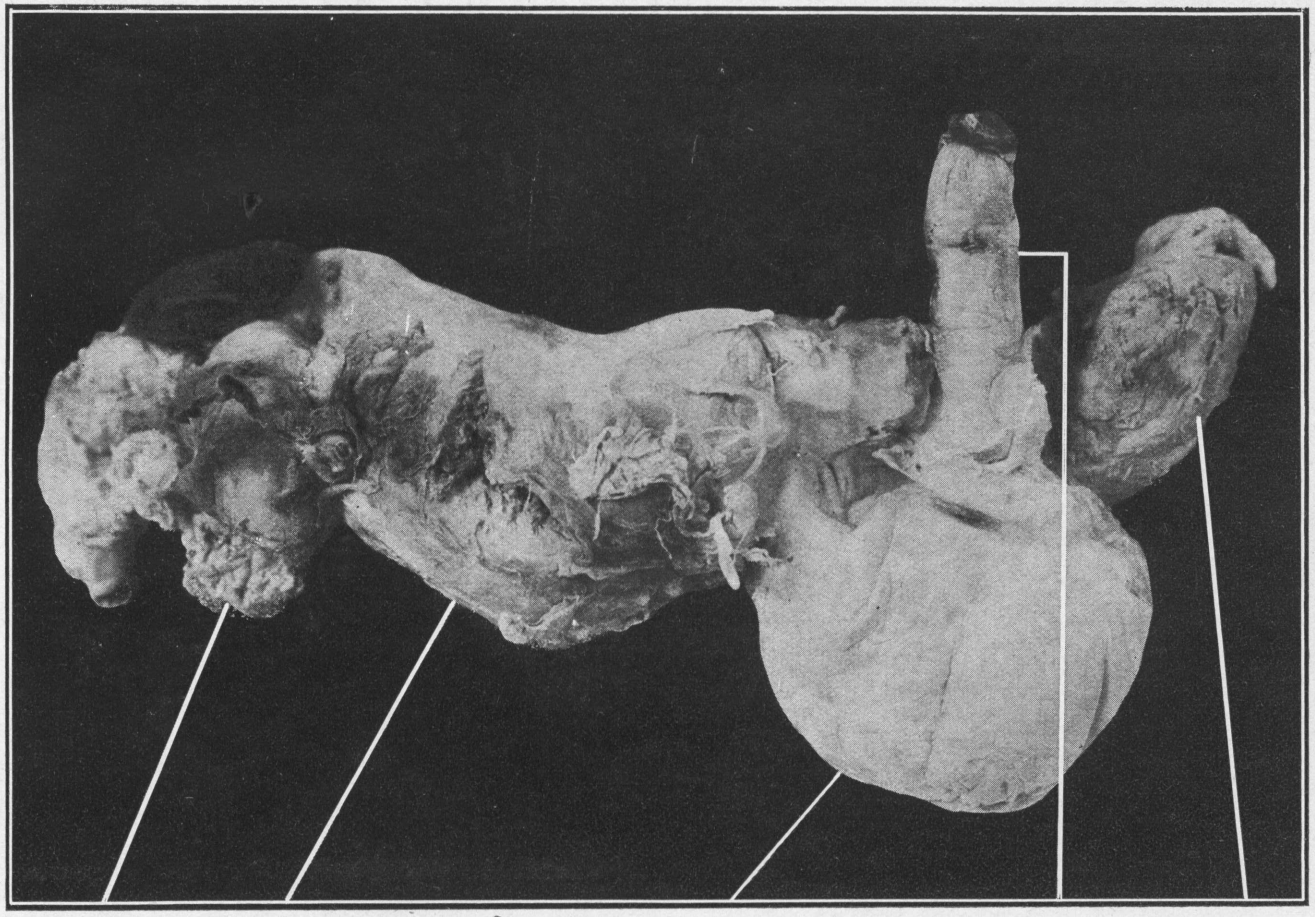

a i = Anexos izquierdos. — *u* = Utero. — *q t* = Quiste tubario. — *a* = Apéndice. — *o* = Ovario

Observación II

H. P., argentina, 28 años casada, entrada el 13 de Diciembre 1913. Salida: 11 de Enero de 1914.

Diagnóstico. — Hematocele enquistado por ruptura de un embarazo ectópico tubario ampular, derecho. Salpingo ooforitis izquierda. Peri-apendicitis. Pequeño onfalocele.

Tratamiento. — Ooforo-salpingectomía. Apendicectomía. Onfalectomía.

Antecedentes personales: regló de 13 años, normalmente.

Relaciones sexuales a los 16 años; dos partos normales.

Desde hace un año nota que sus reglas se hacen dolorosas, durando más que de costumbre; en el Hospital Rivadavia se le practicó un raspado.

Enfermedad actual: desde hace cinco meses sus reglas consisten en la pérdida de unas cuantas gotas de sangre. Hace dos meses estando acostada,

previos unos dolores difusos en el vientre, sintió una fuerte puntada que le quitó el conocimiento. Ha tenido vómitos abundantes y constipación. Hace quince días empezó a perder sangre en escasa cantidad, espulsando pequeñas membranas.

Estado actual.—(Diciembre 16 de 1913), mujer bien desarrollada, piel y mucosas pálidas, mamas algo atrofiadas con tubérculos de Montgomery visibles.

Vientre deprimido en el epigastrio, globuloso en la parte inferior, presenta un pequeño onfalocele.

Piel resquebrajada, línea parda infra-umbilical desviada a la derecha.

A la palpación se nota un tumor en el hipogástrio, duro y algo doloroso, separado de la pared abdominal, por ansas intestinales. Es de forma irregular en su límite superior partiendo del lado izquierdo a nivel y próximo a la parte media de la arcada de Poupard. Forma a esta altura una lobulación, limitada por una entrada angular dolorosa que se encuentra en la parte media una línea que une el ombligo al medio de la arcada de Ponpard.

A partir de ella y hacia arriba, se nota otra lobulación, perteneciente al mismo tumor, pero de superficie más lisa y de forma esférica. El límite

externo de esta lobulación se encuentra junto al ombligo, a la izquierda y un poco hacia abajo, donde se nota otra entrada, que continúa después con otra lobulación que ocupa todo el lado derecho del hipogastrio y es la más grande, llegando su límite superior a la altura del ombligo y su límite externo, desciende oblicuamente hasta perderse en la fosa iliaca cerca de la espina ante-inferior.

Por la parte inferior, este tumor se pierde detrás del pubis, es de superficie dura y rugoza, es muy doloro y poco movil.

La percusión da sonoridad intestinal normal, salvo en la parte media y a dos traveses de dedo por encima del pubis que es donde empieza la matites.

Vagina amplia: a dos traveses de dedo de la vulva, se toca un tumor en la línea media, globuloso, de forma esférica algo remitente, que ocupa toda la escavación, perdiéndose hacia la derecha en el fondo de saco vaginal, que está en camino de borrarse; hacia atrás se dirige a la escavación sacra donde los dedos se pueden insinuar algo más profundamente; hacia la izquierda también se pone en contacto pero no íntimamente con las paredes de la escavación.

Hacia la izquierda de este tumor y como escondido detrás de la rama descendente del pubis se toca el cuello del útero junto al tumor descrito; pre-

senta su orificio transversal en dirección oblicua; tendiendo a la vertical y entreabierto.

A la palpación combinada, los movimientos imprimidos al tumor por la pared abdominal, se trasmiten a la vagina; siendo más nítidos y dolorosos en el lado izquierdo.

Al espéculo, cuello del útero rechazado a la izquierda, con labios flácidos.

Después del exámen fluye por la vagina líquido sanguinolento.

Histerometría 9 1|2 centímetros.

Observación III

C. R., sala IX, cama 13, Hospital Pirovano. Entrada: 24 de Diciembre, 1914. Salida: 27 de Marzo, 1915.

Diagnóstico. — Pelvi-peritonitis plástica, peri-apendicitis y peri-anexitis bilateral. Ovaritis atrófica. Varicocele tubo-ovárico izquierdo. Ausencia quirúrgica de la trompa derecha. Retroflexión adherente.

Tratamiento. — Apendicectomía. Ooforo-salpingectomía izquierda. Histeropexia. Rotura de adherencias. Desprendimiento del colon ilíaco.

Antecedentes personales. — Hace dos años fué operada en el Hospital Rivadavia de embarazo ectópico; 3 meses después sintió una puntada que aumentó progresivamente en el lado derecho, un poco por encima de la arcada de Poupart.

No tenía flujos. El dolor siguió con intermitencias, punzante y espontáneo; sus reglas adelan-

taban doce días más o menos. Percibe dolores cuando está por menstruar, los que desaparecen después de pasado el período; a los ocho días después de haber reglado aparece un líquido serosanguinolento abundante, que dura cuatro días.

Enfermedad actual.—Hace cuatro meses siente dolores en el bajo-vientre, especialmente en la fosa ilíaca derecha, donde hay un punto donde el dolor es espontáneo, punzante, con intermitencias. Se queja de malestar general, cefalea, dolores irradiados a la pierna derecha. No tuvo vómitos. Tiene flujos de origen uterino.

Estado actual. — Diciembre 26 de 1914. En la región apendicular se nota empastamiento doloroso a la palpación profunda.

Cuerpo del útero aumentado de volumen, en retro-flexión y retro-posición.

Por el fondo de saco vaginal izquierdo se toca un anexo del tamaño de un huevo de paloma, prolapsado y muy doloroso. Por el fondo de saco vaginal derecho se alcanza a palpar en su parte más alta el empastamiento antes descrito, sin poderse precisar si es el muñón del anexo antes extirpado o si pertenece al apéndice.

Fondo de saco posterior libre, se palpa el cuerpo del útero.

Al espéculo se ve el cuello uterino erosionado. Histerometría: 7 c., a concavidad posterior.

Enero 18 de 1915: El anexo izquierdo ha disminuido de volumen. No hay dolor a la palpación. En el lado derecho todo está como antes. La enferma no ha tenido fiebre.

La operación efectuada el 2 de Marzo de 1915 presenta al apéndice adherido íntimamente con los anexos inflamados.

Observación IV

D. E., sala IX, Hospital Pirovano. Entrada: 14 de Julio, 1915. Salida: 7 de Septiembre, 1915.

Diagnóstico. — Pelvi-peritonitis enquistada sero-plástica multilocular por salpingitis quística doble. Peri-apendicitis. Quiste del fondo del saco izquierdo de la vagina.

Tratamiento. — Ooforo-salpingectomía bilateral, dejando en el pedículo izquierdo una porción del ovario. Apendicectomía.

Antecedentes personales. — Regló de 13 años, cantidad escasa, 1 a 2 días de duración. Ha tenido flujos blancos y amarillos. Ultima regla el 8 de Julio.

Enfermedad actual. — Comienza hace mes y medio por dolores intensos en el vientre, cefalea, vómitos, constipación, ligera hipertermia, 108 pulsaciones, hipotensas, pálidas.

Vientre: globuloso, especialmente en la parte inferior, donde a la palpación se nota una resistencia en forma de plastrón leñoso, que no permite deprimir el vientre. El límite superior de este plastrón sube hasta cerca del ombligo.

El examen bimanual nos indica que el cuello del útero está algo inclinado, mirando hacia la pared vaginal derecha. El cuerpo del útero se encuentra en látero desviación izquierda, rechazado contra la pared pelviana por un enorme tumor quístico que ocupa la parte alta del fondo de saco vaginal derecho, izquierdo y posterior.

Por el fondo de saco vaginal derecho se nota un tumor como si fuera un quiste a gran tensión, mientras que en los otros fondos de saco se nota mayor dureza e impide precisar bien el tamaño del útero, por hallarse confundido en el plastrón.

Estudio anatómico de la pieza (N.° 58)

Trompa izquierda: corta, gruesa, quística, paredes espesas, forma de S (itálica) con obliteración del ostium abdominal. Múltiples exudados organizados se encuentran en su superficie externa, otros se adhieren al ovario. Incindida longitudinalmente, presenta en su 1|3 externo varias cavidades quísticas de contenido seroso, transparente.

El apéndice resecado, es grueso, corto, cubierto

de exudados, con su meso espesado; incindido a lo largo presenta paredes gruesas; contiene líquido en su interior.

La masa extirpada del lado derecho está constituída por el ovario, la trompa y restos de membranas .

El ovario es grande, infiltrado, con exudados en su superficie, de color rojo obscuro, presenta una vez incindido quistes foliculares, serosos, hemáticos y cuerpos amarillos. Trompa muy deformada adherida a gruesas membranas del quiste por exudados fibrosos; con paredes espesas, cavidad estrecha de contenido muco-purulento, sin vestigios de franjas.

Buenos Aires, Marzo 24 de 1907

Nómbrase al señor Consejero Dr. José V. Molinari, al profesor titular Dr. Ricardo S. Gómez y al profesor suplente Dr. Toribio J. Piccardo para que, constituídos en comisión revisora, dictaminen respecto de la admisibilidad de la presente tesis, de acuerdo con el Art. 4.° de la "Ordenanza sobre exámenes".

E. BAZTERRICA

J. A. Gabastou
Secretario

Buenos Aires, Abril 5 de 1916

Habiendo la comisión precedente aconsejado la aceptación de la presente tesis, según consta en el acta N.° 3074 del libro respectivo, entréguese al interesado para su impresión, de acuerdo con la Ordenanza vigente.

E. BAZTERRICA

J. A. Gabastou
Secretario.

PROPOSICIONES ACCESORIAS

I

Diagnóstico diferencial entre anexitis y apendicitis.

J. F. Molinari.

II

Localizaciones frecuentes de los abscesos apendiculares y de las supuraciones de origen anexial.

R. S. Gómez.

III

Relaciones linfáticas entre el apéndice y el anexo derecho.

T. J. Piccardo.

30136